HEITZMANN-ZUCKERKANDL

ANATOMISCHER ATLAS.

3 A.99

HEITZMANN-ZUCKERKANDL.

ATLAS

DER

DESCRIPTIVEN ANATOMIE DES MENSCHEN.

NEUNTE AUFLAGE.

Digitized by the Internet Archive
in 2011 with funding from
Open Knowledge Commons and Harvard Medical School

http://www.archive.org/details/atlasderdescript01heit

DR. CARL HEITZMANN.

ATLAS

DER

DESCRIPTIVEN

ANATOMIE DES MENSCHEN.

NEUNTE, VOLLSTÄNDIG UMGEARBEITETE AUFLAGE.

HERAUSGEGEBEN VON

DR. E. ZUCKERKANDL,
K. K. HOFRAT, PROFESSOR DER ANATOMIE AN DER K. K. UNIVERSITÄT WIEN.

ERSTER BAND:
KNOCHEN, GELENKE, BÄNDER, MUSKELN.

MIT 343 ZUMEIST FÄRBIGEN ABBILDUNGEN.

WIEN UND LEIPZIG.
WILHELM BRAUMÜLLER
K. U. K. HOF- UND UNIVERSITÄTS-BUCHHÄNDLER.
1902.

(Alle Rechte, auch das der Übersetzung, vorbehalten.)

BOSTON MEDICAL
MAY 6 1918
LIBRARY

Druck von Friedrich Jasper in Wien.

VORWORT.

Es war für mich kein leichter Entschluß, der ehrenvollen Aufforderung, die neue Auflage dieses Werkes zu besorgen, Folge zu leisten. Es ist nämlich eine weniger mühevolle Aufgabe, einen neuen Atlas herzustellen, als einen bereits bestehenden umzuarbeiten, da die Pietät für die Arbeit eines Anderen es nicht zuläßt, ganz und gar seinen eigenen Weg zu gehen, sondern eine bestimmte Marschroute vorschreibt. Dazu kommt noch, daß mich niemals die Lust anwandelte, einen Atlas der beschreibenden Anatomie herauszugeben. Die Freundschaft, die mich mit C. Heitzmann verband, veranlaßte mich aber, von dieser Absicht Abstand zu nehmen und so erscheine ich denn als Herausgeber des Heitzmannschen Atlas.

In Bezug auf die Auswahl der Abbildungen und der Art der Darstellung schien es notwendig, Veränderungen vorzunehmen, hinsichtlich der ich auf den vorliegenden Band verweise; hervorgehoben sei nur, daß die Colorierung des die Muskelfasern enthaltenden Abschnittes für diese Auflage von C. Heitzmann

selbst beabsichtigt war. Es gelangt hiedurch ein Wunsch des Dahingeschiedenen zur Ausführung.

Herrn Dr. J. Tandler, der mir bei der Bearbeitung dieses Werkes seine Unterstützung lieh, spreche ich an dieser Stelle meinen herzlichsten Dank aus.

WIEN, im August 1902.

E. ZUCKERKANDL.

INHALT.

Figur		Seite
1.	Wirbelsäule, *Columna vertebralis*, von vorne	3
2.	Wirbelsäule, *Columna vertebralis*, von der Seite	4
3.	Mittlerer Brustwirbel, von der Seite	5
4.	Mittlerer Brustwirbel, von oben	5
5.	Mittlerer Halswirbel, von oben	6
6.	Erster Halswirbel, *Atlas*, von oben	6
7.	Zweiter Halswirbel, *Epistropheus*, von oben	7
8.	Zweiter Halswirbel, *Epistropheus*, von der Seite	7
9.	Siebenter Halswirbel, *Vertebra prominens*, von oben	7
10.	Erster Brustwirbel, *Vertebra thoracalis I*, von der Seite	8
11.	Zehnter, eilfter und zwölfter Brustwirbel, *Vertebra thoracalis X, XI, XII*, von der Seite	8
12.	Lendenwirbel, *Vertebra lumbalis*, von der Seite	9
13.	Kreuzbein, *Os sacrum*, von vorne	10
14.	Kreuzbein, *Os sacrum*, von hinten	11
15.	Sagittalschnitt durch das Kreuzbein	12
16.	Steißbein, *Os coccygis*, von vorne	13
17.	Steißbein, *Os coccygis*, von hinten	13
18.	Ein Halswirbel, ein oberer, ein mittlerer und ein unterer Brustwirbel, von oben gesehen	14
19.	Erster und vierter Lendenwirbel und erster Kreuzwirbel, von oben, in halber Naturgröße	15
20.	Horizontalschnitt durch einen Lendenwirbel	16
21.	Hintere Fläche eines Lendenwirbels nach Abtragung des Bogens	16
22.	Erster Halswirbel, *Atlas*, eines Kindes, von vorne	17
23.	Zweiter Halswirbel, *Epistropheus*, eines Kindes, von vorne	17
24.	Bildung eines Wirbels aus dem Körper und den zwei Bogen	18
25.	Fuge zwischen dem Körper und dem Bogen in der Seitenansicht	18
26.	Fuge zwischen dem Körper und den Bogen, von oben	18

Figur		Seite
27.	Zusammensetzung des Kreuzbeines aus den fünf Kreuzbeinwirbeln	19
28.	Linke Rippe, *Costa vera*, von oben gesehen	20
29.	Rechte Rippe, von unten gesehen	21
30.	Erste Rippe, von oben	22
31.	Zweite Rippe, von oben	23
32.	*Collum* und *Capituleum costae*, von hinten gesehen	24
33.	Brustbein in Verbindung mit den Rippenbogen	25
34.	Brustbein, *Sternum*, von vorne	26
35.	Brustbein, im Profil mit der *Incisurae costales*	26
36.	Brustbein, *Sternum*, von hinten	26
37.	Brustbein eines jungen Individuums. Sagittalschnitt	27
38.	Brustbein eines alten Individuums. Sagittalschnitt	27
39.	Brustbeine von Neugeborenen	28
40.	Schädel, Vorderansicht	29
41.	Schädel, Seitenansicht	30
42.	Hinterhauptbein, *Os occipitale*, von innen	31
43.	Hinterhauptbein, *Os occipitale*, von außen	32
44.	Hinterhauptbein, *Os occipitale*, von unten	33
45.	*Os interparietale*	34
46.	Keilbein, *Os sphenoidale*, von oben	35
47.	Keilbein, *Os sphenoidale*, von vorne	36
48.	Keilbein, *Os sphenoidale*, eines jugendlichen Individuums, von hinten	37
49.	*Sinus sphenoidalis*, von oben eröffnet	38
50.	Schädelbasis eines Hundes mit den vom *Vomer* abzweigenden Seitenplatten, die den *Conchae sphenoidales* des Menschen homolog sind	39
51.	Stirnbein, *Os frontale*, von vorne	40
52.	Stirnbein, *Os frontale*, von hinten und unten	41
53.	Lateraler Sagittalschnitt durch den *Sinus frontalis*	42
54.	*Sinus frontalis*, von vorne geöffnet	42
55.	Siebbein, *Os ethmoidale*, von oben, etwas vergrößert	43
56.	Siebbein, *Os ethmoidale*, von unten, etwas vergrößert	44
57.	Siebbein, *Os ethmoidale*, von außen, etwas vergrößert	45
58.	Siebbein mit *Conchae sphenoidales*, von unten	46
59.	Linkes Seitenwandbein, *Os parietale*, von außen	47
60.	Linkes Seitenwandbein, *Os parietale*, von innen	48
61.	Rechtes Schläfenbein, *Os temporale*, von außen	49
62.	Äußere Fläche der Felsenbeinpyramide nach Abnahme der *Pars tympanica*	50
63.	Rechtes Schläfenbein, *Os temporale*, von oben	51
64.	Rechtes Schläfenbein, *Os temporale*, von unten	52
65.	Rechtes Schläfenbein, *Os temporale*, von hinten	53
66.	Rechtes Schläfenbein eines Neugeborenen, von oben gesehen	54
67.	Rechtes Schläfenbein eines Neugeborenen mit dem *Annulus tympanicus*	54
68.	Schuppe und *Annulus tympanicus*, von innen gesehen	55
69.	Rechtes Schläfenbein eines zweijährigen Kindes, von unten gesehen	56
70.	Rechte Hälfte der inneren Schädelbasis, *Basis cranii interna*, von oben	57
71.	Innere Schädelbasis, *Basis cranii interna*, der rechten Seite mit der das *Foramen lacerum* ausfüllenden *Fibrocartilago basalis*	58

Figur Seite
72. Rechte Hälfte der äußeren Schädelbasis, *Basis cranii externa*, nach Entfernung des Oberkiefergerüstes 59
73. Äußere Schädelbasis, *Basis cranii externa*, eines Kindes sammt Oberkiefergerüste 60
74. Rechte Hälfte des Schädeldaches, *Calvaria*, von innen 61
75. Linkes Oberkieferbein, *Maxilla*, von außen 62
76. Linkes Oberkieferbein, *Maxilla*, von innen 63
77. Gaumen- und Alveolarfortsätze der Oberkieferbeine, von unten 64
78. Harter Gaumen, *Palatum durum*, eines Kindes mit erhaltener *Sutura incisiva* . . 65
79. Harter Gaumen eines Hundes mit der Zwischenkiefernaht 66
80. Gesichtsschädel eines Hundes mit dem Gesichtsteil der Zwischenkiefernaht . . 67
81. Rechtes Gaumenbein, *Os palatinum*, von innen 68
82. Rechtes Gaumenbein, *Os palatinum*, von hinten 68
83. Rechtes Gaumenbein, *Os palatinum*, von außen 68
84. Nasenbeine, *Os nasale*, von außen 69
85. Linkes Nasenbein, *Os nasale*, von innen 69
86. Oberkiefergerüst mit knorpeligem Nasenskelet 70
87. Oberkiefergerüst mit knorpeligem Nasenskelet, von unten gesehen 71
88. Linkes Thränenbein, *Os lacrimale*, von außen (vergrößert) 72
89. Linkes Thränenbein, *Os lacrimale*, von innen (vergrößert) 72
90. Linke untere Nasenmuschel, *Concha nasalis inferior* (vergrößert). Mediale Seite 73
91. Linke untere Nasenmuschel, *Concha nasalis inferior* (vergrößert). Laterale Seite 73
92. Pflugscharbein, *Vomer*. Laterale Ansicht 74
93. Jochbein, *Os zygomaticum*, von außen 75
94. Jochbein, *Os zygomaticum*, von innen 75
95. Unterkiefer, *Mandibula*, von außen 76
96. Unterkiefer, *Mandibula*, von innen 77
97. Körper des Unterkiefers mit den Zahnalveolen 78
98. Wände der rechten knöchernen *Orbita* 79
99. Frontalschnitt durch die Nasen- und Augenhöhlen 80
100. Rechte Augen- und Kieferhöhle und die Siebbeinzellen, von außen 81
101. Rechtes Oberkiefergerüste mit der *Fossa pterygopalatina* 82
102. Linke äußere Wand der Nasenhöhle mit den Nasenmuscheln 83
103. Äußere Wand der Nasenhöhle nach Entfernung der mittleren Nasenmuschel und eines Teiles der unteren 84
104. Laterale Wand der Nasenhöhle nach Abtragung der Muscheln und der Siebbeinzellen 85
105. Horizontalschnitt durch die Nasenhöhle, nahe der *Lamina cribrosa*, von unten gesehen 86
106. Sagittalschnitt durch die Nasenhöhle links von der Mittelebene. Knöcherne Nasenscheidewand 87
107. Nasenscheidewand, *Septum nasi* 88
108 Sagittalschnitt durch die Schädelbasis eines Neugeborenen mit der *Synchondrosis intersphenoidalis* und *sphenooccipitalis* 88
109. Fontanellen des Schädeldaches 89
110. Seitenfontanellen 90
111. *Os occipitale* eines Neugeborenen mit den seitlichen Anteilen der *Sutura occipitalis transversa* 91

Figur Seite
112. Hintere Ansicht eines Schädels mit Nahtknochen in der *Sutura sagittalis* und *lambdoidea* 92
113. Zungenbein von vorne 93
113 *a*. Zungenbein von vorne mit teilweise verknöchertem *Lig. stylohyoideum* . . . 93
114. Zungenbeinapparat der rechten Seite 95
115. Paukenhöhle und Unterkiefer eines Fötus 96
116. Rechtes Schlüsselbein, *Clavicula*, von vorne 97
117. Rechtes Schlüsselbein, *Clavicula*, von unten 97
118. Linkes Schulterblatt, *Scapula*, von vorne 98
119. Linkes Schulterblatt, *Scapula*, von hinten 99
120. Linkes Schulterblatt, *Scapula*, vom axillaren Rande her gesehen 100
121. Epiphysen der linken *Scapula* eines 17jährigen Individuums 101
122. Rechtes Oberarmbein, *Humerus*, von vorne 102
123. Rechtes Oberarmbein, *Humerus*, von hinten 103
124. Linkes distales Humerus-Ende einer Katze mit dem *Canalis supracondyloideus* . 104
125. Linkes distales Ende eines menschlichen *Humerus* mit *Proc. supracondyloideus* 105
126. Epiphysen des linken *Humerus* eines 17jährigen Individuums 106
127. Rechte *Ulna*, von vorne 107
128. Rechte *Ulna*, von hinten 107
129. Epiphysen der linken *Ulna* eines 17jährigen Individuums 108
130. Rechte Speiche, *Radius*, von vorne 109
131. Rechte Speiche, *Radius*, von hinten 109
132. Epiphysen des linken *Radius* eines 17jährigen Individuums 110
133. Linkes Handskelet, volare Ansicht 111
134. Linkes Handskelet, dorsale Ansicht 112
135. Carpus der rechten Seite mit einem *Ossiculum centrale*. Dorsale Ansicht . . . 113
136. Knochen der rechten Handwurzel, *Ossa carpi*, von der Dorsalseite 114
137. Knochen der rechten Handwurzel, *Ossa carpi*, von der Volarseite 115
138—144. Handwurzelknochen der proximalen Reihe 116
145—152. Handwurzelknochen der distalen Reihe 117
153—162. Mittelhandknochen der rechten Hand 118
163. Mittelhandknochen, *Os metacarpale*, Phalangen des rechten Mittelfingers . . . 119
164. Epiphysen des *Os metacarpale* und der *Phalangen* des Zeigefingers bei einem 17jährigen Individuum 119
165. Das rechte Hüftbein, *Os coxae*, von außen 120
166. Das rechte Hüftbein, *Os coxae*, von innen 122
167. Rechtes Hüftbein eines circa vier Jahre alten Kindes mit Knorpelfugen und Epiphysen 124
168. Das linke Oberschenkelbein, *Femur*, von vorne 125
169. Das linke Oberschenkelbein, *Femur*, von hinten 126
170. Condylen und *Facies patellaris* des Oberschenkelbeines 127
171. Rechter *Femur* eines 17jährigen Individuums mit Epiphysen, von hinten . . . 127
172. Rechte Kniescheibe, *Patella*, von vorne 128
173. Rechte Kniescheibe, *Patella*, von hinten 128
174. Linkes Schienbein, *Tibia*, von vorne 129
175. Linkes Schienbein, *Tibia*, von hinten 130
176. Condylen des rechten Schienbeines, von oben 131

Figur Seite
177. Rechte *Tibia* eines 17jährigen Individuums mit Epiphysen, von vorne . . . 131
178. Linkes Wadenbein, *Fibula*, von außen 132
179. Linkes Wadenbein, *Fibula*, von innen 132
180. Rechte *Fibula* eines 17jährigen Individuums mit Epiphysen, von außen 132
181. Skelet des linken Fußes, dorsale Ansicht 134
182. Skelet des linken Fußes, plantare Ansicht 135
183. Rechtes Sprungbein, *Talus*, von vorne und innen 136
184. Rechtes Sprungbein, *Talus*, von außen 136
185. *Talus* mit *Os trigonum* 137
186. Rechtes Fersenbein, *Calcaneus*, von oben 138
187. Rechtes Fersenbein, *Calcaneus*, eines 17jährigen Individuums mit der Epiphyse . 138
188. Rechtes Kahnbein, *Os naviculare pedis*, von oben 139
189. Rechtes Kahnbein, *Os naviculare pedis*, von vorne 139
190. Die drei Keilbeine, *Os cuneiforme primum, secundum et tertium* der rechten Seite, von oben 139
191. Rechtes Würfelbein, *Os cuboideum*, von oben 140
192. Rechtes Würfelbein, *Os cuboideum*, von unten 140
193. Das erste rechte Keilbein, *Os cuneiforme primum*, von der Fibularseite 141
194. Das zweite rechte Keilbein, *Os cuneiforme secundum*, von der Tibialseite . . . 141
195. Das zweite rechte Keilbein, *Os cuneiforme secundum*, von der Fibularseite . . . 141
196. Das dritte rechte Keilbein, *Os cuneiforme tertium*, von der Tibialseite 141
197. Das dritte rechte Keilbein, *Os cuneiforme tertium*, von der Fibularseite 141
198—206. Mittelfussknochen, *Ossa metatarsalia* 142
207. *Os metatarsale* eines 17jährigen Individuums mit der *Epiphysis capituli* 143
208. *Os metatarsale I.* eines 17jährigen Individuums mit der *Epiphysis baseos* . . . 143
209. Knochenkerne eines reifen Neugeborenen 144
210. Vorderes langes Wirbelsäulenband, *Ligamentum long. anterius* 145
211. Hinteres langes Wirbelsäulenband, *Ligamentum long. posterius* 145
212. Bandscheibe, *Fibrocartilago intervertebralis* 146
213. Zwischenbogenbänder, *Ligamenta flava* 147
214. Zwischendornbänder, *Ligamenta interspinalia* 148
215. Gelenke zwischen den hinteren Rippenenden und den Wirbeln, *Articulationes capituli costae et costotransversariae*, von unten 149
216. Gelenke zwischen den hinteren Rippenenden und den Wirbeln, *Articulationes capituli costae et costotransversariae*, von vorne 150
217, 218. Gelenke zwischen den vorderen Rippenenden und dem Brustbeine, *Articulationes costosternalis*, von vorne (Fig. 217) und im Durchschnitte (Fig. 218) . . 151
219. Gelenke zwischen den vorderen Rippenenden und dem Brustbeine, *Articulationes costosternalis*, von vorne 152
220. *Membrana atlantooccipitalis anterior* 153
221. *Membrana atlantooccipitalis posterior* 154
222. Bänder zwischen *Epistropheus*, *Atlas* und Hinterhauptknochen 155
223. Bänder zwischen *Epistropheus*, *Atlas* und Hinterhauptknochen, vom Wirbelcanale aus gesehen 156
224. Bänder zwischen *Atlas* und *Epistropheus*, von oben 157
225. Das *Ligamentum apicis dentis* und die *Ligamenta alaria*, nach Abtragung des vorderen Halbringes des *Atlas* 157

Figur Seite
226. Kiefergelenk, *Articulatio mandibularis*, der rechten Seite 158
227. Linkes Kiefergelenk, von innen 159
228. Das Brustbein-Schlüsselbeingelenk, *Articulatio sterno-clavicularis* 160
229. Rechtes Schlüsselbein-Schulterblattgelenk, *Articulatio acromioclavicularis* 161
230. Rechtes Schultergelenk, von innen 162
231. Rechtes Schultergelenk, *Articulatio humeri* 163
232. Horizontalschnitt durch die rechte Schulter in der Höhe des *Tuberculum majus* 164
233. Frontaler Schnitt durch die Schulter bei horizontal gestelltem Arme 165
234. Gelenkfläche des linken Schulterblattes 165
235. Linkes Ellbogengelenk, *Articulatio cubiti*, von vorne mit geschlossener Kapsel . . 166
236. Linkes Ellbogengelenk, *Articulatio cubiti*, von vorne geöffnet 167
237. Linkes Ellbogengelenk, *Articulatio cubiti*, von hinten geöffnet 168
238. Das *Ligamentum annulare*, von oben 169
239. Sagittalschnitt durch das Ellbogengelenk 170
240. Volare Bänder des Handgelenkes 171
241. Volare Bänder des Handgelenkes 172
242. Dorsale Bänder des Handgelenkes 173
243. Rechte Handwurzel- und Mittelhandgelenke am Horizontalschnitte 174
244. Fingergelenke des vierten und fünften Fingers der rechten Hand, von der Volarseite 175
245. Männliches Becken mit Bändern, von oben 176
246. Männliches Becken mit Bändern, von unten 176
247. Weibliches Becken mit Bändern, von oben 177
248. Weibliches Becken mit Bändern, von unten 177
249. Dorsale Bänder der *Articulatio sacroiliaca* 178
250. Ventrale Bänder des *Articulatio sacroiliaca* 179
251. Das Kreuzbein-Hüftgelenk, *Articulatio sacroiliaca* im Horizontaldurchschnitte . . 180
252. *Symphysis ossium pubis*, im Frontalschnitte 181
253. *Symphysis ossium pubis*, Horizontalschnitt 181
254. Rechtes Hüftgelenk, *Articulatio coxae*, von vorne 182
255. Bänder an der hinteren Seite des Hüftgelenkes 183
256. Rechtes Hüftgelenk, *Articulatio coxae*, von vorne, geöffnet 184
257. Synovialkapsel eines linken Kniegelenkes, von außen 185
258. Kniegelenk, von vorne 186
259. *Retinacula patellae*, von innen 187
260. Flügelbänder, *Plicae alares*, des rechten Kniegelenkes 188
261. Kreuzbänder, *Ligamenta cruciata*, des rechten Kniegelenkes, von vorne 189
262. Hintere Wand der Kniegelenkskapsel 190
263. Kreuzbänder, *Ligamenta cruciata*, des linken Kniegelenkes, von hinten 191
264. Die halbmondförmigen Zwischenscheiben, *Menisci* 192
265. Horizontalschnitt durch das Kniegelenk in der Höhe der Condylen des rechten Oberschenkels 192
266. Sprunggelenk, von vorne 193
267. Sprunggelenk, von hinten 193
268. Dorsale Bänder der Fußgelenke 194
269. Gelenke der Fußwurzelknochen, *Articulationes intertarseae et tarsometatarseae*, im Horizontalschnitte 195

Figur Seite
270. Die plantaren Bänder der Fußgelenke 196
271. Die plantaren Bänder der Fußgelenke 197
272. Zehengelenke der vierten und fünften Zehe des rechten Fußes, von der Plantarseite 198
273. Sagittalschnitt durch den rechten Fuß 199
274. *Os sesamoideum mediale* am Sagittalschnitt 199
275. *Fascia lumbodorsalis*, *M. serratus post. inf.* und *M. splenius capitis et cervicis* . . 200
276. *Fascia lumbodorsalis* und *M. serratus posterior superior* 201
277. Die langen Rückenmuskeln 202
278. Die langen Rückenmuskeln und die *M. levatores costarum* 203
279. *M. multifidus* und die kurzen Nackenmuskeln 204
280. Die vorderen Bauchmuskeln, *M. obliquus ext.*, *M. rectus* 205
281. Die vorderen Bauchmuskeln, *M. obliquus externus* und *internus* 206
282. Die vorderen Bauchmuskeln, *M. transversus*, Rectusscheide 207
283. *M. transversus abdominis et thoracis*, von innen 208
284. Querschnitte durch die vordere Bauchwand 209
285. Das Zwerchfell, *Diaphragma*, untere Fläche 210
286. Das Zwerchfell, *Diaphragma*, eines älteren Kindes, obere Fläche 211
287. Muskeln und Fascien der Kopfhaut und des Gesichtes 212
288. Muskeln des Gesichtes 213
289. Muskeln des Unterkiefers 214
290. Muskeln des Unterkiefers (die *Mm. pterygoidei*), von innen 215
291. Muskeln des Unterkiefers (die *Mm. pterygoidei*), von außen 215
292. Der Hautmuskel des Halses 216
293. Die vorderen Halsmuskel, von der Seite 217
294. Die Halsmuskeln 218
295. Die tiefen Halsmuskeln 220
296. Die Zungenmuskeln 221
297. Fascien des Halses 222
298. Die breiten Rückenmuskeln 223
299. *Mm. rhomboid.*, *Levator scapulae* 224
300. *M. pectoralis major* 225
301. *M. pectoralis minor* und *M. serratus anterior* 226
302. *M. deltoideus*, *M. supra-* und *infraspinatus* 227
303. *Mm teres major*, *M. teres minor* und *Mm. supra-* und *infraspinatus* 228
304. *M. biceps* und *M. coraco-brachialis* 229
305. *M. brachialis* 229
306. *M. triceps*, von innen, und *M. subscapularis* 230
307. *M. triceps*, von hinten, *M. teres major*, *M. teres minor* und die Achsellücken . . 231
308. Vorderarmmuskeln an der Beugeseite (I. Schichte) 232
309. Vorderarmmuskeln an der Beugeseite (II. Schichte) 233
310. Vorderarmmuskeln an der Beugeseite (III. Schichte) 234
311. Vorderarmmuskeln an der Beugeseite (IV. Schichte) und *M. pronator teres* . . 235
312. *Aponeurosis palmaris*, *M. palmaris brevis* 236
313. Muskeln des Daumens, des kleinen Fingers, *M. lumbricales* 237
314. Muskeln des Daumens und des kleinen Fingers, *Mm. interossei* 239
315. Muskeln an der Dorsalseite des Vorderarmes 240

Figur Seite
316. Muskeln an der Dorsalseite des Vorderarmes 241
317. Muskeln der Radialseite 242
318. Sehnenscheiden der Fingerbeuger 244
319. Sehnenscheiden der Strecker 245
320. Fascien der oberen Extremität 246
321. Fascien der oberen Extremität 247
322. Die äußeren Muskeln der Hüfte 248
323. Die hinteren Muskeln der Hüfte 249
324. Die hinteren Muskeln der Hüfte 250
325. Die vorderen Muskeln der Hüfte und des Oberschenkels 251
326. Die Adductoren, von vorne, *M. iliopsoas* 252
327. Die hintereu Muskeln des Oberschenkels 253
328. *M. adductor magnus* nach Entfernung der Beuger. Tiefe Muskeln des Hüftgelenkes 254
329. Muskeln an der vordereu und äußeren Seite des Unterschenkels 255
330. Muskeln und Sehnen am Fußrücken 256
331. Muskeln an der hinteren Seite des Unterschenkels 257
332. Muskeln an der hinteren Seite des Unterschenkels, *M. soleus*, *M. plantaris*, *M. popliteus* 258
333. Muskeln an der hinteren Seite des Unterschenkels, Zehenbeugemuskeln, *M. popliteus*, *M. tibialis post.* 259
334. Muskeln der *Planta pedis*, Zehenbeuger 260
335. Muskeln der *Planta pedis*, Zehenbeuger, Sehne des *M. peronaeus longus*, Muskeln des inneren und des äußeren Fußrandes 262
336. Sehneuverbindung der Zehenbeuger 264
337. Muskeln der Zehenballen 265
338. Muskeln der Zehenballen, Sehne des *M. peronaeus longus* 266
339. *Mm. interossei*, *M. peronaeus longus* 267
340. *Fascia lata*, *Fovea ovalis* 268
341. *Fascia cruris*, von vorne und außen 269
342. *Fascia cruris*, von hinten 270
343. *Aponeurosis plantaris* 272

I.

KNOCHEN. GELENKE. BÄNDER. MUSKELN.

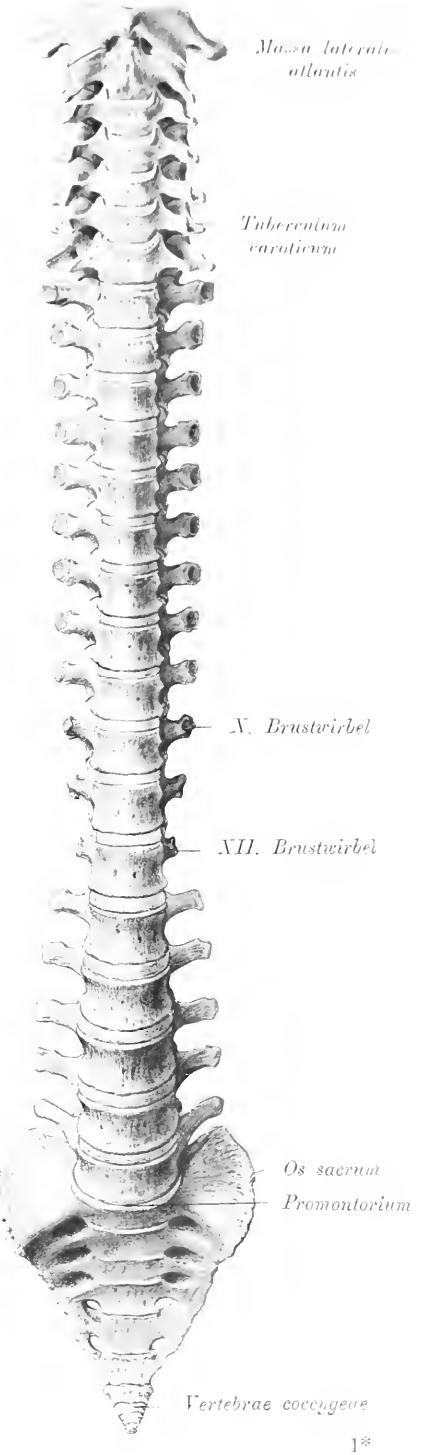

Fig. 1. Die Wirbelsäule, *Columna vertebralis*, von vorne.

Das Kreuzbein setzt sich in diesem Falle aus sechs, das Steissbein aus vier Wirbeln zusammen.

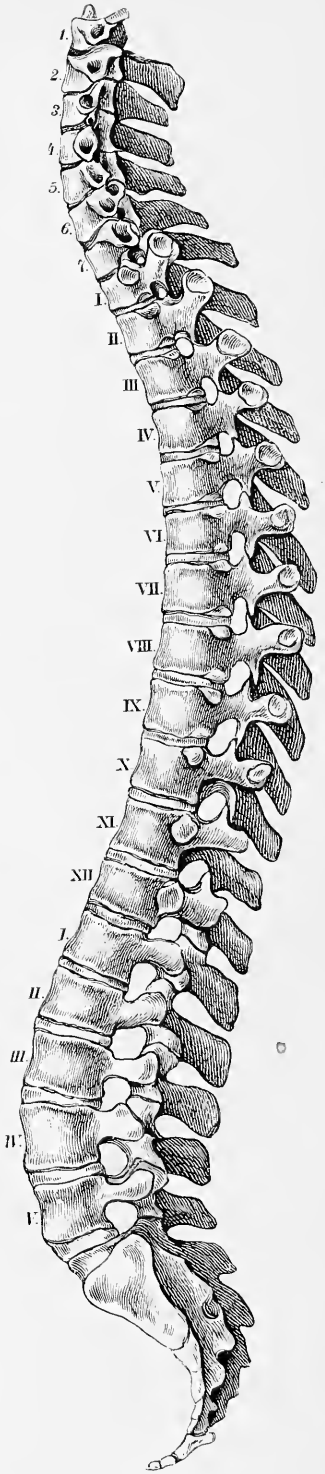

Fig. 2. Die Wirbelsäule, *Columna vertebralis*, von der Seite.

Die Wirbelsäule weist folgende constante Krümmungen auf: am Halstheile eine mässige Convexität nach vorne; am Brusttheile eine starke Convexität nach hinten; am Lendentheile eine starke Convexität nach vorne, und am Kreuz- und Steissbeine eine Convexität nach hinten. Der Beckentheil der Wirbelsäule setzt sich gegen den darüber liegenden Abschnitt zwischen dem fünften Lendenwirbel und dem Kreuzbein in Form einer scharfen Knickung ab. Diese Stelle führt den Namen *Promontorium*.

Die Vertheilung der *Foveae costales* und das Verhalten der *Foramina intervertebralia* ist zu beachten.

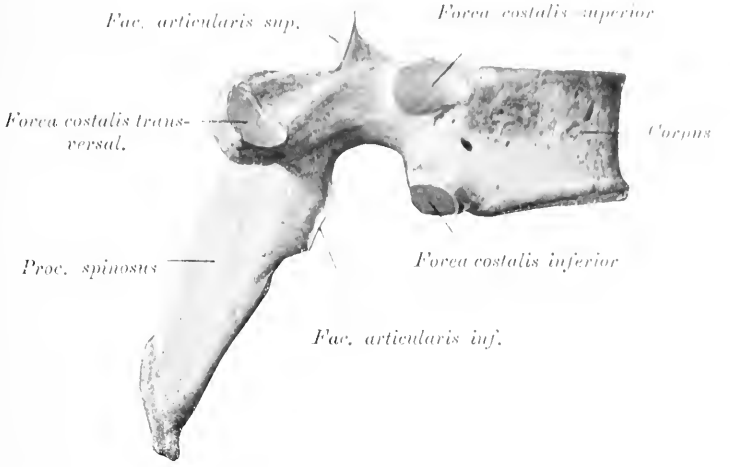

Fig. 3. Mittlerer Brustwirbel. von der Seite.

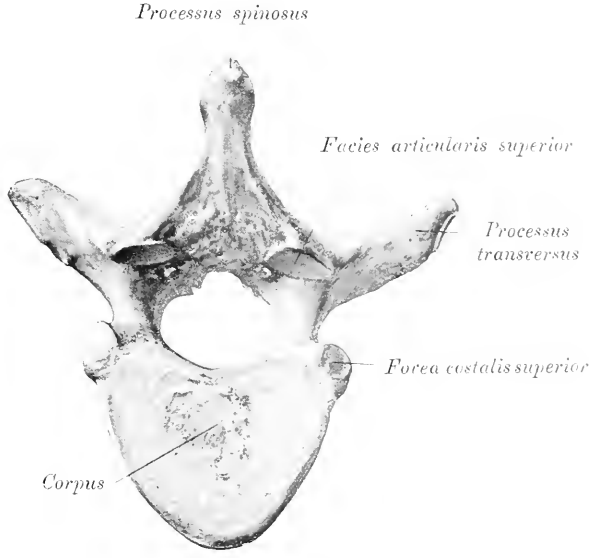

Fig. 4. Mittlerer Brustwirbel. von oben.

An einem typischen Wirbel unterscheidet man: 1. Den Wirbelkörper. *Corpus vertebrae,* mit der *Fovea costalis superior* und *inferior;* 2. den Wirbelbogen. *Arcus vertebrae,* mit der *Incisura vertebralis superior* und *inferior:* 3. die Gelenkfortsätze. *Processus articulares superiores et inferiores,* mit den Gelenkfacetten; 4. den *Processus transversus* mit der *Fovea costalis transversalis* und 5. den *Processus spinosus.*

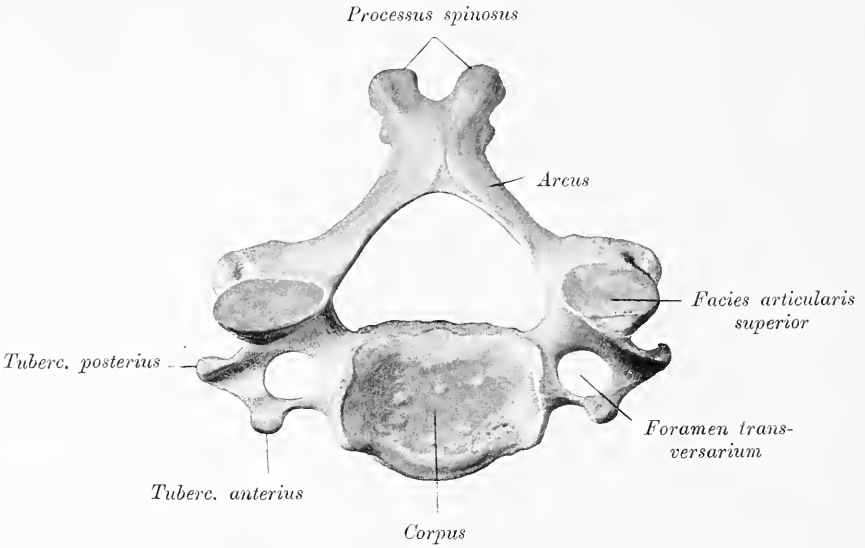

Fig. 5. Mittlerer Halswirbel, von oben.

Die Halswirbel haben querovale gesattelte niedere Wirbelkörper, einen durchlöcherten Querfortsatz, einen kurzen, flachen, gespaltenen *Processus spinosus* und schief nach hinten abdachende Gelenkfacetten. Das Rippenrudiment und der eigentliche Querfortsatz vereinigen sich und schliessen so das *Foramen transversarium* ab. Ersteres endet mit dem *Tuberculum anterius,* letzterer mit dem *Tuberculum posterius.*

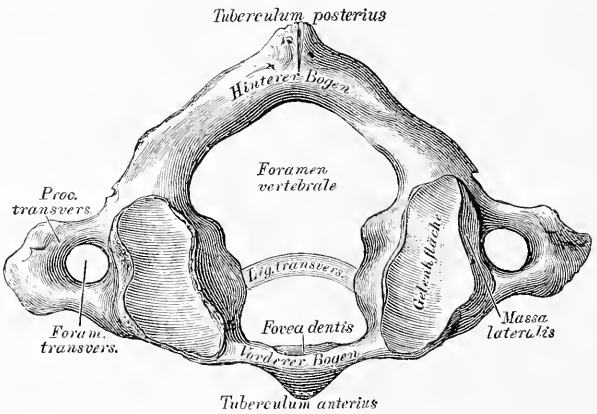

Fig. 6. Der erste Halswirbel, *Atlas,* von oben.

Der *Atlas* besteht aus einem vorderen und hinteren Bogen, deren Vereinigungsstellen die *Massae laterales* bilden; die Gelenkfortsätze lagern nahezu horizontal; die oberen sind ausgehöhlt, die unteren eben. Der Dornfortsatz ist rudimentär und bildet ein stumpfes Höckerchen, *Tuberculum posterius;* die vordere Bogenhälfte trägt das *Tuberculum anterius.* In der Mitte der Hinterfläche des vorderen Bogens liegt die Gelenkfläche für den Zahnfortsatz des zweiten Halswirbels, *Fovea dentis.*

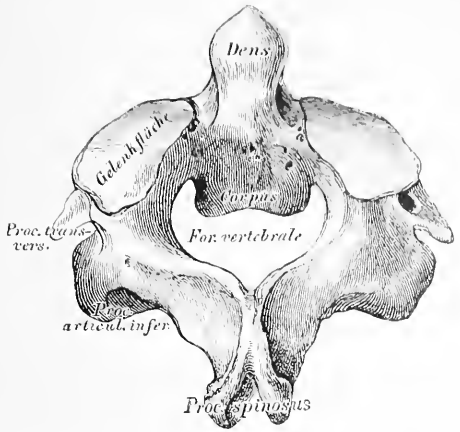

Fig. 7. Der zweite Halswirbel, *Epistropheus*, von oben.

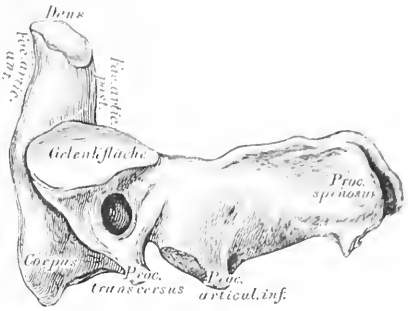

Fig. 8. Der zweite Halswirbel, *Epistropheus*, von der Seite.

Der Körper besitzt einen Fortsatz, den Zahn, *Dens*, dessen vordere Fläche eine Facette trägt. Nahe dem Zahne liegen die mehr horizontal gestellten oberen Gelenkflächen zur Verbindung mit dem Atlas; die unteren Gelenkflächen fallen schief nach hinten ab. Der Dornfortsatz ist stark gebaut.

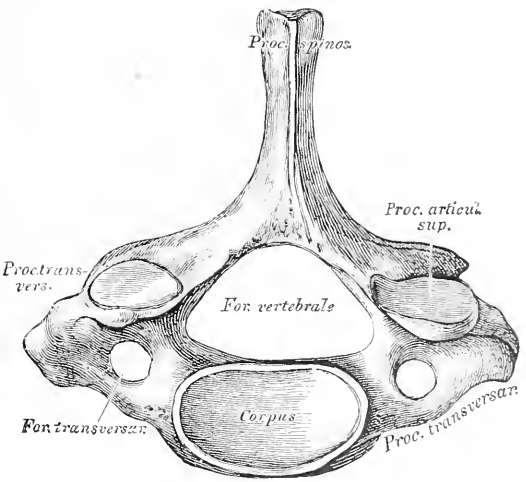

Fig. 9. Der siebente Halswirbel, *Vertebra prominens*, von oben.

Die Dornfortsätze des dritten bis siebenten Halswirbels nehmen nach unten an Länge zu. Die Zacken des sechsten Dornes sind verkürzt, der siebente Halswirbel hat den längsten, nicht gespaltenen Dorn. Der *Processus transversus* des sechsten Halswirbels ist charakterisiert durch das stark ausgebildete *Tuberculum anterius* (*T. caroticum*), welches umso stärker vorspringt, als am siebenten Halswirbel ein *Tuberculum anterius* nicht entwickelt ist.

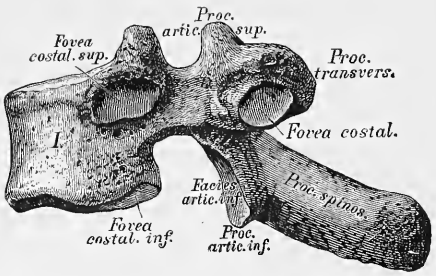

Fig. 10. Der erste Brustwirbel, *Vertebra thoracalis I,* von der Seite.

Der erste Brustwirbelkörper hat noch die Form eines Halswirbelkörpers, er trägt cranial eine grosse ganze Facette für die erste Rippe, caudal eine halbe für die zweite Rippe. Der zweite Brustwirbel hat cranial noch eine den Halswirbeln entsprechende Form, während er caudal schon assimiliert erscheint.

An den neun oberen Brustwirbeln bilden die randständigen Gelenkgrübchen der Nachbarwirbel mit den Bandscheiben die *Foveae costales* für die Rippenköpfchen. Das *Foramen vertebrale* kreisförmig; die Dornfortsätze lang, besonders an den mittleren Brustwirbeln. Die Querfortsätze haben nach vorne gerichtete, überknorpelte Gelenkflächen für die *Tubercula costarum.* Die Gelenkfortsätze sind senkrecht gestellt und tragen nahezu frontal gelagerte Facetten.

Die Körper der mittleren Brustwirbel sind, wie die Endflächen zeigen, stumpf dreieckig, ihre Dornfortsätze sind stark schief abwärts gerichtet. An den unteren Brustwirbeln ist der Körper grösser und mehr abgerundet; die Dorne sind kürzer, breiter und nicht steil gestellt.

Der zehnte Brustwirbel trägt an der Seite seines Körpers, am oberen Rande zumeist eine unvollkommene Gelenkfläche, die durch die untere Gelenkfläche des Körpers des neunten Brustwirbels ergänzt wird. Der Körper des eilften und zwölften Brustwirbels trägt eine vollkommene, tiefer herabgerückte und dem Querfortsatze genäherte *Fovea costalis;* der Querfortsatz des zehnten Wirbels ist verkürzt, stark nach hinten geneigt und trägt in der Regel eine *Fovea costalis,* der des eilften Wirbels ist verkürzt und durch das Fehlen der *Fovea costalis* charakterisiert; der des zwölften ist noch kürzer und in den *Proc. mammillaris* und *Proc. accessorius* zerlegt; ferner sind seine unteren Gelenkfortsätze bereits, wie am Lendenwirbel, sagittal gestellt.

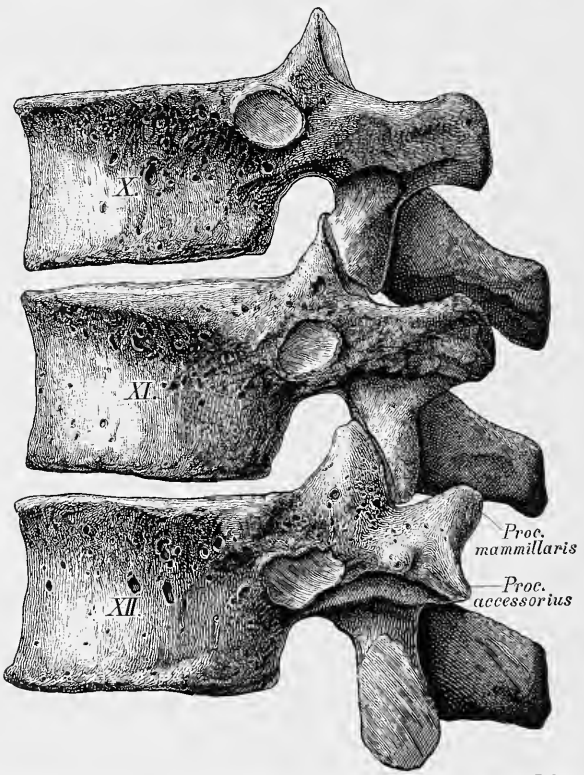

Fig. 11. Der zehnte, eilfte und zwölfte Brustwirbel, *Vertebra thoracalis X, XI, XII.* von der Seite.

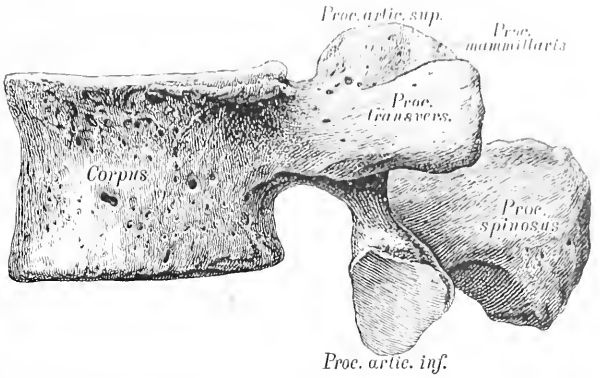

Fig. 12. Lendenwirbel, *Vertebra lumbalis*, von der Seite.

Der *Proc. transversus* des Lendenwirbel entspricht einem Rippenrudiment (*Proc. costarius*), während der eigentliche Querfortsatz in den *Proc. mammillaris* und *accessorius* aufgelöst ist.

Vom ersten bis fünften Lendenwirbel werden die Körper breiter und gehen in die querovale Form über, welche weiter unten, am fünften Lendenwirbel am deutlichsten ausgesprochen ist. Der Abstand der unteren Gelenkfortsätze nimmt in der Reihenfolge abwärts zu, so zwar, dass der von ihnen gebildete Winkel oben spitz, abwärts immer stumpfer wird. An dem letzten Lendenwirbel stehen die unteren Gelenkfortsätze fast so weit auseinander wie die oberen, wodurch der Winkel ausgeglichen erscheint.

Der Körper des fünften Lendenwirbels ist keilförmig, der Querfortsatz bildet einen stumpfen Zapfen und die kaum gewölbten unteren Gelenkfortsätze sind nach vorne gerichtet.

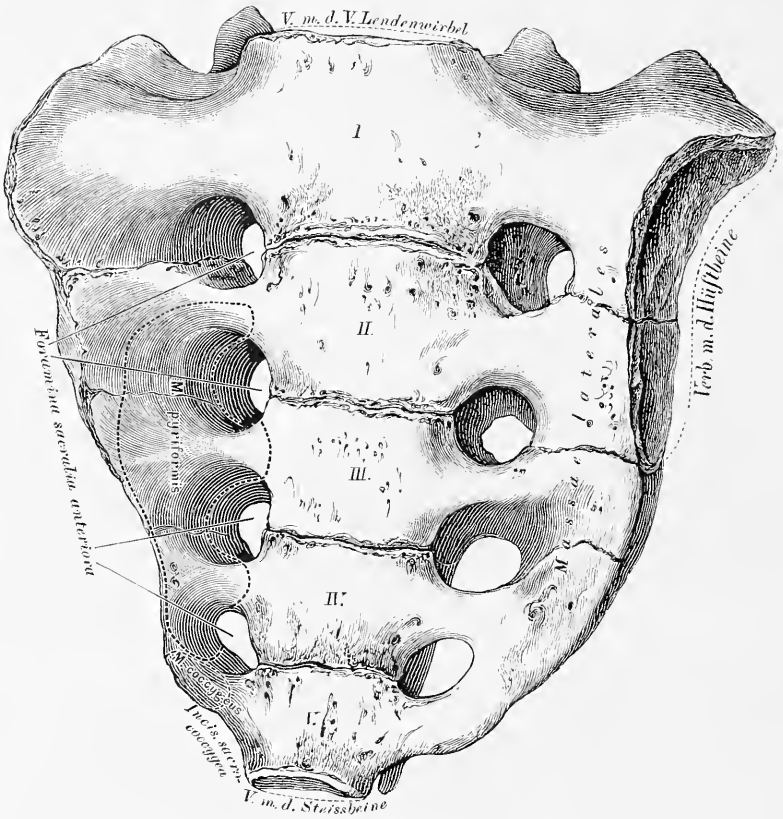

Fig. 13. Das Kreuzbein, *Os sacrum*, von vorne.

Das Kreuzbein besteht aus fünf unter einander verwachsenen Wirbeln. Man unterscheidet an demselben die Basis, eine vordere, *Facies pelvina,* und hintere Fläche, *Facies dorsalis*, und zwei Seitenflächen. Die Basis articuliert mit dem fünften Lendenwirbel. Die vordere Fläche ist concav, mit vier Paar Löchern versehen, *Foramina sacralia anteriora;* jedes Paar wird durch eine horizontale Leiste, *Linea transversa,* verbunden, welche die Contactflächen der fünf Wirbelkörper bezeichnen; nach aussen von denselben liegen die *Partes laterales.* Die nach unten sich nähernden Seitenflächen, die an ihren oberen Enden die *Facies auricularis* zur Verbindung mit den Hüftbeinen tragen, laufen in eine stumpfe Spitze aus, welche zur Verbindung mit dem Steissbeine dient, *Apex oss. sacri.*

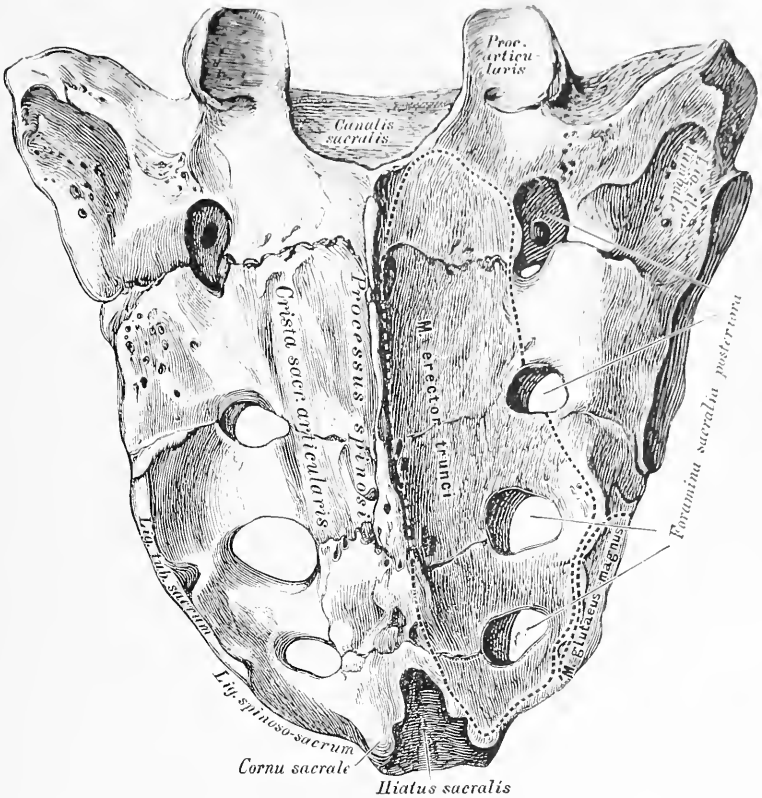

Fig. 14. Das Kreuzbein. *Os sacrum*, von hinten.

Hinter der Basis liegt der dreieckige Eingang zu dem das Kreuzbein durchbohrenden *Canalis sacralis,* eine Fortsetzung des *Canalis vertebralis;* zu beiden Seiten desselben ragen die oberen, nach hinten gerichteten Gelenkfortsätze des ersten Kreuzwirbels empor. Die hintere Fläche ist convex; an derselben verläuft die mittlere Kreuzbeinleiste, *Crista sacralis media,* entstanden aus der Verwachsung der Dornfortsätze; zu beiden Seiten sind die *Cristae sacrales laterales* entsprechend den verschmolzenen *Proc. transversi.* Zwischen der *Crista med.* und *lat.* die *Crista articularis,* aus der Verschmelzung der Gelenkfortsätze entstanden. Am unteren Ende der *Crista sacralis media* befindet sich die Endöffnung des *Canalis sacralis,* der *Hiatus sacralis:* seitlich davon stehen die *Cornua sacralia,* verkümmerte absteigende Gelenkfortsätze des fünften Kreuzbeinwirbels. Die hinteren Kreuzbeinlöcher, *Foramina sacralia posteriora,* sind kleiner und unregelmässiger als die vorderen.

Fig. 15. Sagittalschnitt durch das Kreuzbein.

Man sieht das Verhältnis der *For. intervertebralia* zu den *For. sacralia anteriora* und *posteriora*.

Fig. 16. Das Steissbein.

Os coccygis, von vorne.

Fig. 17. Das Steissbein.

Os coccygis, von hinten.

Das Steissbein besteht aus vier (sehr selten fünf) rudimentären Wirbeln. Der erste trägt die *Cornua coccygea*, rudimentäre, aufsteigende Gelenkfortsätze; ebenso verkümmerte *Processus transversi*. Zwischen den Hörnern liegt die Verbindungsstelle des Steissbeins mit der Spitze des Kreuzbeins. Den übrigen Steissbeinwirbeln fehlen auch diese Rudimente.

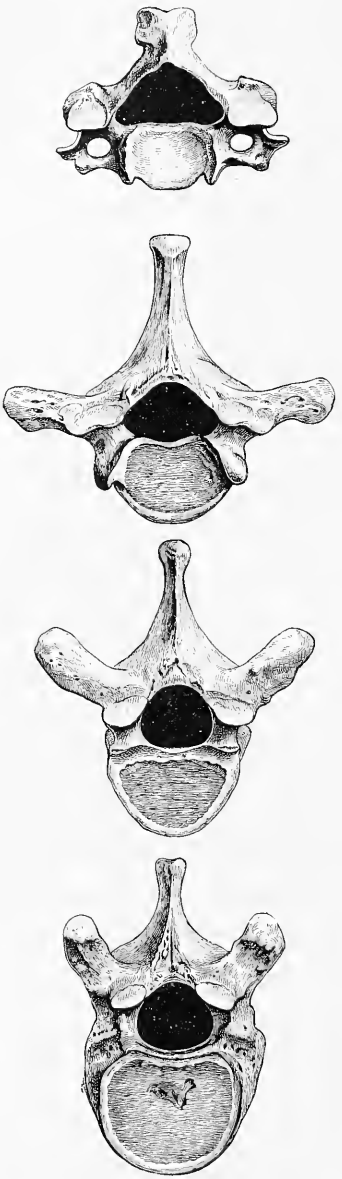

Fig. 18. Ein Halswirbel, ein oberer, ein mittlerer und ein unterer Brustwirbel, von oben gesehen.

Form der Wirbelkörper und Wirbellöcher im Hals- und Brustsegment. Der Wirbelkörper ist am Halse queroval, geht im Bereiche der oberen Brustwirbel in die stumpfdreieckige Form über. Der Wirbelcanal ist in der Halsregion relativ weit, dreieckig, in der Brustregion kreisrund.

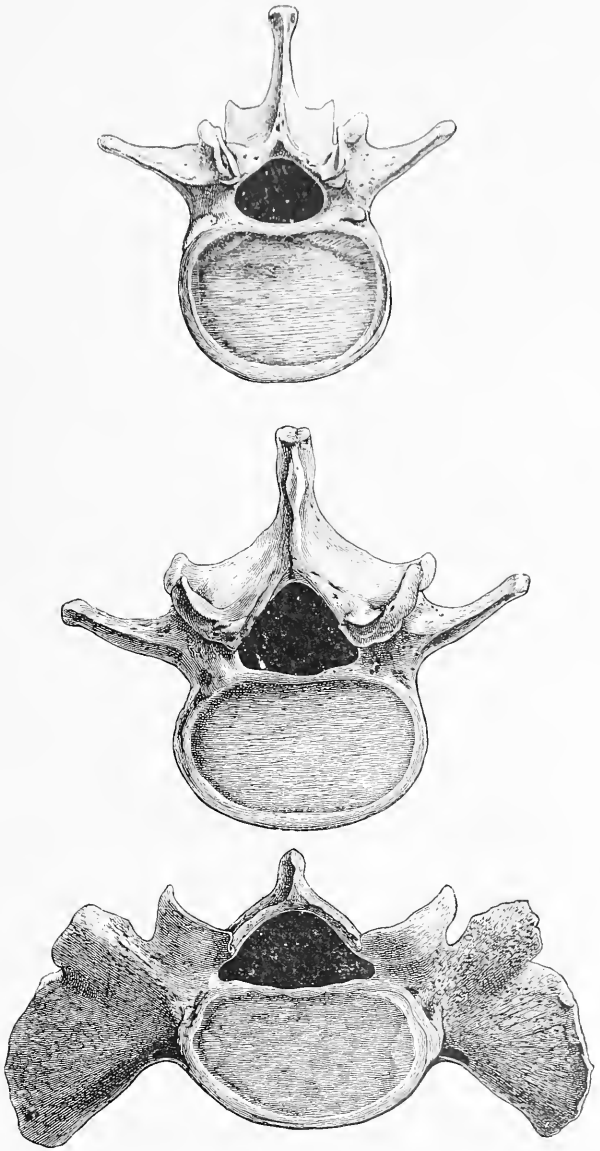

Fig. 19. Der erste, vierte Lendenwirbel und der erste Kreuzwirbel.
von oben, in halber Naturgrösse.

Form der Wirbelkörper und Wirbellöcher im Lenden- und Kreuzsegment. Die Körper der Lendenwirbel sind queroval, der Wirbelcanal dreieckig.

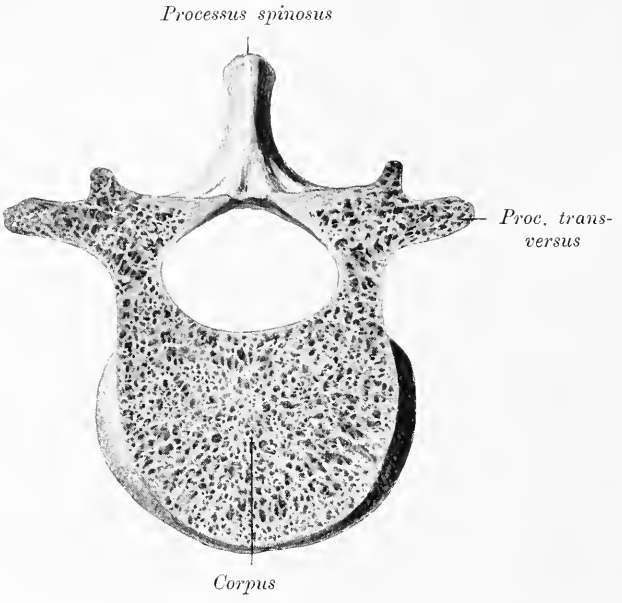

Fig. 20. Horizontalschnitt durch einen Lendenwirbel.

Man sieht die Vertheilung und Anordnung der Spongiosabälkchen und das Verhältnis zwischen *Spongiosa* und *Corticalis*.

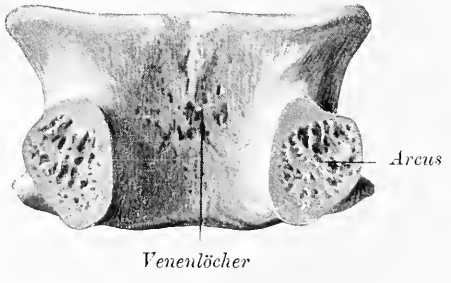

Fig. 21. Hintere Fläche eines Lendenwirbels nach Abtragung des Bogens.

Die genannte Fläche zeigt jederseits von der Mittelebene grosse Venenlücken.

Fig. 22. Der erste Halswirbel, *Atlas*, eines Kindes.
von vorne.

Die hinteren Bogenhälften und die *Massae laterales* des *Atlas* entstehen aus je einem symmetrischen Knochenkerne. In der knorpeligen Anlage des vorderen Bogens findet sich ein medianer, manchmal auch ein paariger Knochenkern, der im achten Lebensjahre mit den *Massae laterales* verwächst.

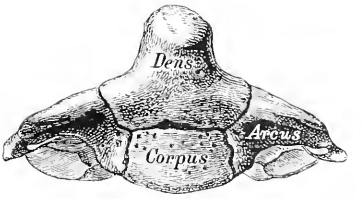

Fig. 23. Der zweite Halswirbel, *Epistropheus*, eines Kindes.
von vorne.

Der *Epistropheus* entwickelt sich aus vier Stücken: aus dem Körper, dem Zahnfortsatze und den zwei Bogenhälften. Der Zahnfortsatz geht aus dem Knochenkerne des Atlaskörpers hervor, der secundär mit dem Körper des *Epistropheus* verwächst.

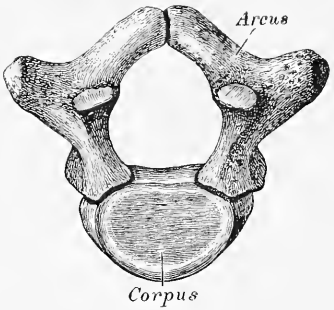

Fig. 24. Bildung eines Wirbels aus dem Körper und den zwei Bogen.

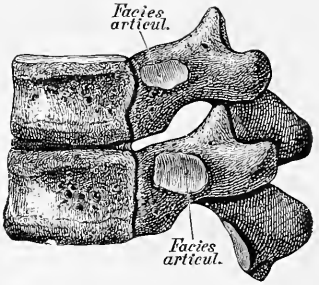

Fig. 25. Die Fuge zwischen dem Körper und dem Bogen in der Seitenansicht.

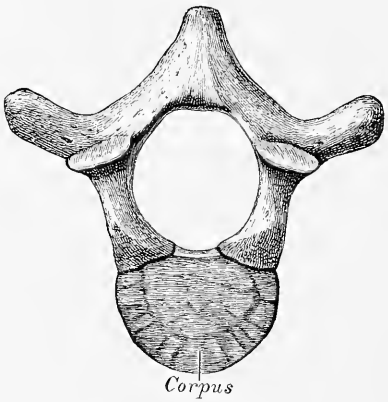

Fig. 26. Die Fuge zwischen dem Körper und den Bogen. von oben.

Alle wahren Wirbel, der erste und zweite Halswirbel ausgenommen, entwickeln sich aus 3 Stücken, dem Körper und den beiden Bogenhälften (Fig. 24). Die Bogenstücke verwachsen mit einander bald nach der Geburt (Fig. 26); später, im 3. Lebensjahre, die Bogenstücke mit dem Körper.

Die Fuge zwischen Körper und Bogen verläuft, wie die Seitenansicht (Fig. 25) lehrt, ventral von den Gelenkflächen für die Rippenköpfchen.

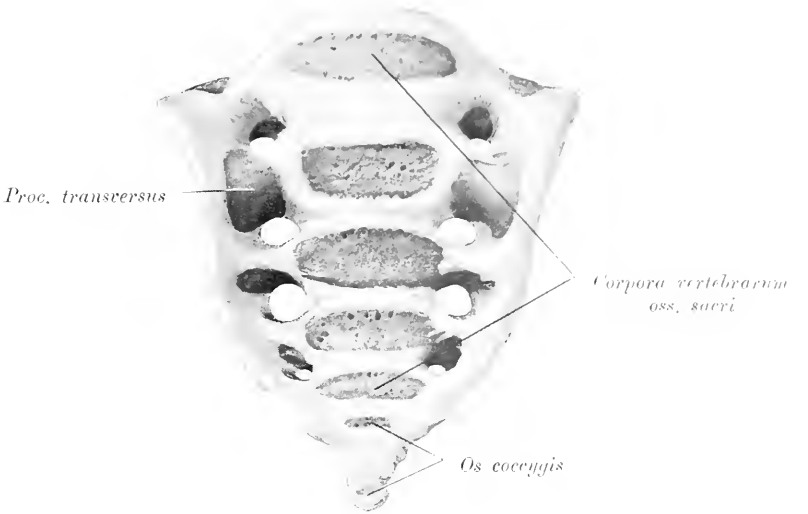

Fig. 27. Zusammensetzung des Kreuzbeines aus den fünf Kreuzbeinwirbeln.

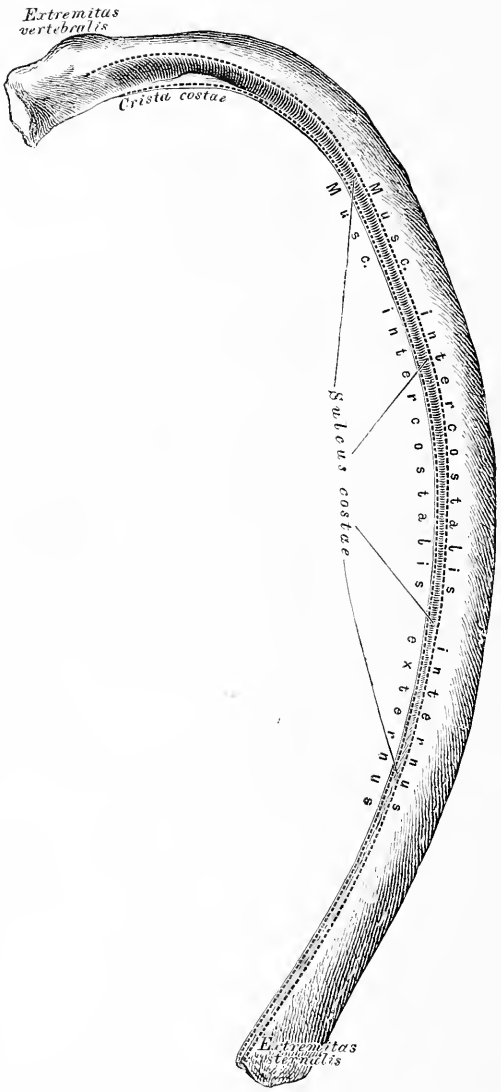

Fig. 28. Linke Rippe, *Costa vera,* von oben gesehen.

Jede Rippe besteht aus der knöchernen Spange und dem Rippenknorpel. Die Spange jeder typischen Rippe hat eine äussere convexe und eine innere concave Fläche, einen oberen abgerundeten und einen unteren mit einer Furche, *Sulcus costae,* versehenen Rand, welche sich besonders gegen das Vertebralende der Rippe zu vertieft. Das Vertebralende besitzt das überknorpelte Köpfchen, *Capitulum,* welches an Rippen, die mit zwei Wirbelgelenkflächen verbunden sind, zwei durch die *Crista capituli* getrennte Facetten zeigt.

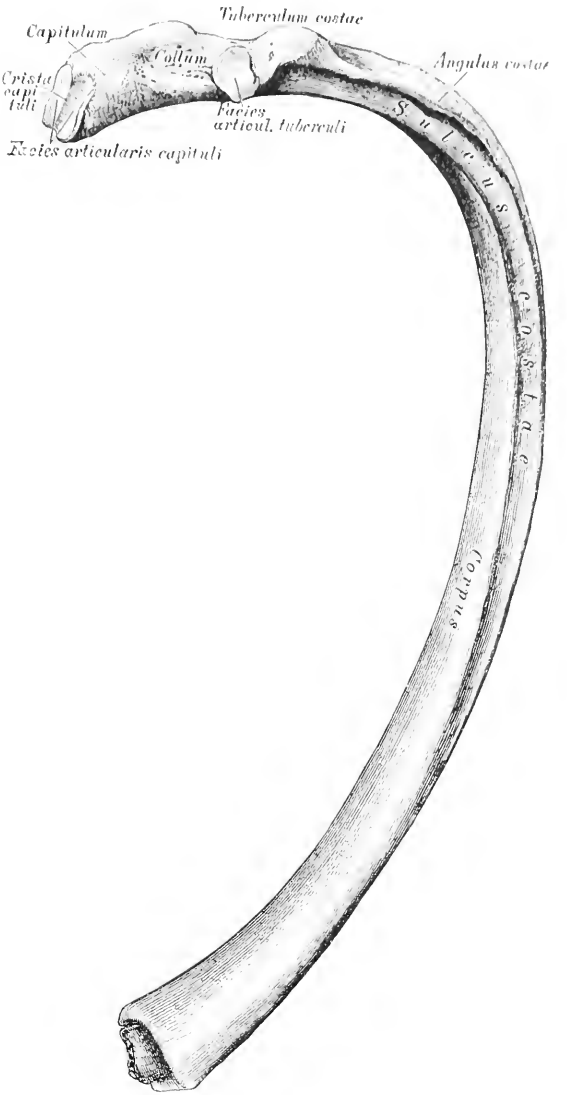

Fig. 29. Rechte Rippe. von unten gesehen.

Seitlich vom *Capitulum* befindet sich das *Tuberculum costae* und im Anschlusse an dasselbe die *Facies articularis tuberculi* für den Querfortsatz. Den zwischen *Capitulum* und *Tuberculum* befindlichen Theil nennt man *Collum*. Lateral vom *Tuberculum* wird der Rippenkörper von einem rauhen Muskelansatze, *Angulus costae*, gequert.

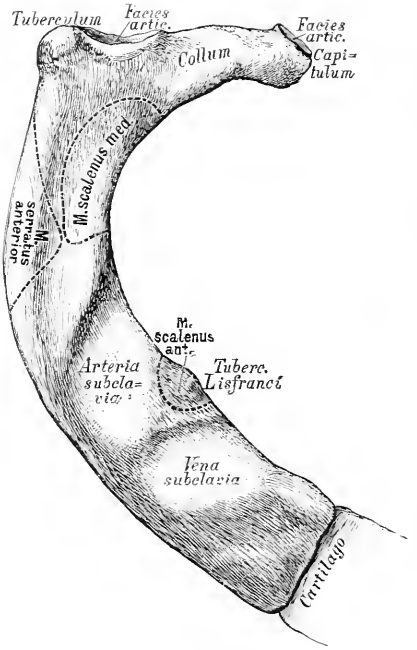

Fig. 30. Die erste Rippe. von oben.

Die erste Rippe ist kurz, stark nach der Kante gekrümmt; sie zeigt eine obere und eine untere Fläche, einen äusseren und einen inneren Rand. Dieselbe besitzt ein rundliches Köpfchen mit einer einzigen Gelenkfläche, wenn der erste Brustwirbel das entsprechende Gelenkgrübchen allein bildet; wenn hingegen das Gelenkgrübchen vom siebenten Hals- und ersten Brustwirbel gemeinsam hergestellt wird, ist auch die Gelenkfläche des Köpfchens eine doppelte. Am inneren Rande befindet sich ein Höcker, das *Tuberculum scaleni Lisfranci;* hinter diesem der *Sulcus* für die *Arteria subclavia;* vor demselben eine Rinne für die *Vena subclavia*. Der *Angulus costae* fällt mit dem *Tuberculum* zusammen.

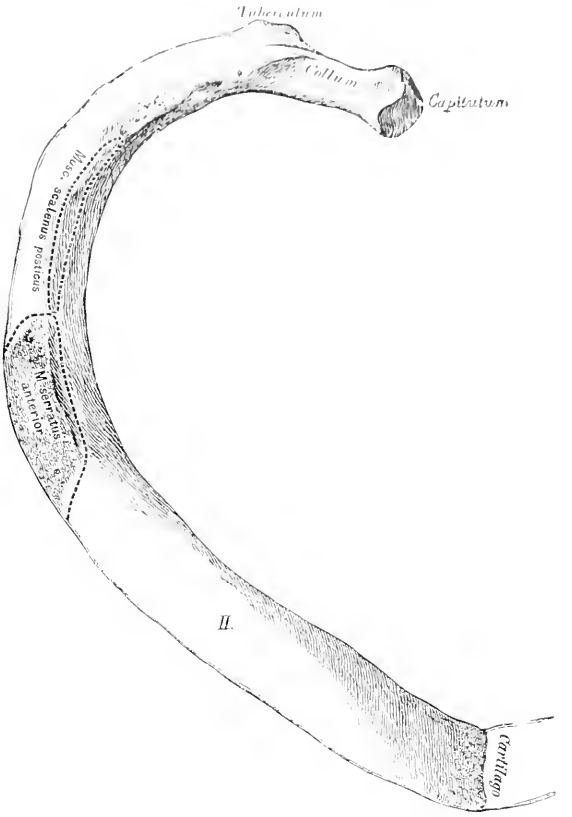

Fig. 31. Die zweite Rippe. von oben.

Die zweite Rippe ist gleichfalls kurz und stark gekrümmt. Der *Angulus costae* nahe dem *Tuberculum* stehend. Die zweite Rippe besitzt an ihrer Aussenfläche eine charakteristische Rauhigkeit, *Tuberositas costae secundae*, für den Ansatz des *M. serratus anterior*.

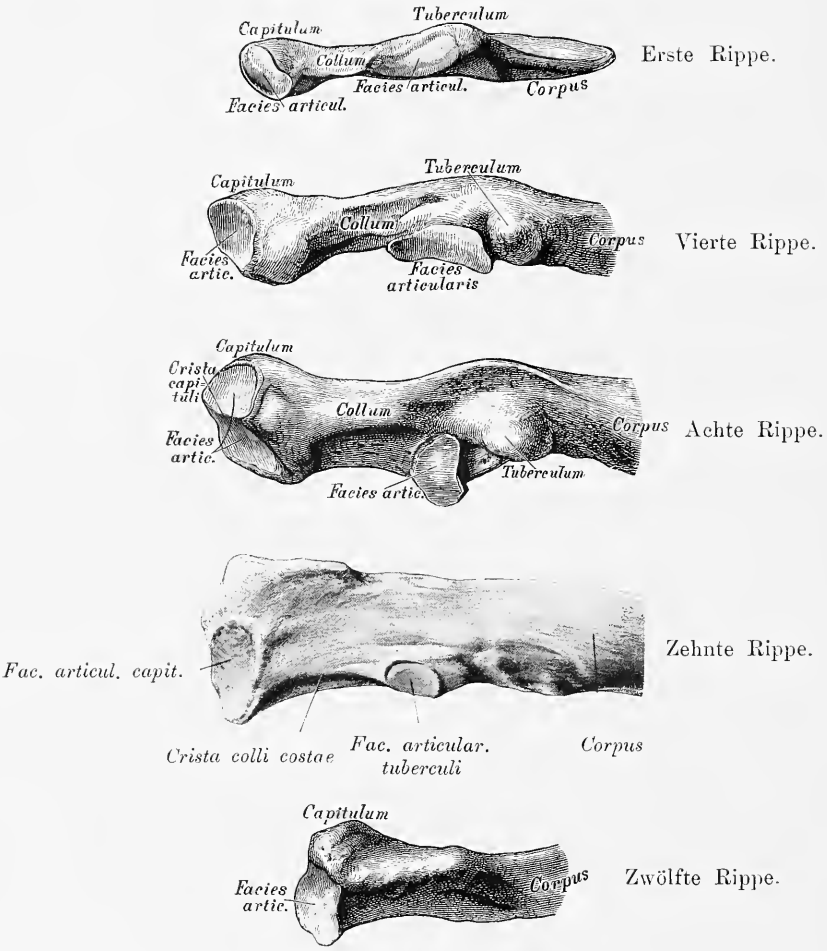

Fig. 32. *Collum* und *Capitulum costae*, von hinten gesehen.

An der zweiten bis vierten Rippe ist der Hals mehr cylindrisch, von der fünften an in der Reihe nach unten dagegen mehr prismatisch. An der siebenten bis zehnten Rippe trägt der obere Rand des Halses eine deutliche, aufwärts gerichtete Zacke. Die *Anguli costales* stehen an den oberen Rippen nahe dem *Tuberculum;* an den unteren in grösserer Entfernung von diesem. Die oberen zwei oder drei Rippen sind kurz und stark gebogen; die mittleren lang und weniger gekrümmt; die drei unteren sind kurz und flach. Die zehnte Rippe hat eine kleine kreisrunde *Fac. articul. tuberculi* und häufig nur eine einfache Gelenksfacette am Köpfchen, das plump ist.

Die elfte und zwölfte Rippe enden frei und sind unter allen Rippen am meisten beweglich; sie besitzen ein rundliches Köpfchen mit einer einfachen Gelenkfläche. Das *Tuberculum costae* fehlt beiden, die rauhe, den *Angulus costae* bildende Linie fehlt der zwölften Rippe. Ihre Knorpel sind kurz, rundlich und zugespitzt. Die zwölfte Rippe ist die kürzeste von allen.

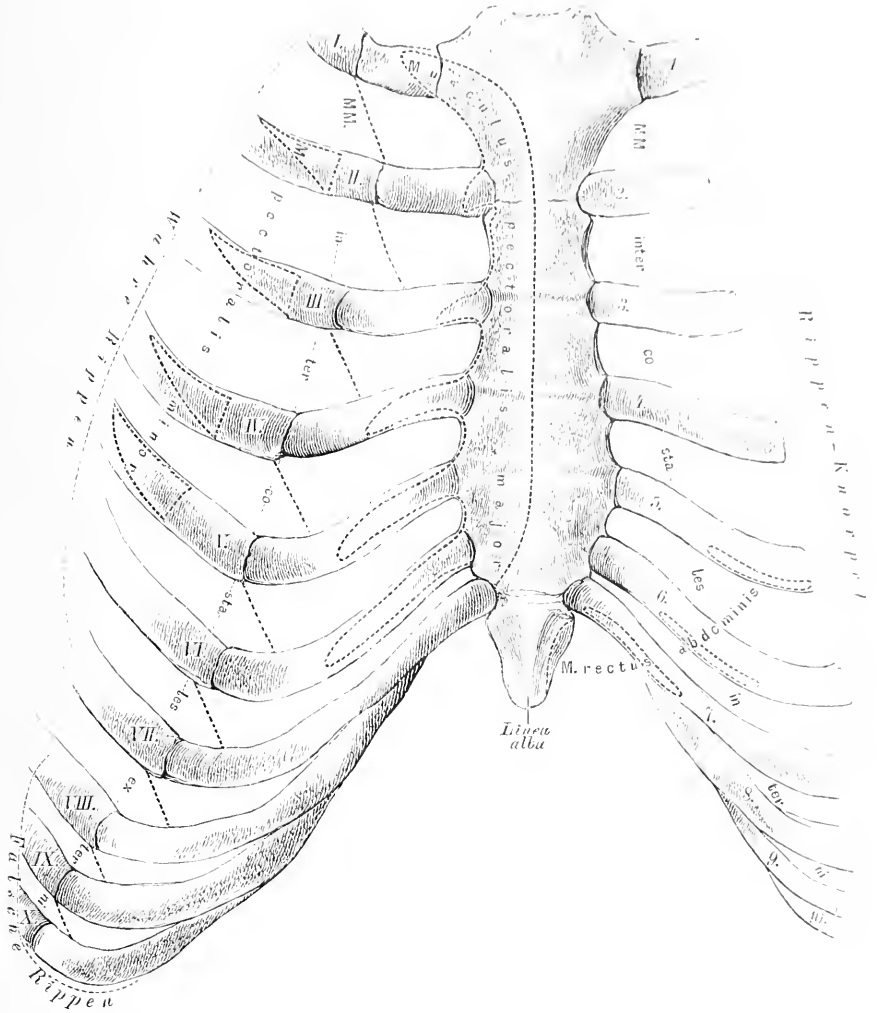

Fig. 33. Das Brustbein in Verbindung mit den Rippenbogen.

Das Brustbein ist an seinen Seitenrändern mit sieben Rippenknorpeln in Verbindung. Nur der erste Rippenknorpel geht unmittelbar in das Manubrium über: die übrigen Rippenknorpel sind mit dem Brustbeine zumeist gelenkig verbunden; die Gelenkgrübchen werden vom zweiten bis siebenten Rippenknorpel immer seichter. Der siebente Knorpel lagert sich in eine kleine, am Uebergange des Mittelstückes in den Schwertfortsatz befindliche Vertiefung.

Die Rippen, deren Knorpel das Brustbein erreicht, heissen wahre, *Costae verae:* die Rippen hingegen, deren Knorpel sich miteinander verbinden, oder welche frei, ohne Verbindung enden, heissen falsche, *Costae spuriae.* Wahre Rippen sind die oberen sieben Paare; falsche die unteren fünf Paare.

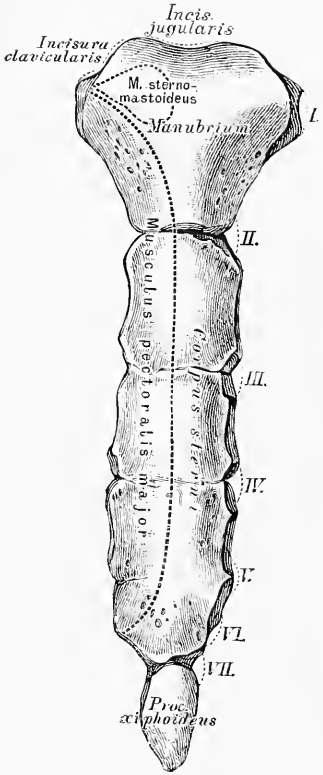

Fig. 34. Das Brustbein, *Sternum*, von vorne.

Fig. 35. Das Brustbein, im Profil mit den *Incisurae costales*.

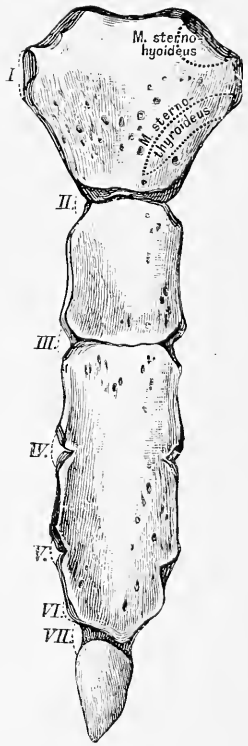

Fig. 36. Das Brustbein, *Sternum*, von hinten.

Das Brustbein wird eingetheilt: in den Griff, *Manubrium*, das Mittelstück, *Corpus*, und den Schwertfortsatz, *Processus xiphoideus*.

Der obere Rand des Griffes bildet die *Incisura jugularis*, neben dieser sind die Gelenkflächen für das Sternalende des Schlüsselbeins, *Incisurae claviculares;* der untere Rand ist mit dem Mittelstück vereinigt. Das Mittelstück ist aus der Verwachsung von drei oder vier Stücken entstanden. Der Schwertfortsatz erscheint entweder abgerundet oder zugespitzt, auch gespalten oder durchlöchert.

Fig. 37. Sagittalschnitt durch das Brustbein eines jungen Individuums.

Fig. 38. Sagittalschnitt durch das Brustbein eines alten Individuums.

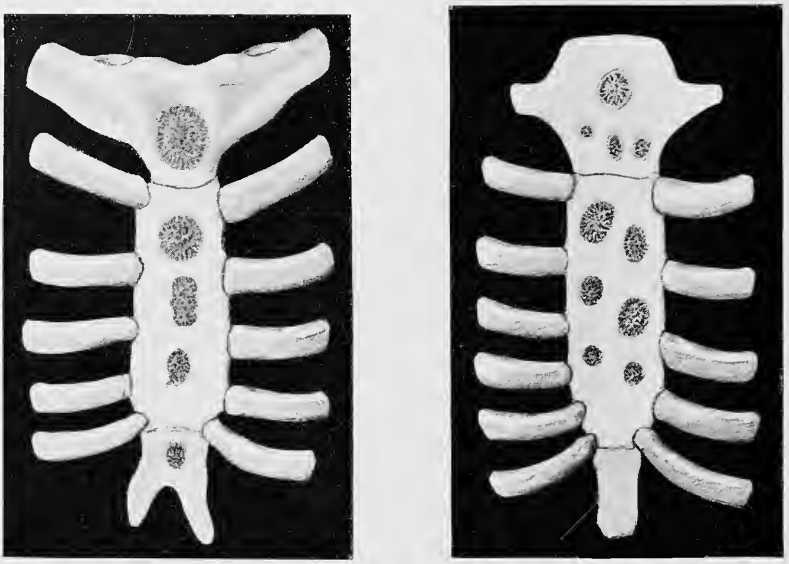

a *b*

Fig. 39. Brustbeine von Neugeborenen.

Fig. 39 *a* mit unpaaren, Fig. 39 *b* mit mehreren Knochenkernen im *Manubrium* und paarigen Kernen im *Corpus sterni*.

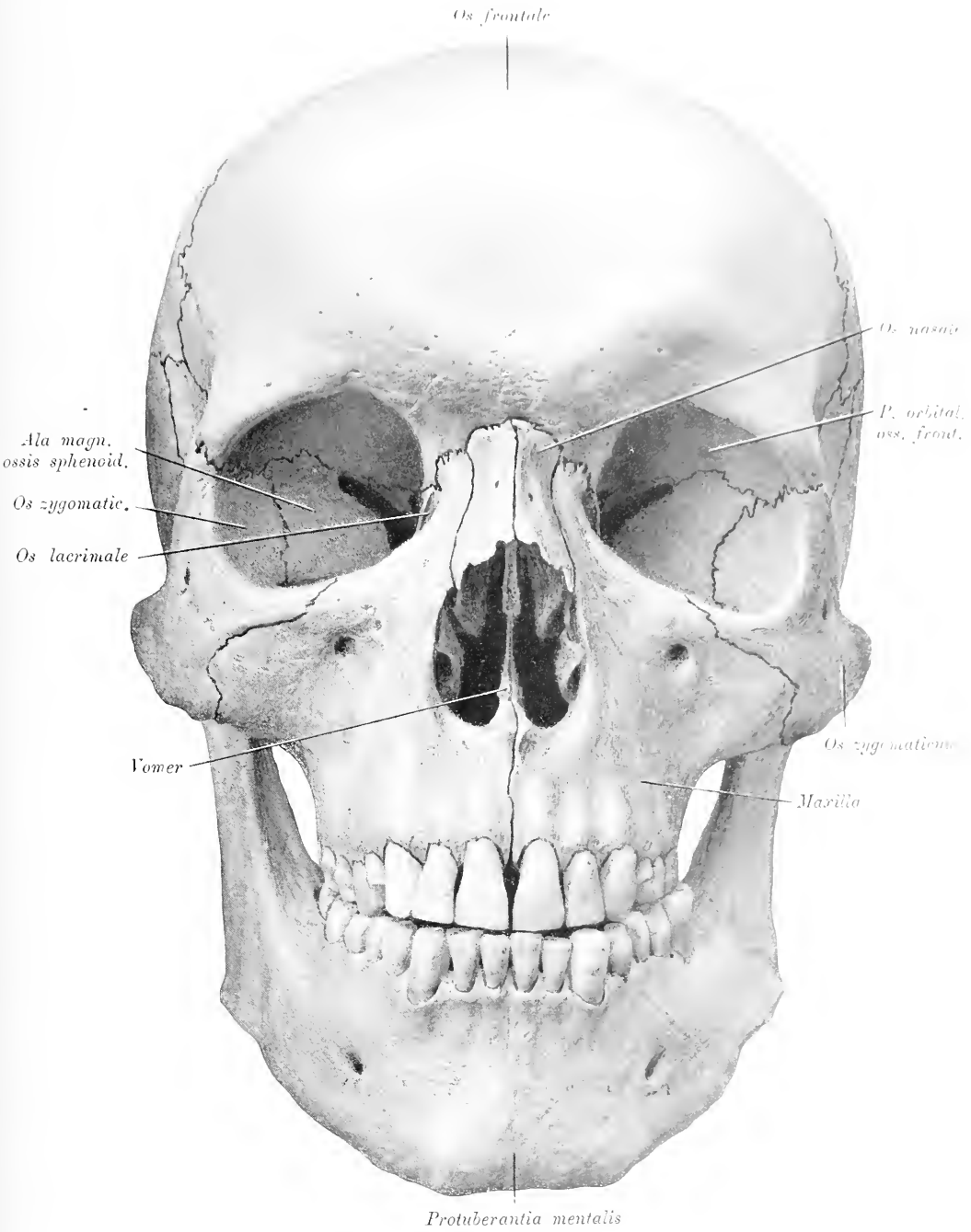

Fig. 40. Schädel. Vorderansicht.

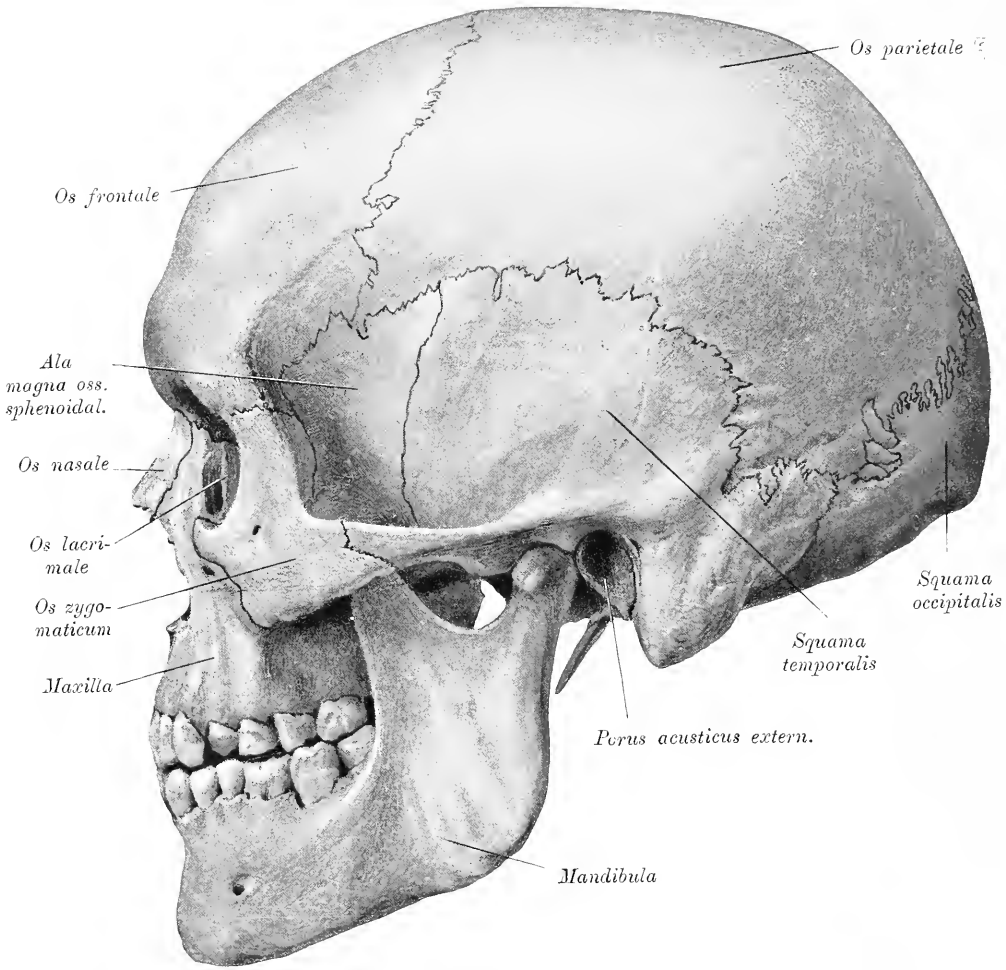

Fig. 41. Schädel, Seitenansicht.

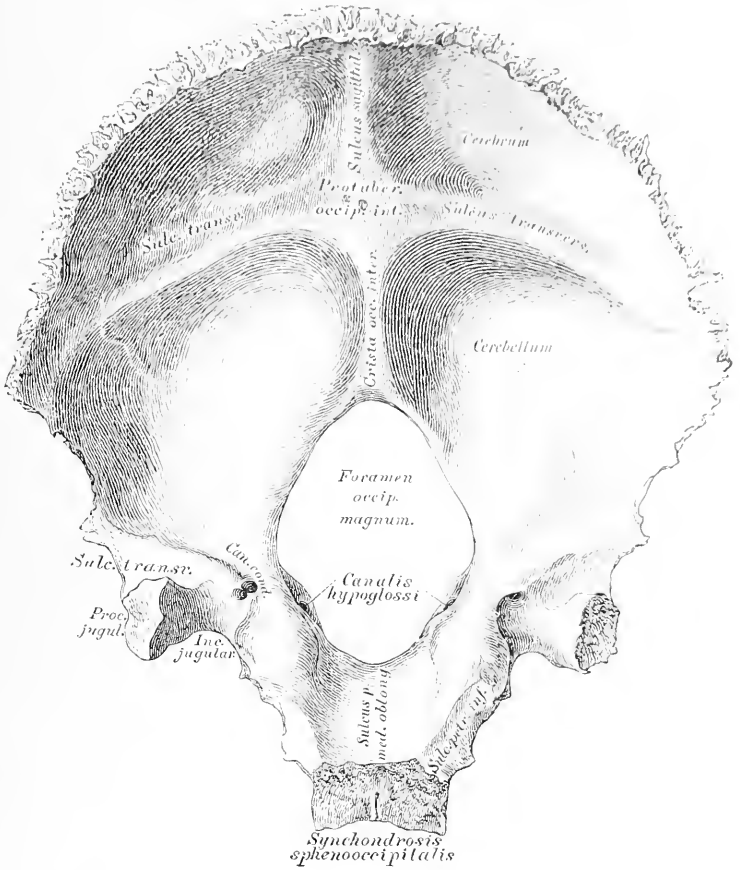

Fig. 42. Hinterhauptbein. *Os occipitale.* von innen.

Das Hinterhauptbein wird eingetheilt: 1. Grundtheil *(Pars basilaris)*; 2. Schuppentheil *(Squama occipitalis)*; 3. und 4. zwei Seitentheile *(Partes laterales)*.

Grundtheil. Die obere Fläche bildet eine Rinne für die *Medulla oblongata*. Die vordere Fläche stösst an den Körper des Keilbeins, *Synchondrosis sphenooccipitalis*; die Seitenflächen sind mit den Schläfebeinpyramiden verbunden.

Schuppentheil. In der Mitte der vorderen Fläche die *Protuberantia occipitalis interna*, als Mittelpunkt der *Eminentia cruciata*; die untere Hälfte des senkrechten Schenkels heisst *Crista occipitalis interna* (für den *Sinus occipitalis* und die *Falx cerebelli*); die obere Hälfte bildet den *Sulcus sagittalis* (für den *Sinus longitudinalis*); die beiden Querschenkel begrenzen den *Sulcus transversus* (für den *Sinus transversus* und Insertion des *Tentorium cerebelli*). In den beiden oberen Gruben liegen die Hinterlappen des Grosshirns, in den unteren die zwei Hemisphären des Kleinhirns.

Die *Partes laterales* tragen die Rinne, *Sulcus petros. inf.*, für den gleichnamigen Sinus.

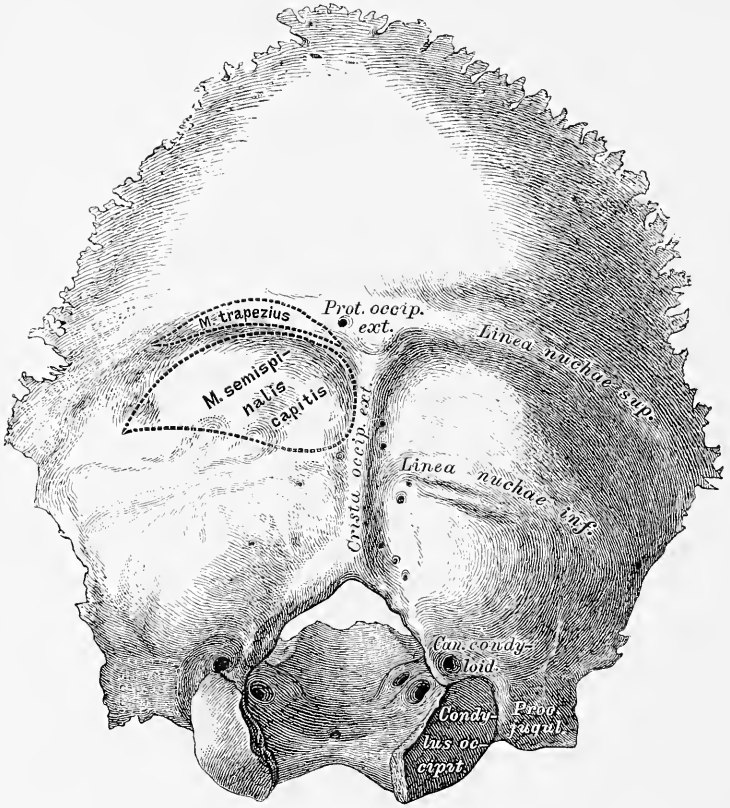

Fig. 43. Hinterhauptbein, *Os occipitale,* von aussen.

Schuppentheil von aussen mit der *Protuberantia occipitalis externa,* die zum *Foramen magnum* die *Crista occipitalis externa* schickt; quer verlaufend beide *Lineae nuchae inferiores et superiores* (sämmtlich zur Insertion von Muskeln). Die Seitenränder haben ein oberes Segment, *Margo lambdoideus,* verbunden mit beiden Seitenwandbeinen, und ein unteres Segment, *Margo mastoideus,* verbunden mit dem Warzentheile des Schläfebeins.

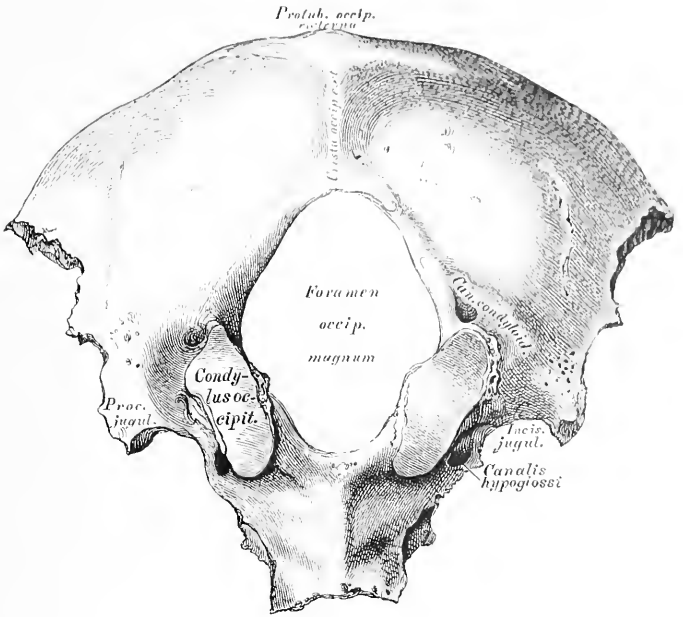

Fig. 44. Hinterhauptbein, *Os occipitale*, von unten.

Partes laterales. An der oberen Fläche (Fig. 42) das *Tuberculum jugulare;* an der unteren Fläche die beiden *Condyli occipitales* zur Gelenkverbindung mit dem ersten Halswirbel; hinter diesen die flachen *Fossae condyloideae* mit den Mündungen des inconstanten *Canal. condyl.* Dieser enthält ein *Emmissarium Santorini.* Vor dem *Condyl. occipit.* liegt der *Canalis hypoglossi.*

Der innere Rand der Gelenktheile bildet die seitliche Umrandung des *Foramen occipitale magnum;* der äussere Rand zeigt die *Incisura jugularis,* an deren hinterem Ende den *Processus jugularis.* Bei oberer Ansicht ist der Fortsatz von einer Furche für den Querblutleiter der harten Hirnhaut umgeben.

Das Hinterhauptbein ist mit 6 Knochen verbunden: mit den 2 Seitenwandbeinen, den 2 Schläfenbeinen, mit dem Keilbeine, und mit den ersten Halswirbel, Atlas (Gelenk

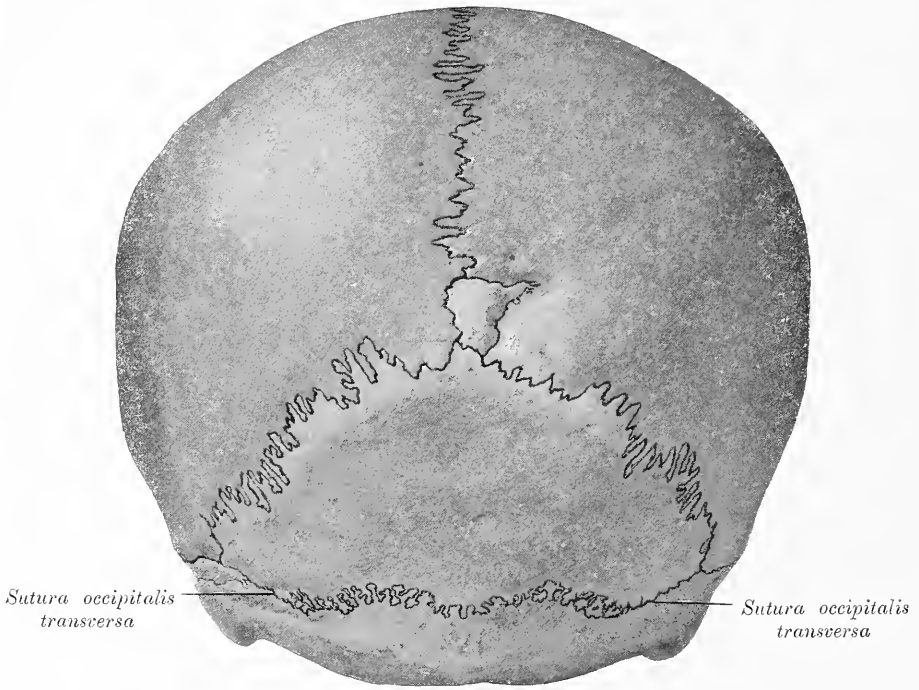

Fig. 45. *Os interparietale.*

Os occipitale, an welchem durch eine Naht, *Sutura occipitalis transversa,* das *Os interparietale* von der übrigen Schuppe abgetrennt ist.

In der Pfeilnaht ein Nahtknochen.

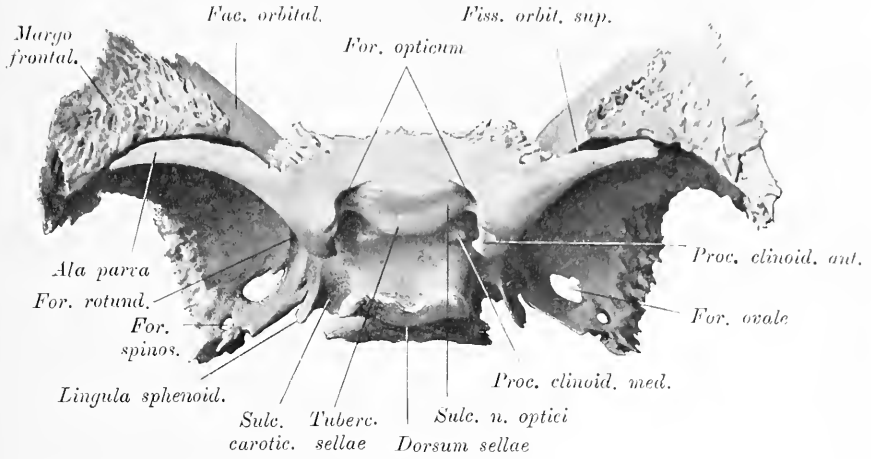

Fig. 46. Keilbein, *Os sphenoidale*, von oben.

Das Keilbein wird eingetheilt in: *a)* den Körper; *b)* die kleinen Flügel, *Alae parvae; c)* die grossen Flügel, *Alae magnae* und *d)* die flügelartigen Fortsätze, *Processus pterygoidei.*

a) Körper. An der oberen Fläche der Türkensattel, *Sella turcica* (für die *Hypophysis cerebri*); dessen hintere Wand die Sattellehne, *Dorsum sellae,* mit den *Processus clinoidei posteriores.* Die hintere Fläche der Sattellehne geht in die obere Fläche der *Pars basilaris ossis occipitalis* über — *Clivus.* Vor der Sattelgrube das *Tuberculum sellae;* beiderseits von diesem die *Proc. clinoid. medii.* An den Seitenflächen des Körpers der *Sulcus caroticus* (für die *Carotis*) mit der *Lingula sphenoidalis.*

b) Kleine Flügel. Jeder entspringt vom Körper mit 2 Wurzeln, zwischen diesen das Sehloch, *Foramen opticum* (für *N. opticus* und *A. ophthalmica*); die gegen die Sattellehne gerichteten Enden bilden die *Processus clinoidei anteriores.*

c) Grosse Flügel, mit 3 Flächen, *Facies cerebralis, orbitalis* und *temporalis.* Die Schädelhöhlenfläche, mit der Furche für *A.* und *V. meningea media.* Am hinteren Rande ragt der Dorn, *Spina angularis,* vor. Das runde Loch, *For. rotundum* (für den 2. Ast des V. Nervenpaares); das ovale Loch, *For. ovale* (für den 3. Ast des V. Nervenpaares); das Dornenloch, *For. spinosum* (für die *Arteria meningea media*). Die *Ala magna,* welche die laterale Orbitalwand bildet, wird von der *Ala parva* durch die *Fissura orbitalis superior* geschieden. *(Nerv. III. IV. VI. Vena ophthalmica.)* Die Temporalfläche, welche an der äusseren Schädelfläche liegt, zeigt an der *Crista infratemporalis* eine stumpfe Knickung.

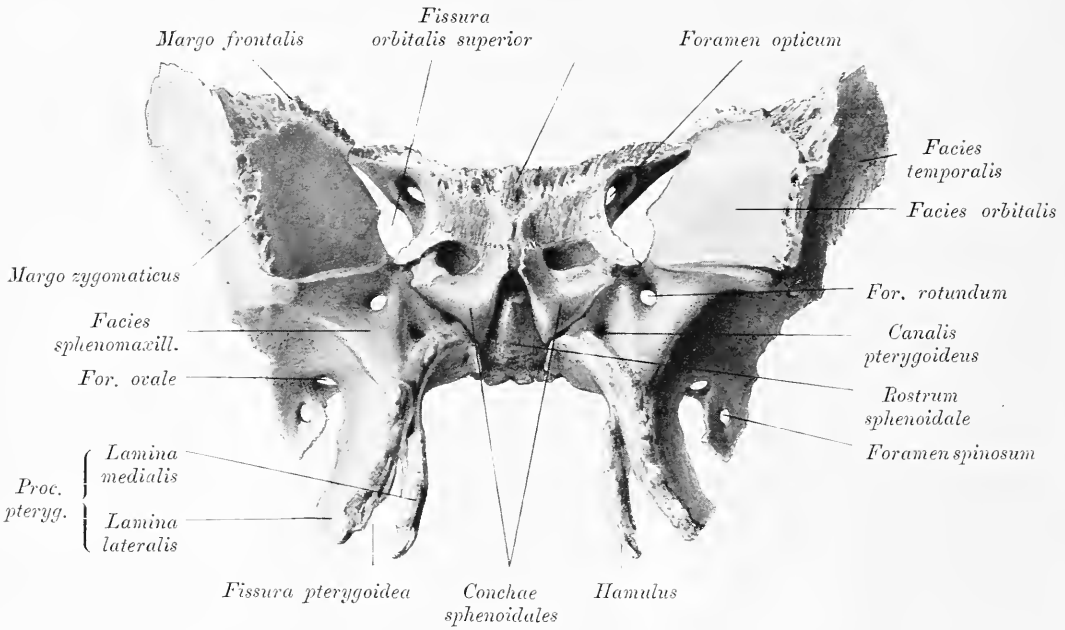

Fig. 47. Keilbein. *Os sphenoidale,* von vorne.

Körper. An der vorderen Fläche zwei unregelmässige Öffnungen, *Aperturae sinuum sphenoidalium,* welche in die Keilbeinhöhlen führen und nach unten durch die *Conchae sphenoidales* begrenzt sind. Zwischen beiden das *Rostrum sphenoidale.*

d) Die flügelartigen Fortsätze, *Processus pterygoidei,* bestehen aus zwei Platten, *Lamina pterygoidea lateralis* und *medialis,* welche die *Fossa pterygoidea* zwischen sich fassen; die innere endet mit dem *Hamulus pterygoideus.* Zwischen den Enden der beiden Lamellen die *Fissura pterygoidea.* An der Basis des *Processus pterygoideus* der horizontal verlaufende *Canalis pterygoideus Vidii.*

Die *Conchae sphenoidales* sind dreieckige Knochen, welche grösstentheils die vordere und untere Wand des Keilbeinkörpers bilden und die Öffnungen für die *Sinus sphenoidales* enthalten.

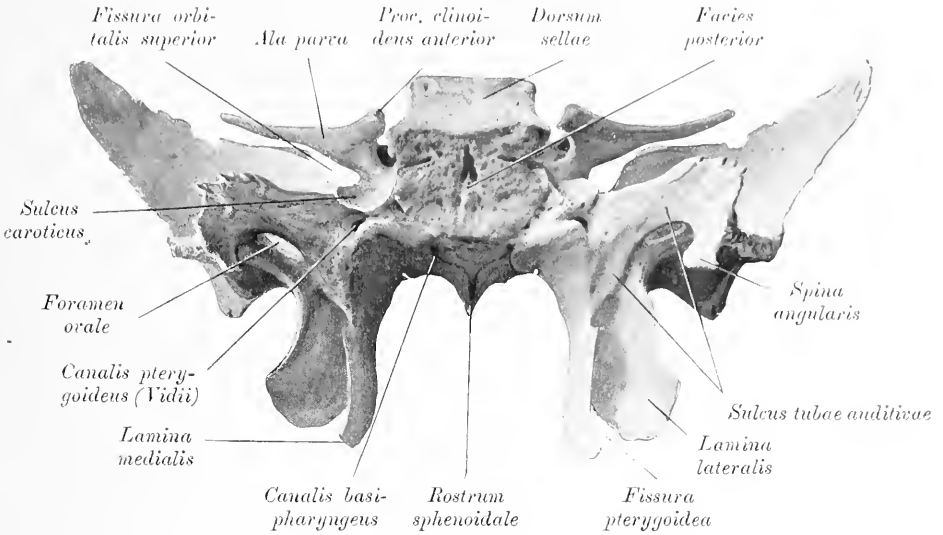

Fig. 48. Keilbein, *Os sphenoidale*, eines jugendlichen Individuums, von hinten.

Körper. Die hintere Fläche mit dem Basilarstück des Hinterhauptknochens nach dem 18. Lebensjahre verwachsen, vor demselben isolirt, wie im abgebildeten Falle.

Flügelartige Fortsätze: An der oberen Hälfte des hinteren Randes der inneren Lamelle der *Sulcus tubae auditivae*.

Das Keilbein ist mit sämmtlichen Schädelknochen und 5 Gesichtsknochen verbunden, nämlich mit den 2 Jochbeinen, 2 Gaumenbeinen und dem Vomer.

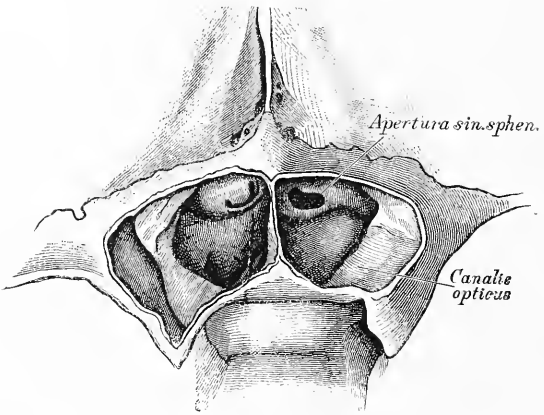

Fig. 49. Der *Sinus sphenoidalis,* von oben eröffnet.

An der Vorderwand die *Apertura sinus sphenoidalis,* seitlich der Vorsprung des *Canalis opticus,* zwischen beiden der geräumige *Sinus.*

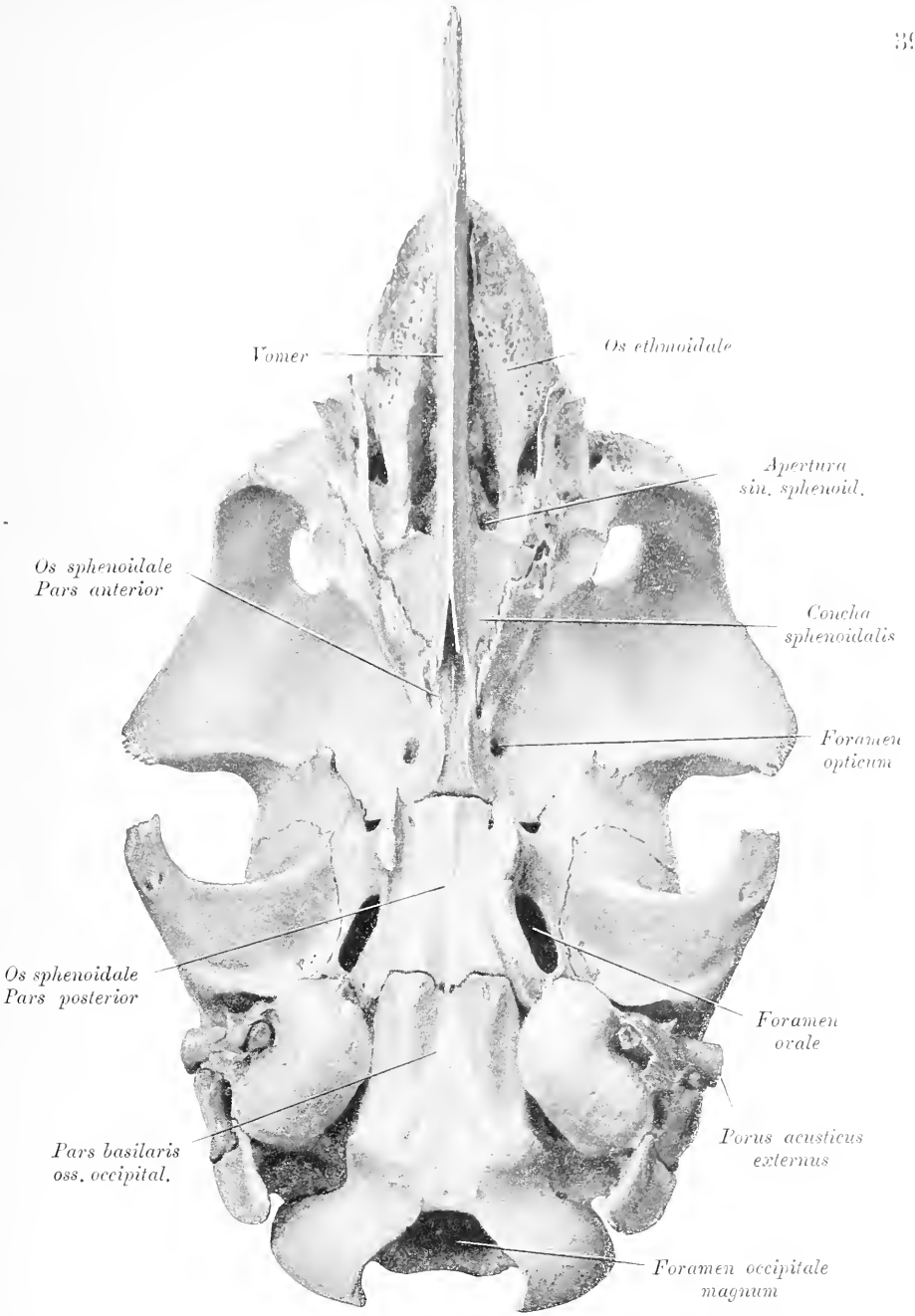

Fig. 50. Schädelbasis eines Hundes mit den vom Vomer abzweigenden Seitenplatten, die den *Conchae sphenoidales* des Menschen homolog sind.

Das Pflugscharbein trägt jederseits eine in der Abbildung als *Concha sphenoidalis* bezeichnete Platte, welche von unten her das Siebbein und die Keilbeinnische abschliesst. Indem diese Platten sich beim Menschen vom Vomer abtrennen, werden sie zu den *Conchae sphenoidales*.

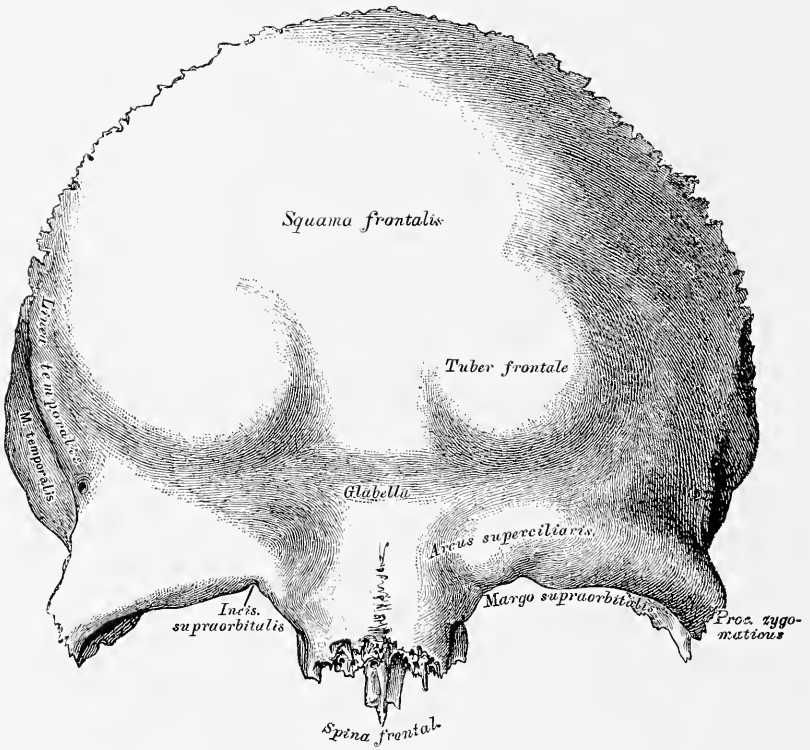

Fig. 51. Stirnbein, *Os frontale,* von vorne.

Das Stirnbein wird eingetheilt in: 1 Stirnbeinschuppe, *Squama frontalis;* 2 Augenhöhlentheile, *Partes orbitales,* und 1 Nasentheil, *Pars nasalis.*

Am Stirntheile die zwei oberen Augenhöhlenränder, *Margines supraorbitales,* am inneren Ende derselben die *Incisura supraorbitalis (Foramen supraorbitale);* nach aussen der stumpfe Jochfortsatz, *Processus zygomaticus.* An der vorderen Fläche des Stirntheiles die Augenbrauenbogen, *Arcus superciliares,* zwischen denselben die Stirnglatze, *Glabella,* über denselben die Stirnhügel, *Tubera frontalia.* Vom Jochfortsatze zieht die *Linea temporalis* empor. Am Nasentheile ragt die *Spina frontalis* hervor, über derselben befindet sich die tief gezähnte Verbindungsfläche für die *Ossa nasalia* und die Stirnfortsätze der Oberkieferbeine.

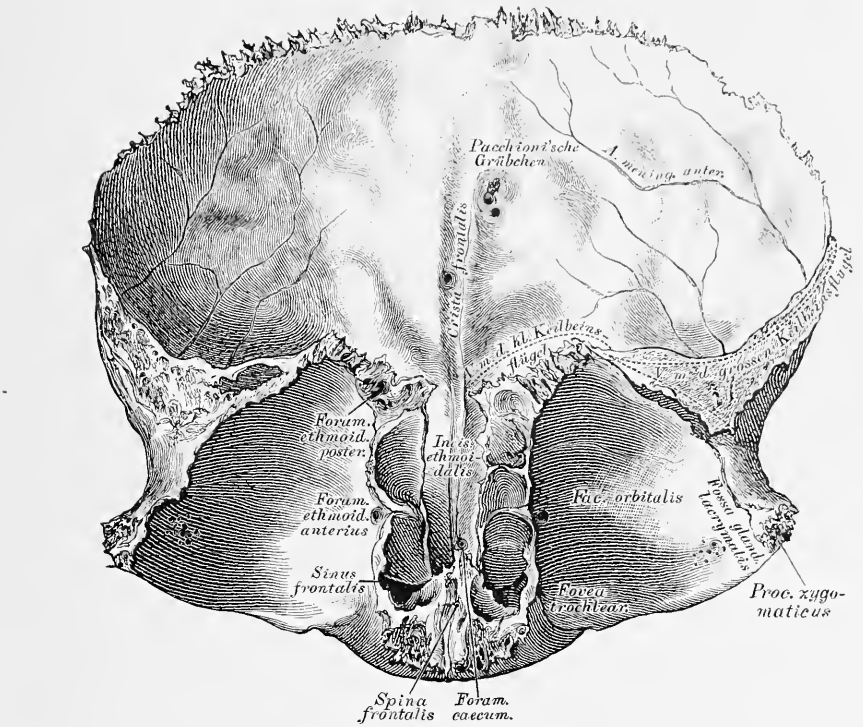

Fig. 52. Stirnbein, *Os frontale,* von hinten und unten.

Stirnbeinschuppe. Die hintere Fläche durch die *Crista frontalis* in 2 Hälften getheilt; zu beiden Seiten derselben *Pacchioni*'sche Grübchen. Der Rand des Stirntheiles, *Margo coronalis,* beginnt hinter dem *Processus zygomaticus* mit einer dreieckigen, zackigen Fläche.

Die beiden Augenhöhlentheile werden durch den Siebbeinausschnitt, *Incisura ethmoidalis,* von einander getrennt; an der unteren Fläche gegen den *Proc. zygomaticus* die Thränendrüsengrube, *Fossa glandulae lacrimalis;* gegen den Nasentheil ein Grübchen, *Fovea trochlearis,* zuweilen der *Hamulus trochlearis* (für die Sehne des oberen schiefen Augenmuskels). Der innere Rand zerfällt in zwei Platten, von denen die äussere mit der *Lamina papyracea,* die innere mit der *Lamina cribrosa* in Contact steht. Zwischen den beiden Platten die *Foveolae ethmoidales.* Zwischen der äusseren Platte und der anstossenden Papierplatte des Siebbeins liegen das *Foramen ethmoidale anterius* und *For. ethm. posterius;* letzteres auch nur vom Stirnbeine gebildet. Am Nasentheile hinter der *Spina frontalis* das *Foramen caecum.*

Das Stirnbein ist mit 12 Knochen verbunden, mit den 2 Seitenwandbeinen, dem Keilbeine, dem Siebbeine, den 2 Nasenbeinen, den 2 Oberkieferbeinen, 2 Thränenbeinen und 2 Jochbeinen.

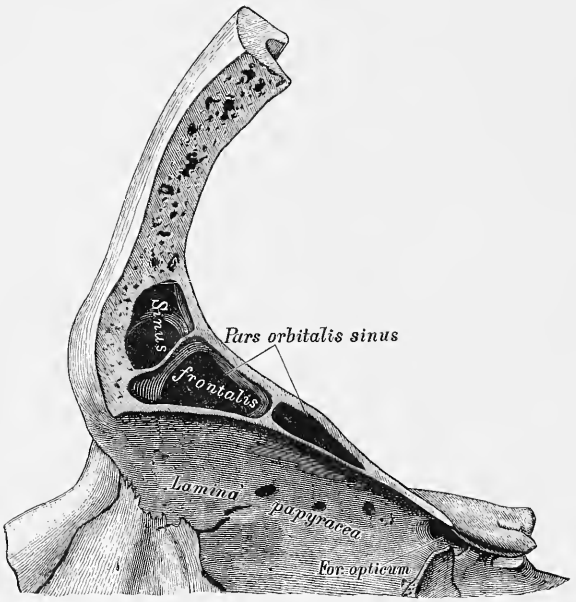

Fig. 53. Lateraler Sagittalschnitt durch den *Sinus frontalis.*

Der Hohlraum erstreckt sich weit in die *Partes orbitales ossis frontalis* hinein.

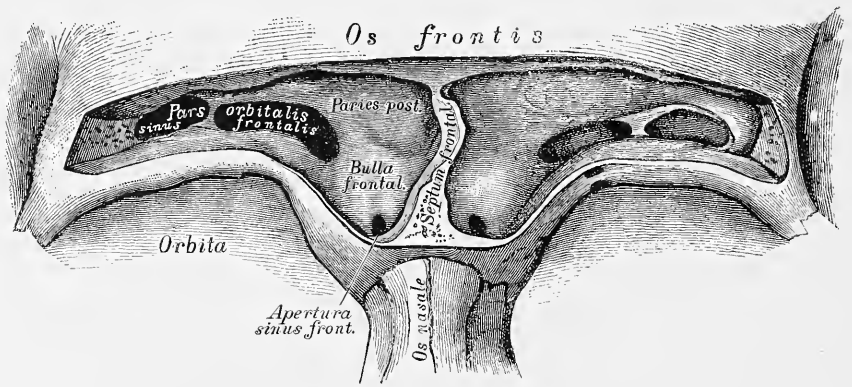

Fig. 54. *Sinus frontales,* von vorne geöffnet.

Die *Bulla frontalis* entspricht einer in den *Sinus* vorgewölbten vorderen Siebbeinzelle. Unterhalb derselben die *Apertura sinus frontalis* zur Communication mit der Nasenhöhle.

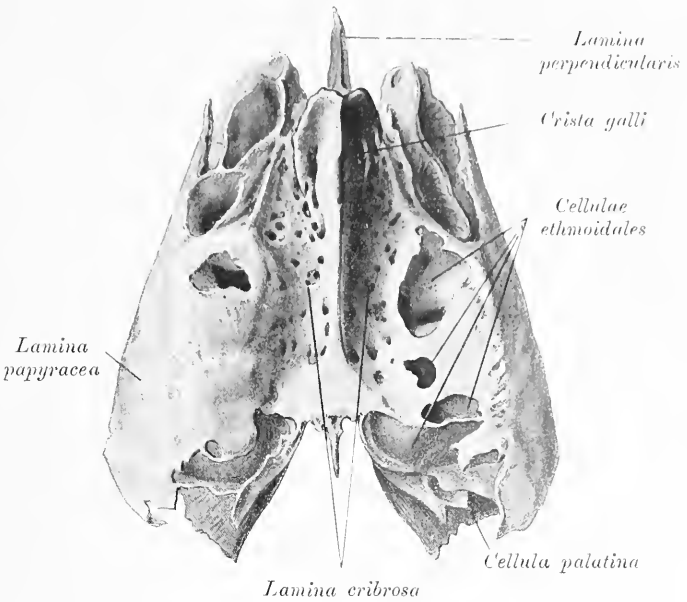

Fig. 55. Siebbein. *Os ethmoidale,* von oben, etwas vergrössert.

Das Siebbein, *Os ethmoidale,* wird eingetheilt in: 1. die Siebplatte, *Lamina cribrosa;* 2. die senkrechte Platte, *Lamina perpendicularis;* 3. die zelligen Seitentheile, die Siebbeinlabyrinthe.

Die Siebplatte, Fig. 55 und 56, wird durch die *Crista ethmoidalis* in 2 Hälften getheilt; dieselbe erhebt sich nach vorne zum Hahnenkamm, *Crista galli.* Die Siebplatte wird durch die *Foramina cribrosa* durchbohrt, seitlich von denselben befindet sich die Rinne für den *Nervus ethmoidalis anterior.* Von ihrer unteren Fläche steigt die senkrechte Platte herab, die den oberen Theil der knöchernen Nasenscheidewand bildet.

Das Labyrinth (Fig. 55, 56 und 57) wird eingetheilt in die *Cellulae ethmoidales* (vordere, mittlere und hintere), die nach aussen durch die Papierplatte, *Lamina papyracea,* geschlossen werden, nach innen unter den Siebbeinmuscheln, *Conchae ethmoidales,* mit der Nasenhöhle communicieren. Gewöhnlich sind drei Muscheln vor-

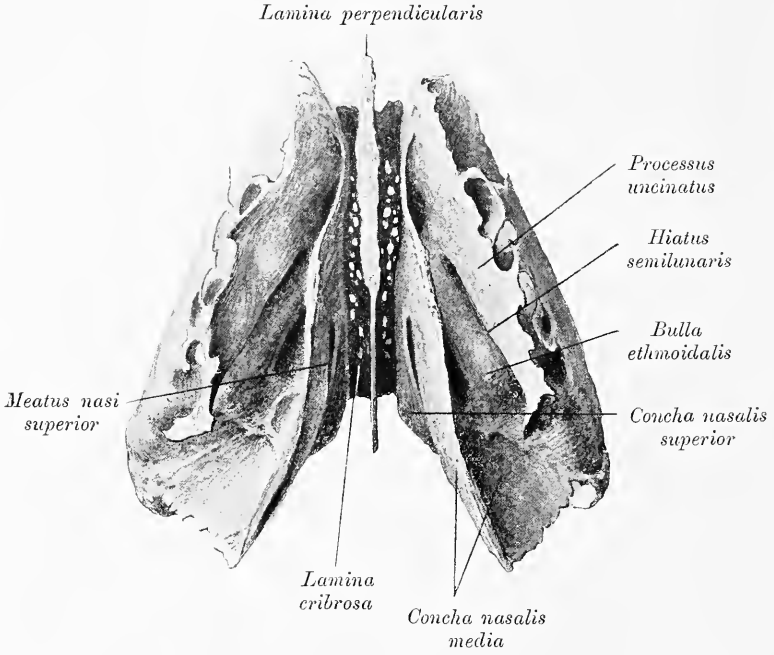

Fig. 56. Siebbein, *Os ethmoidale,* von unten, etwas vergrössert.

handen, von welchen die mittlere häufig variiert. Zwischen den Muscheln finden sich ein beziehungsweise zwei Siebbeinspalten *(Fissurae ethmoidales).* Der *Proc. uncinatus* überragt zwar die untere Muschel (Fig. 58), wird aber gleich der *Bulla* erst nach Entfernung der *Concha ethmoidalis inf., Concha nasalis media* seiner ganzen Länge nach sichtbar.

Zwischen *Bulla* und *Proc. uncinatus* der *Hiatus semilunaris,* in welchen das *Ostium maxillare* und *O. frontale* einmünden.

Die *Cellulae ethmoidales* lassen sich nach den Knochen, von denen sie gedeckt werden, in frontale, maxillare, lacrimale und palatinale eintheilen (Fig. 57).

Das Siebbein ist mit 15 Knochen verbunden; mit 4 Schädelknochen: dem Keilbeine, den 2 *Conchae sphenoidales,* dem Stirnbeine, und 11 Gesichtsknochen: den 2 Nasenbeinen, 2 Oberkieferbeinen, 2 Thränenbeinen, 2 Gaumenbeinen, 2 Nasenmuscheln und dem Pflugscharbeine.

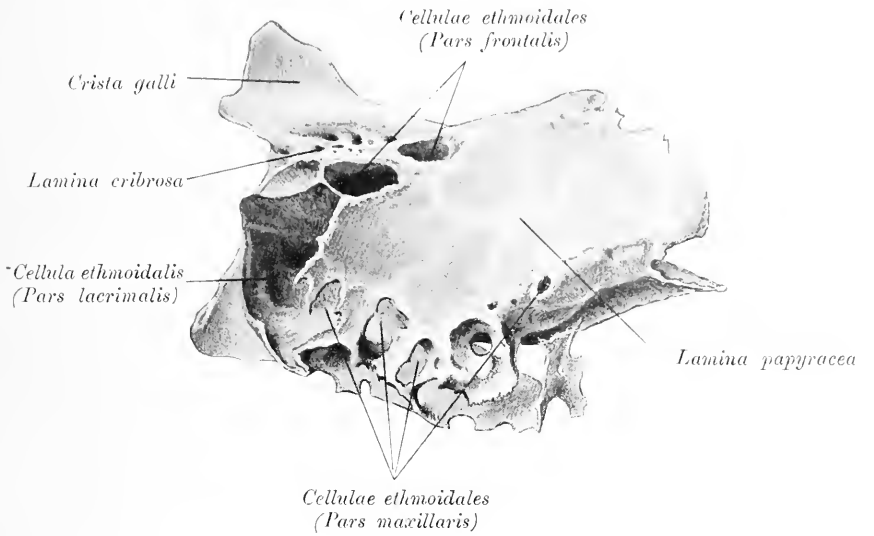

Fig. 57. Siebbein, *Os ethmoidale,* von aussen, etwas vergrössert.

Die *Lamina papyracea* grenzt das Siebbeinlabyrinth gegen die Orbita ab. Ein Theil der Siebbeinzellen wird erst durch die Anlagerung der benachbarten Knochen abgeschlossen, so oben durch das *Os frontale,* unten durch die *Maxilla,* vorne durch das *Os lacrimale* und hinten durch das *Os palatinum.*

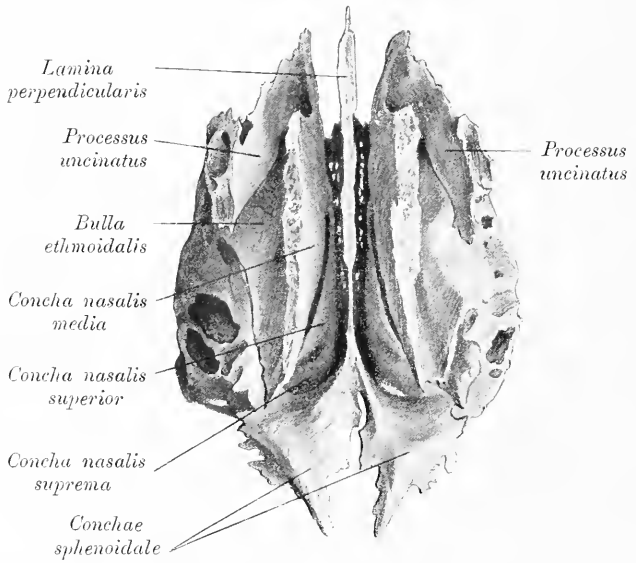

Fig. 58. Siebbein mit *Conchae sphenoidales*, von unten.

Die *Conchae sphenoidales* sind mit der *Lamina perpendicularis ossis ethmoidalis* verwachsen.

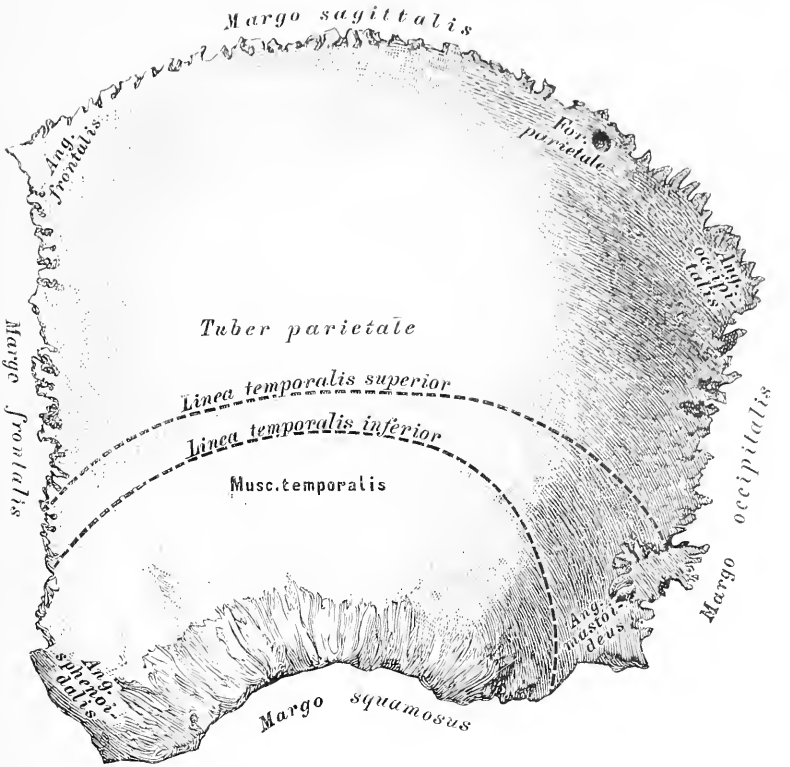

Fig. 59. Linkes Seitenwandbein, *Os parietale*, von aussen.

An der äusseren Fläche des Seitenwandbeines ragt in der Mitte der Scheitelhöcker, *Tuber parietale*, vor: sie wird oft durch die *Linea temporalis inferior* (Muskelansatz) in 2 Hälften getheilt. Die *Fascia temporalis* erstreckt sich bis zur *Linea temporalis superior*.

Die 4 Ränder sind: der obere, *Margo sagittalis*, der untere, *Margo squamosus*; der vordere, *Margo frontalis*, und der hintere, *Margo occipitalis*.

Die 4 Winkel sind: der vordere obere, *Angulus frontalis*; der vordere untere, *Angulus sphenoidalis*; der hintere obere, *Angulus occipitalis*, und der hintere untere, *Angulus mastoideus*.

Am hinteren Viertel des *Margo sagittalis* befindet sich das *Foramen parietale*.

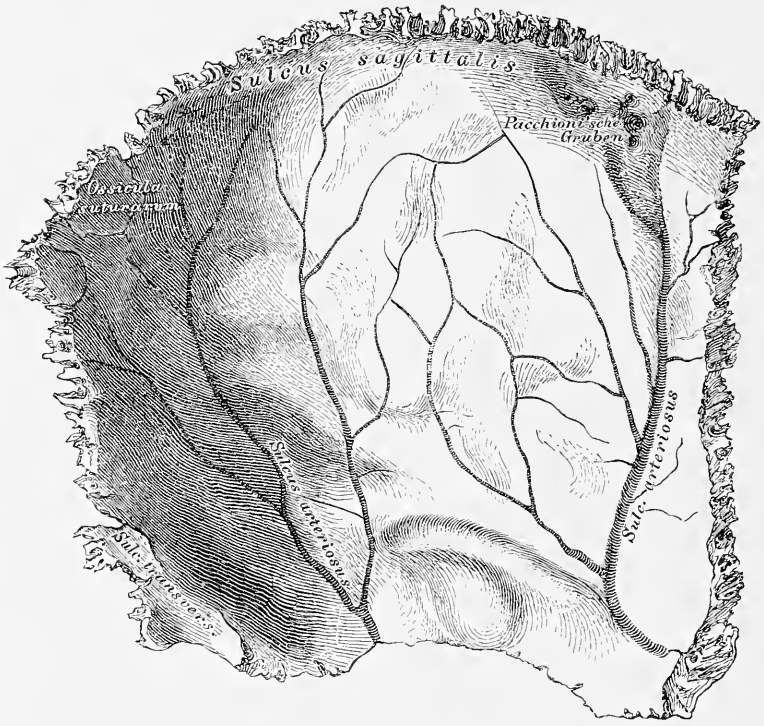

Fig. 60. Linkes Seitenwandbein, *Os parietale,* von innen.

Die innere concave Fläche zeigt *Impressiones digitatae* und *Juga cerebralia,* längs des oberen Randes *Pacchioni*'sche Gruben, *Foveae granulares;* ferner 2 baumförmig verzweigte Gefässfurchen, *Sulci arteriosi* (für die *Arteria meningea media*); endlich 2 venöse *Sulci.* Der eine längs des oberen Randes bildet mit dem des Knochens der anderen Seite eine Furche für den *Sinus sagittalis;* der zweite am hinteren unteren Winkel des Knochens für den *Sinus transversus.*

In der Figur ist im hinteren oberen Winkel ein Naht- oder Schaltknochen, *Ossiculum suturarum, seu Wormianum* enthalten.

Das Seitenwandbein ist mit 5 Knochen verbunden: mit dem Seitenwandbeine der anderen Seite, mit dem Hinterhauptbeine, dem Stirnbeine, dem Schläfenbeine und dem Keilbeine.

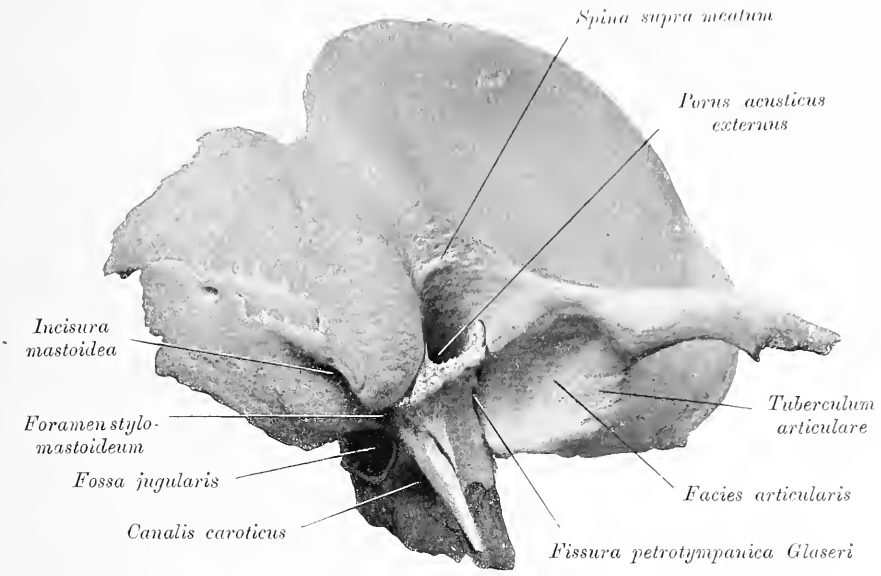

Fig. 61. Rechtes Schläfenbein, *Os temporale,* von aussen.

Das Schläfenbein wird in 3 Theile getheilt, in: 1. den Schuppentheil *(Pars squamosa),* 2. den Felsentheil *(Pars petrosa),* einschliesslich dem Warzentheil *(Pars mastoidea)* und 3. die *Pars tympanica.*

Der Schuppentheil hat an der äusseren Fläche vor und über dem äusseren Gehörgang, *Porus acusticus externus,* den durch 2 Wurzeln gebildeten Jochfortsatz, *Processus zygomaticus;* zwischen beiden Wurzeln die Gelenkgrube. *Facies articularis* (für den Kopf des Unterkiefers); vor dieser den Gelenkhügel, *Tuberculum articulare.* Oberhalb des *Por. acustic. ext.* die *Spina supra meatum.*

Der Warzentheil zeigt an der äusseren Fläche den *Processus mastoideus,* der von unten durch die *Incisura mastoidea* eingekerbt ist, und von der hinteren Peripherie des äusseren Gehörganges durch die *Fissura tympanomastoidea* abgegrenzt wird. Die Ränder sind: der obere, zur stark gezackten Nahtverbindung mit dem *Angulus mastoideus* des Scheitelbeins, und der hintere, zur schwach gezackten Verbindung mit dem unteren Theile des Seitenrandes der Hinterhauptschuppe.

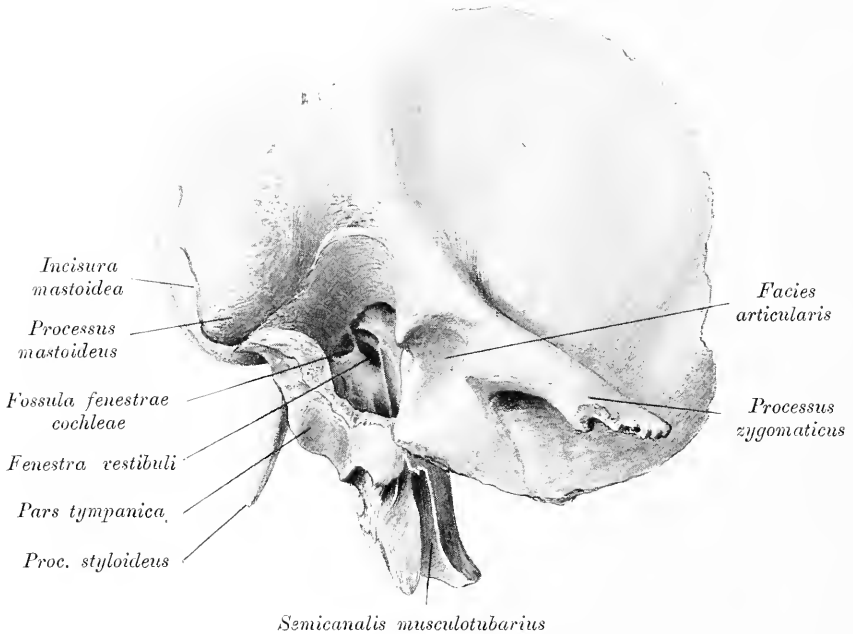

Fig. 62. Aussere Fläche der Felsenbeinpyramide nach Abnahme der *Pars tympanica.*

Die äussere Fläche des Felsentheiles wird von der *Pars tympanica,* welche von der Gelenkgrube der Schuppe durch die *Fissura petrotympanica (Glaseri)* getrennt wird, verdeckt (Fig. 61).

Nach Abnahme der *Pars tympanica* erscheint die äussere Fläche der Schläfenbeinpyramide, die *Paries labyrinthica* der Paukenhöhle. An derselben, oberhalb des *Promontorium,* die *Fenestra vestibuli,* dahinter die *Fossula fenestrae cochleae,* vor dem *Promontorium* der *Sulcus muscularis (M. tensor tympani).*

MAY 6 1918 LIBRARY

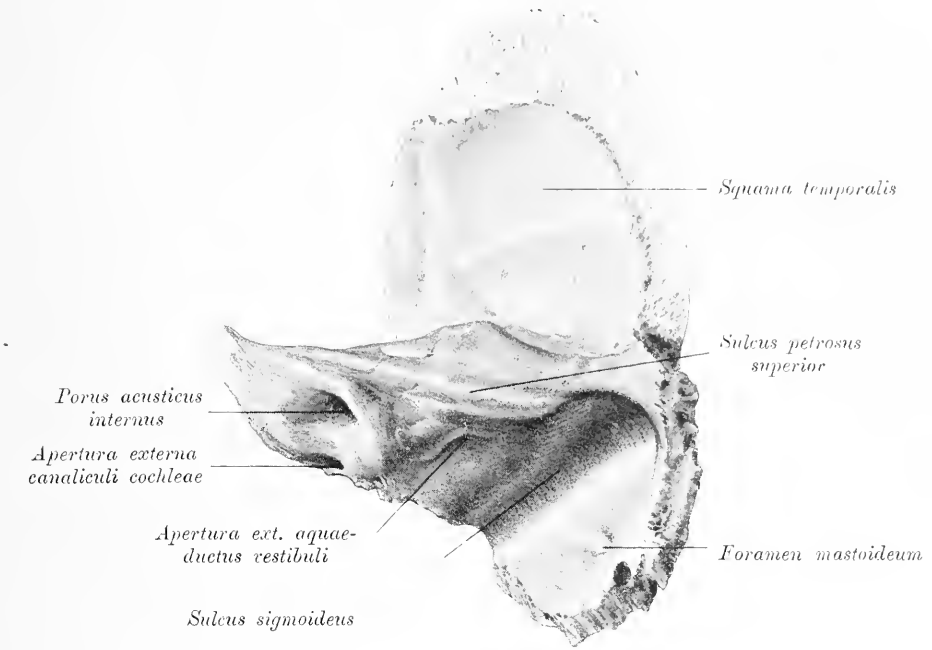

Fig. 63. Rechtes Schläfenbein, *Os temporale*, von oben.

Der Schuppentheil zeigt an der Innenfläche starke *Impressiones digitatae, Juga cerebralia* und Gefässfurchen (für die *Art.* und *Vena meningea media*).

Der Felsentheil hat 4 Flächen (hintere, äussere, vordere und untere), von welchen die äussere nach Abtragung des *Os tympanicum* zu Tage tritt (Fig. 62), und 3 Ränder (oberen, vorderen und hinteren).

An der kleinsten inneren Fläche die ovale Mündung des inneren Gehörganges, *Porus acusticus internus,* hinter derselben die *Apertura aquaeductus vestibuli.* Die grösste vordere Fläche ist von der Schuppe durch die *Fissura petrosquamosa* geschieden (Fig. 65, 67), sie hat eine Vorragung, *Eminentia canalis semicircularis superioris.* Neben der Spitze der Pyramide die innere Öffnung des *Canalis caroticus,* von welcher eine Rinne *(Sulc. n. petros. superf. maior.)* zum *Hiatus canalis facialis* führt. In diese Rinne mündet der *Canaliculus petrosus.*

Der obere Rand des Felsentheiles ist gefurcht, *Sulcus petrosus superior;* der hintere Rand durch die *Incisura jugularis* ausgeschnitten.

Der Warzentheil zeigt an seiner Innenfläche eine breite Furche, *Sulcus sigmoideus;* ein zuweilen fehlendes Loch, *Foramen mastoideum (Santorini'sches Emmissarium),* führt von dieser Furche zur Aussenfläche des Knochens.

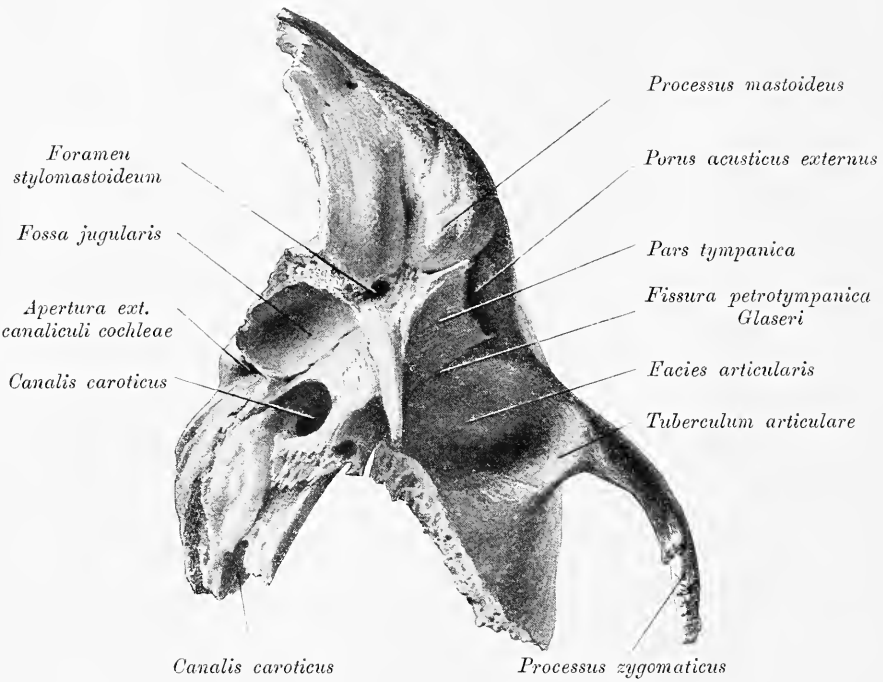

Fig. 64. Rechtes Schläfenbein, *Os temporale,* von unten.

An der unteren Fläche des Schläfenbeins sieht man medial und hinten von der *Pars tympanica* den *Processus styloideus,* zwischen diesem und dem *Processus mastoideus* das *Foramen stylomastoideum.*

Medial von der Austrittsstelle des *N. facialis* die *Fossa jugularis,* der vorne die untere Öffnung des *Canalis caroticus* anliegt. Zwischen beiden liegt die *Apertura inferior canaliculi tympanici;* medial und hinten von dieser die *Apertura externa canaliculi cochleae.* Zwischen der *Pars tympanica* und der *Pars mastoidea* die *Fissura tympanomastoidea,* zwischen ersterer und der *Facies articularis* die *Fissura petrotympanica Glaseri.*

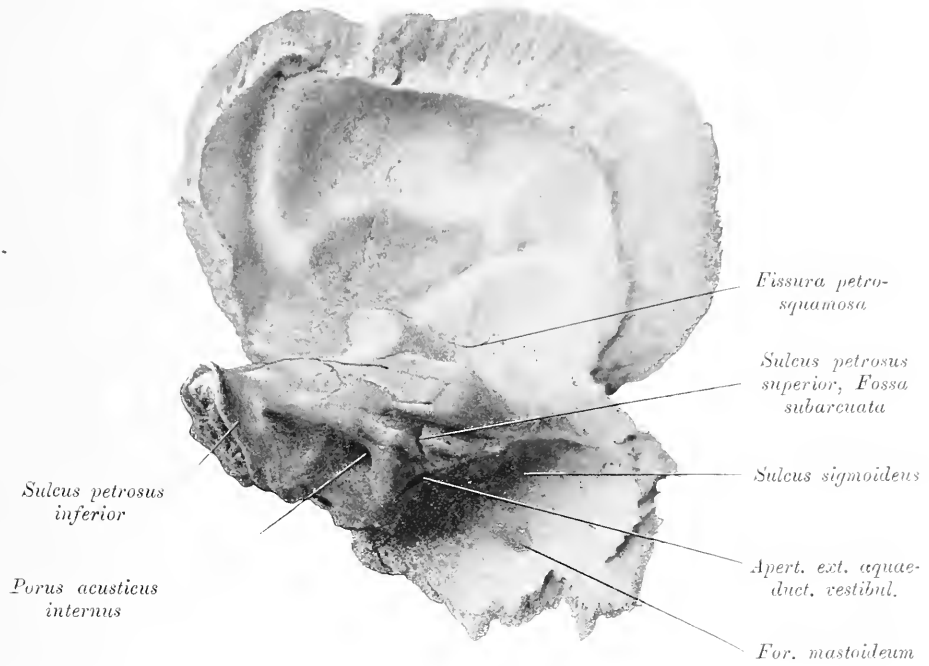

Fig. 65. Rechtes Schläfenbein, *Os temporale*, von hinten.

Die Reste der *Fissura petrosquamosa* sind noch sichtbar.

Das Schläfenbein ist mit 5 Knochen in Verbindung: mit dem Hinterhauptbeine, dem Seitenwandbeine, dem Keilbeine, dem Jochbeine und dem Unterkieferbeine (Gelenk).

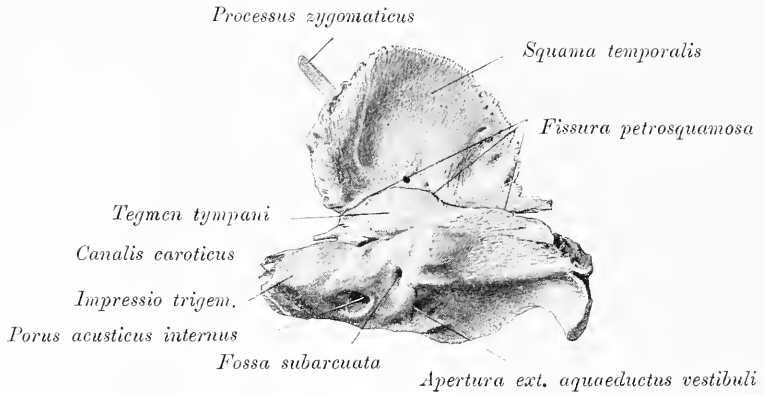

Fig. 66. Rechtes Schläfenbein eines Neugeborenen von oben gesehen.

Die *Pars petrosa* ist von der *Pars squamosa* durch die *Sutura petrososquamosa* und die *Fissura squamosomastoidea* getrennt.

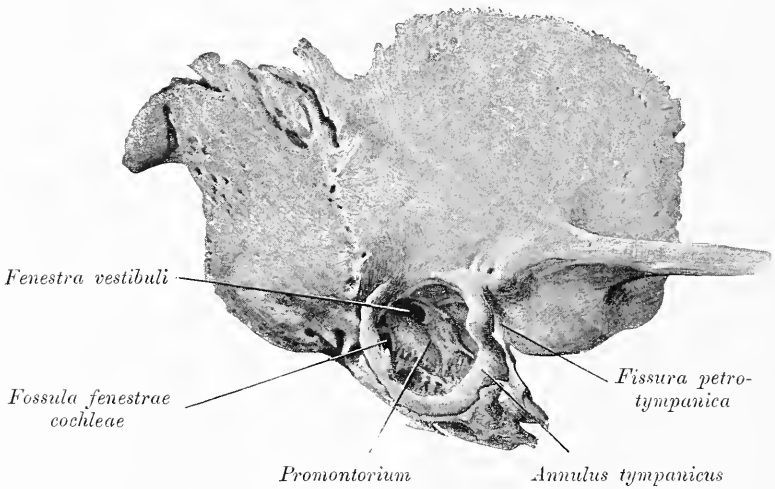

Fig. 67. Rechtes Schläfenbein eines Neugeborenen mit dem *Annulus tympanicus*.

Die über den Warzentheil verlaufende Naht ist die *Sutura squamosomastoidea*. Der *Annulus tympanicus* trägt das Trommelfell. Im *Cavum tympani* sind Theile der äusseren Felsenbeinwand, die *Fenestra vestibuli* und die *Fossula fenestrae cochleae* sichtbar.

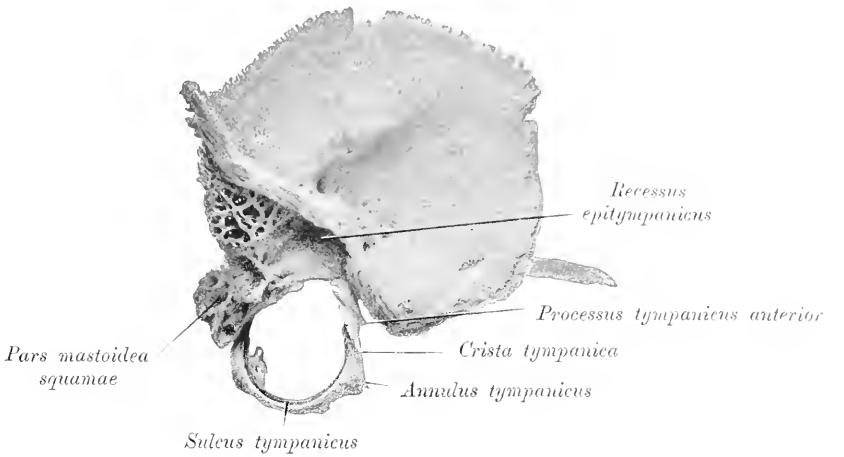

Fig. 68. Schuppe und *Annulus tympanicus*, von innen gesehen.

Am *Annulus* sind sichtbar der *Sulc. tympanicus* für das Trommelfell, ferner der *Proc. tympanicus anter.*, die *Crista tympanica* und der zwischen beiden gelegene *Sulcus malleolaris* (Henle) für den langen Fortsatz des Hammers. Der als *Pars mastoidea squamae* bezeichnete Fortsatz bildet die vordere äussere Deckwand des Warzenfortsatzes und grenzt sich gegen den von der *Pars petrosa* beigestellten grossen Antheil des Warzenfortsatzes durch die *Sutura squamosomastoidea* ab.

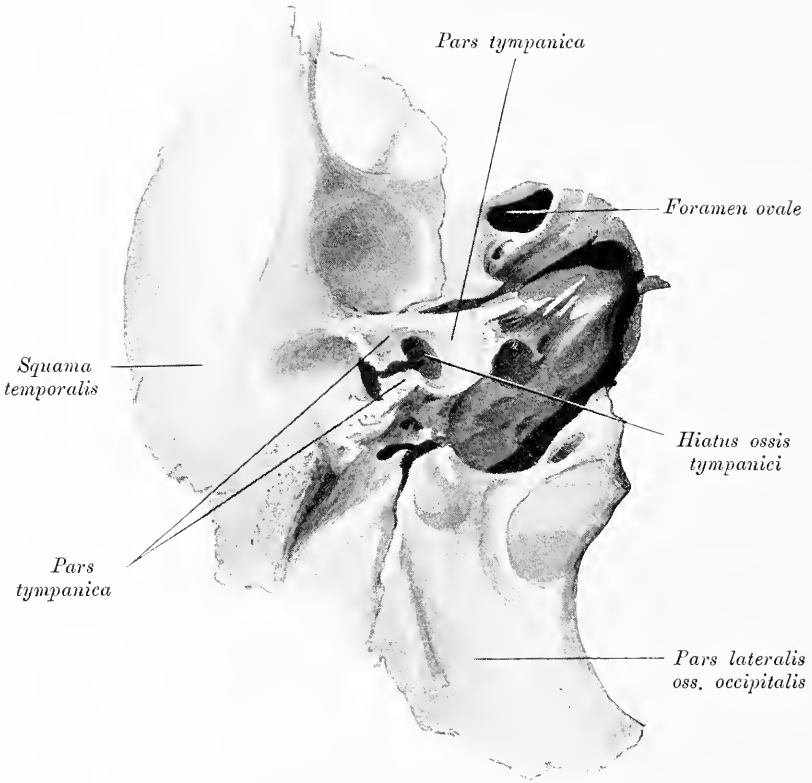

Fig. 69. Rechtes Schläfenbein eines 2jährigen Kindes,

von unten gesehen.

Die Ränder des *Annulus tympanicus* haben sich stark verbreitert. Indem die äusseren Abschnitte später untereinander verwachsen, bleibt zunächst der *Hiatus ossis tympanici* übrig, der sich nachträglich auch schliesst.

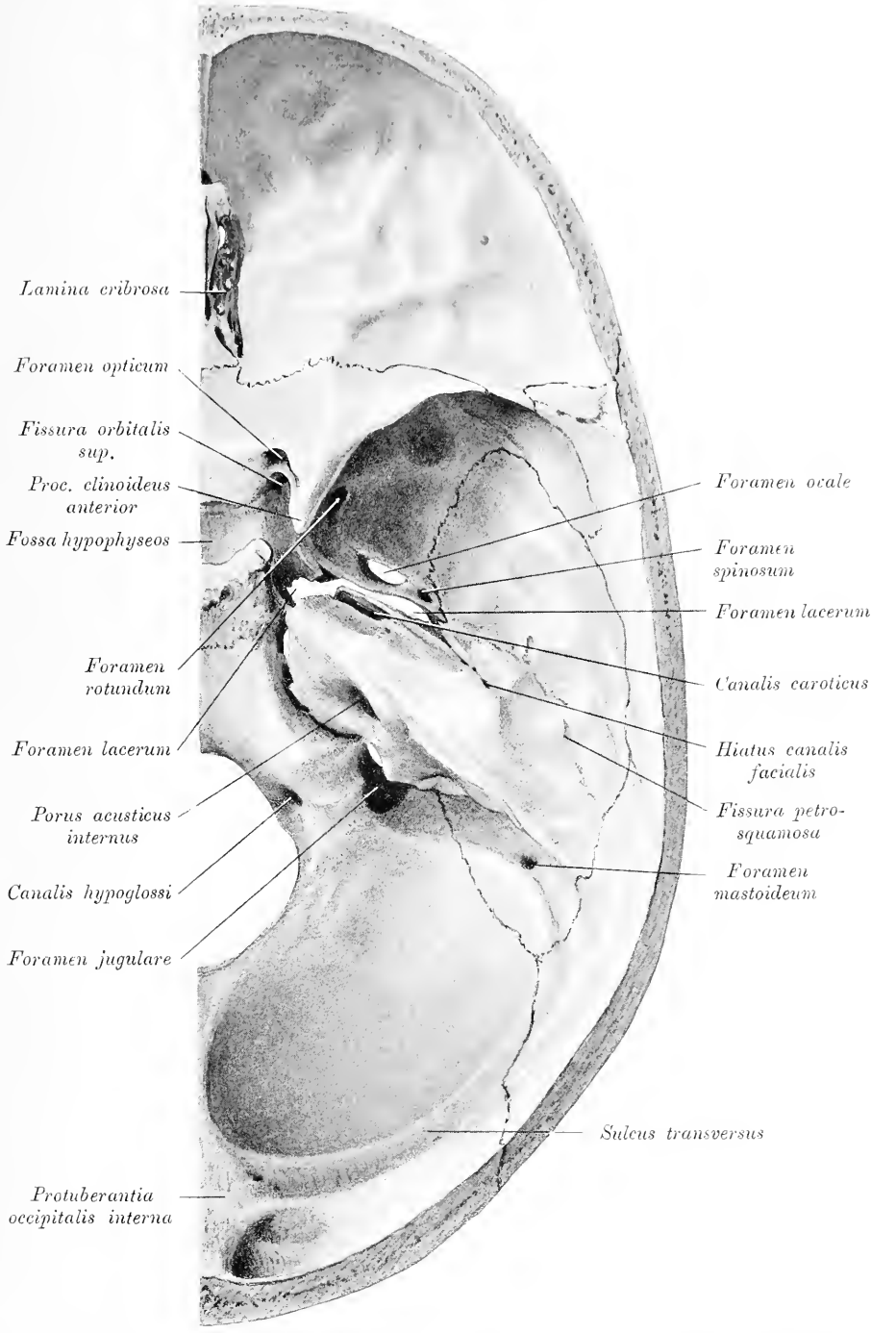

Fig. 70. Rechte Hälfte der inneren Schädelbasis, *Basis cranii interna*, von oben.

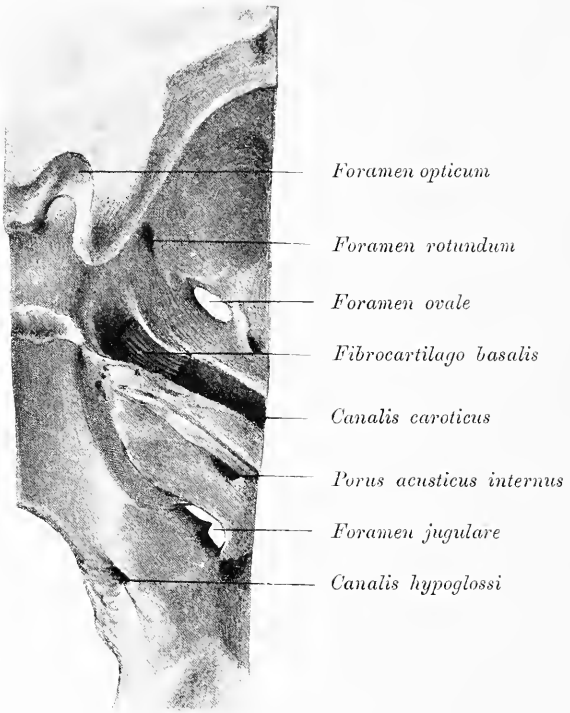

Fig. 71. Innere Schädelbasis, *Basis cranii interna*, der rechten Seite mit der das *Foramen lacerum* ausfüllenden *Fibrocartilago basalis*.

Der *Canalis caroticus* wurde durch die Abtragung seiner dorsalen Wand weit geöffnet und die das *Foramen lacerum* verschliessende *Fibrocartilago basalis* dargestellt.

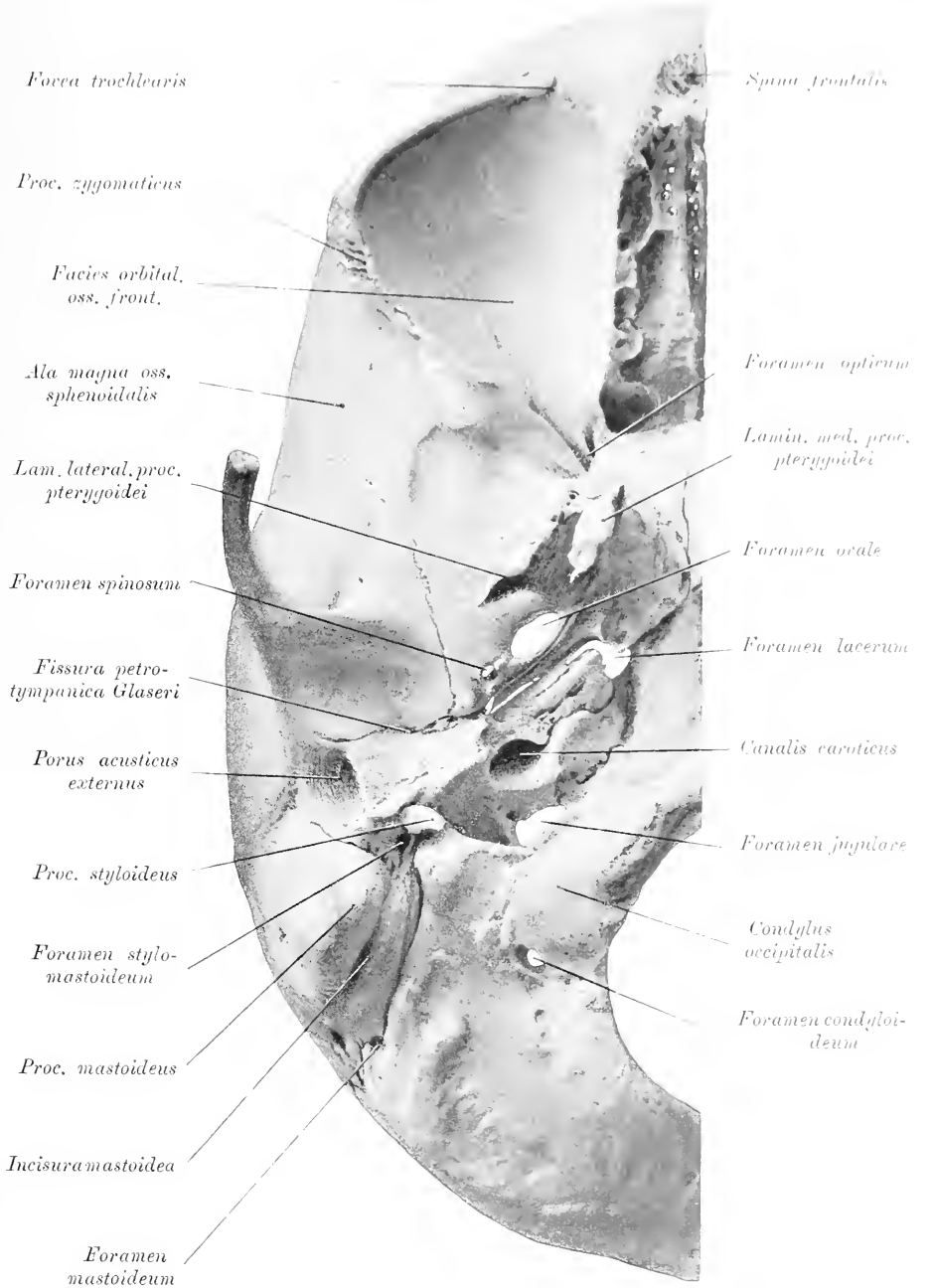

Fig. 72. Rechte Hälfte der äusseren Schädelbasis, *Basis cranii externa*, nach Entfernung des Oberkiefergerüstes.

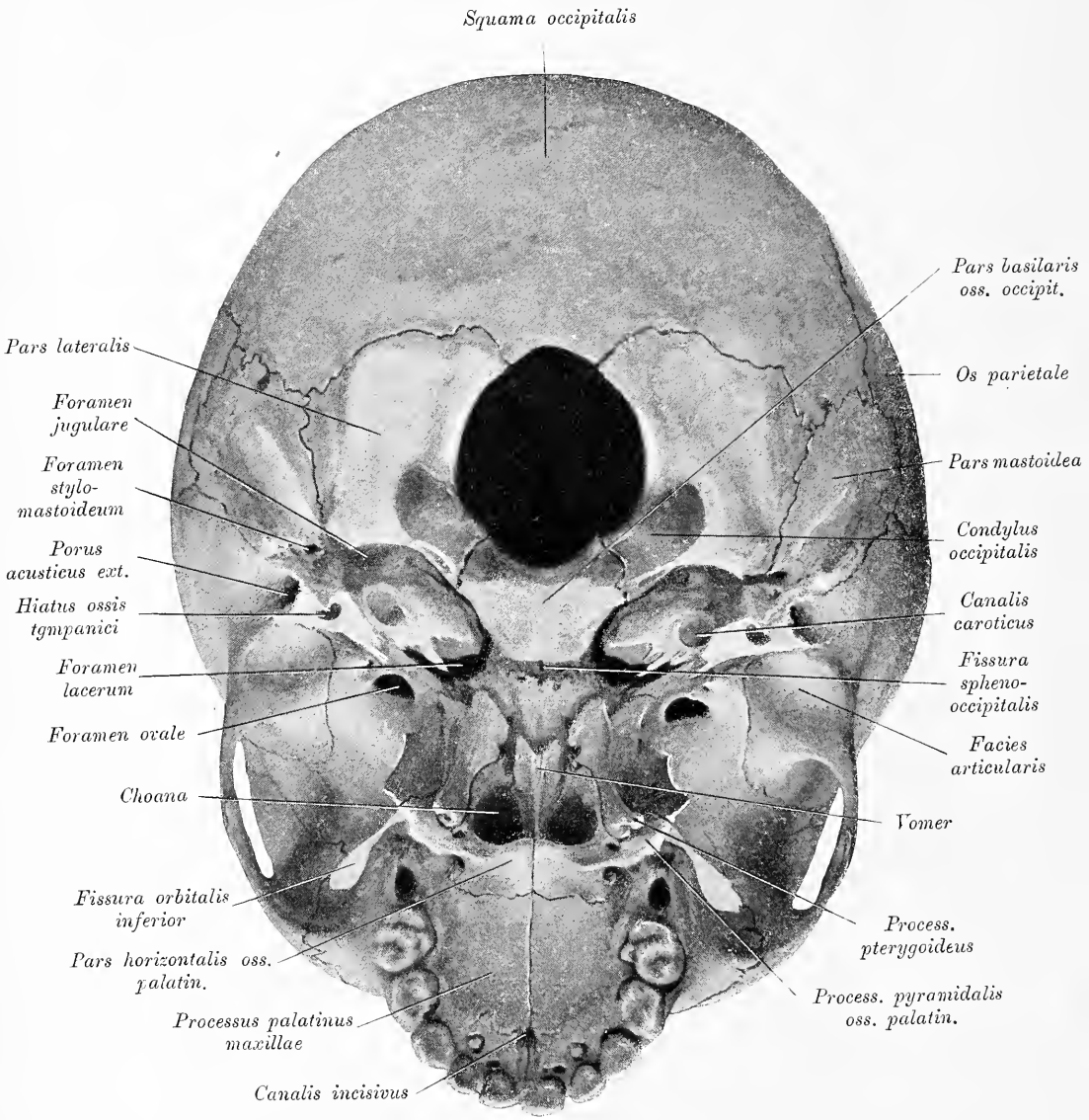

Fig. 73. Äussere Schädelbasis, *Basis cranii externa*, eines Kindes sammt Oberkiefergerüste.

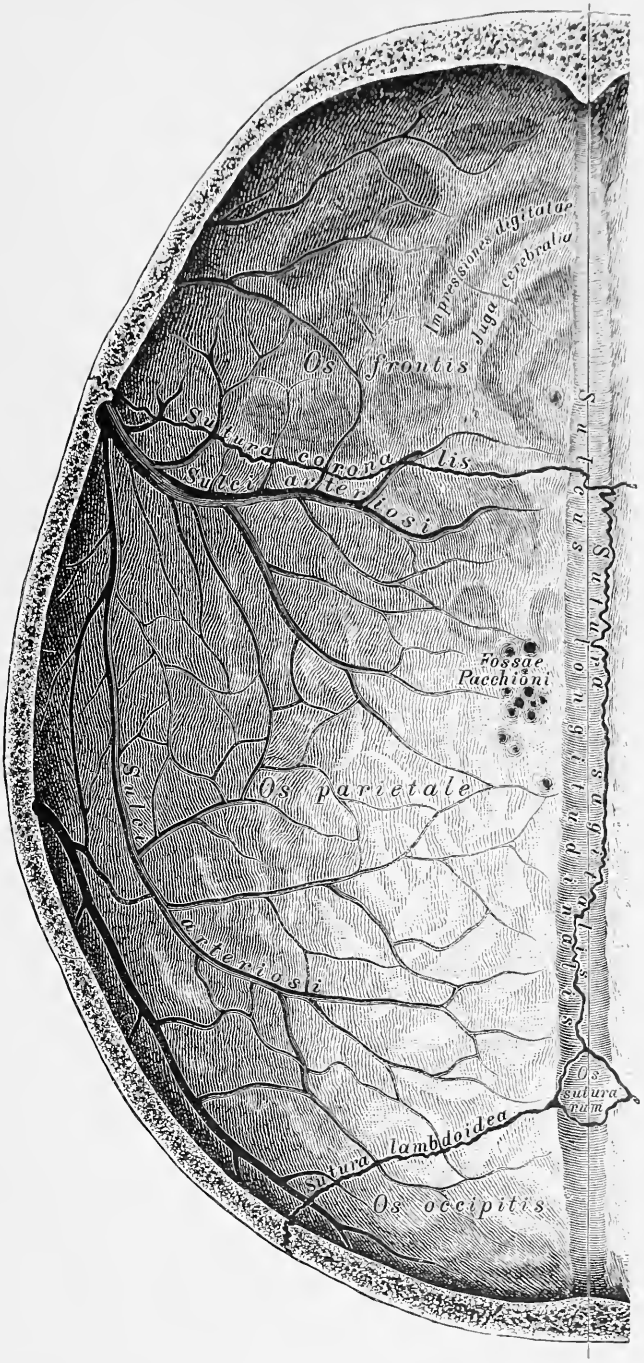

Fig. 74. Rechte Hälfte des Schädeldaches, *Calvaria*, von innen.

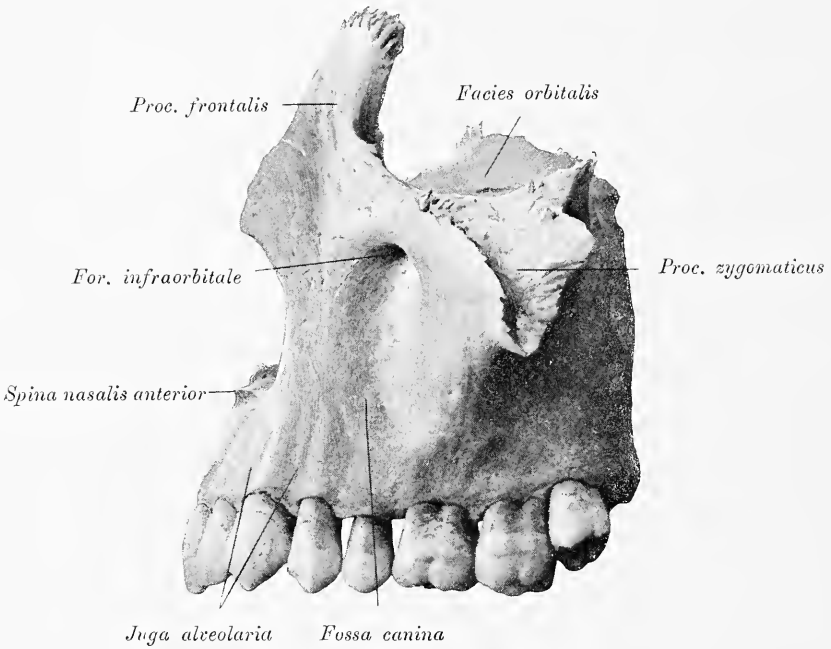

Fig. 75. Linkes Oberkieferbein, *Maxilla*, von aussen.

Das Oberkieferbein wird eingetheilt: in den Körper und in 4 Fortsätze, den *Processus frontalis,* den *Processus zygomaticus,* den *Processus palatinus* und den *Processus alveolaris.*

Der Körper besitzt 3 Flächen: die Gesichtsfläche, *Facies anterior,* die Augenhöhlenfläche, *Facies orbitalis,* und die Nasenfläche, *Facies nasalis.* Die Gesichtsfläche wird durch eine gegen den Jochfortsatz aufsteigende Erhabenheit in eine vordere und hintere Hälfte getrennt; die vordere concave hat an ihrem oberen Rande das *Foramen infraorbitale,* unter diesem die *Fossa canina;* die hintere convexe wird nach hinten durch die *Tuberositas maxillaris* begrenzt; die an dieser befindlichen *Canaliculi alveolares* dienen als Zugänge zu Gefäss- und Nervencanälen. Die Augenhöhlenfläche bildet mit ihrem vorderen Rande einen Theil des *Margo infraorbitalis;* der hintere Rand erzeugt mit dem unteren Rande der Augenhöhlenfläche der *Ala magna ossis sphenoidalis* die untere Augengrubenspalte, *Fissura orbitalis inferior;* von derselben geht eine Furche, die sich im weiteren Verlaufe zu einem Canale umwandelt, zum *Foramen infraorbitale,* der *Canalis infraorbitalis.*

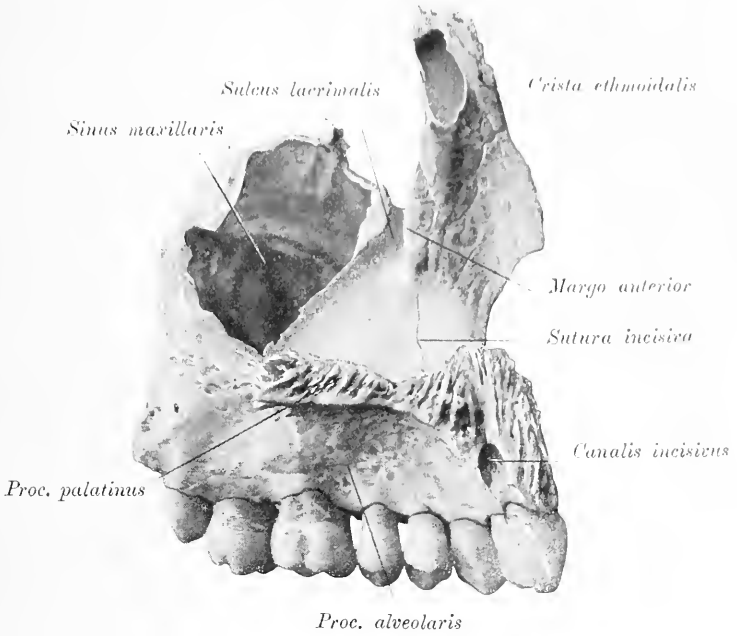

Fig. 76. Linkes Oberkieferbein, *Maxilla*, von innen.

Die *Facies nasalis* des Körpers zeigt die grosse Öffnung, *Hiatus maxillaris*, als Zugang zum *Sinus maxillaris Highmori*, welche nicht mit der eigentlichen Mündung, dem *Ostium maxillare*, verwechselt werden darf. Vor dem *Hiatus* verläuft ein Halbcanal, der *Sulcus lacrimalis*.

Der Nasenfortsatz des Oberkiefers wird an seiner äusseren Fläche (Fig. 75) durch eine Verlängerung des *Margo infraorbitalis* in eine vordere und hintere Fläche getheilt; letztere bildet die Thränensackgrube, *Fossa sacci lacrymalis*, welche sich in den *Sulcus lacrymalis* fortsetzt. Die innere Fläche des Nasenfortsatzes wird durch eine rauhe Leiste, *Crista ethmoidalis*, quer geschnitten: einen Daumen breit unter dieser zieht quer über die Fläche vom unteren Ende des *Sulcus lacrymalis* nach vorne die *Crista conchalis;* zwischen beiden Leisten liegt das vordere Ende des mittleren Nasenganges.

Der Jochfortsatz (Fig. 75) hat eine stumpfpyramidenförmige Gestalt und dient zum Ansatze des Jochbeins.

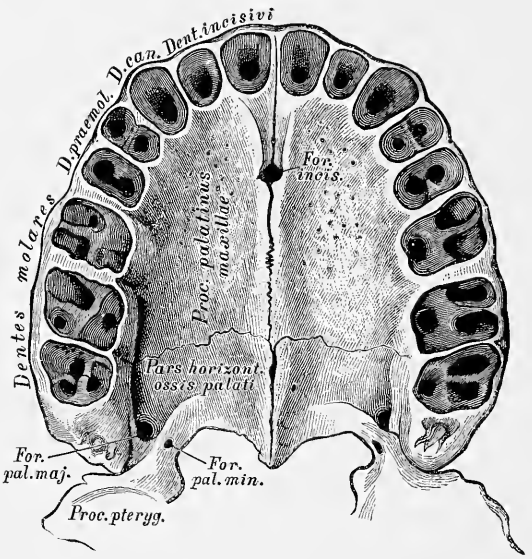

Fig. 77. Die Gaumen- und Alveolarfortsätze der Oberkieferbeine, von unten.

Der Gaumenfortsatz des Oberkiefers bildet mit dem der anderen Seite den vorderen grösseren Theil des harten Gaumens; durch das Zusammentreffen der inneren Ränder beider Gaumenfortsätze entsteht die *Crista nasalis,* die nach vorne in den vorderen Nasenstachel, *Spina nasalis anterior,* übergeht. Hinter diesem liegt die Ausmündung des *Canalis incisivus.* Beide *Canales incisivi* convergiren und enden an der Unterfläche des harten Gaumens in dem gemeinschaftlichen *Foramen incisivum.*

Der Zahnzellenfortsatz besitzt jederseits 8 Zellen, *Alveoli,* für die Aufnahme der Zähne; die äussere Platte desselben zeigt Erhabenheiten, *Juga alveolaria.* Die 8 vom Oberkieferbeine getragenen Zähne sind: 2 Schneidezähne, *Dentes incisivi;* 1 Eckzahn, *Dens caninus;* 2 Backenzähne, *Dentes praemolares;* 3 Mahlzähne, *Dentes molares,* deren letzter auch Weisheitszahn, *Dens serotinus,* genannt wird. Die Alveolen der *Molares,* sowie auch zuweilen die der *Praemolares,* sind entsprechend der Wurzelanzahl gefächert.

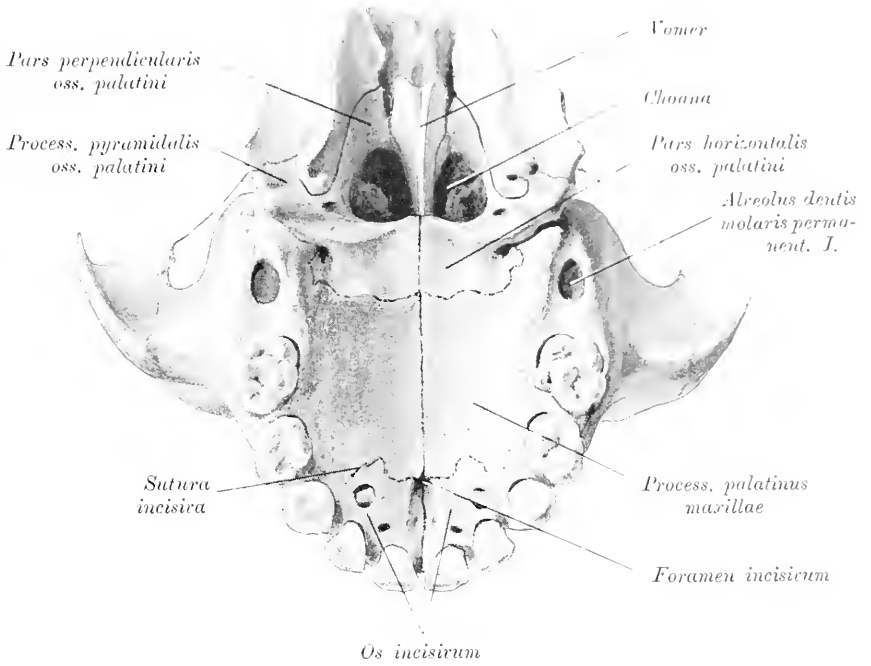

Fig. 78. Harter Gaumen, *Palatum durum*, eines Kindes mit erhaltener *Sutura incisiva*.

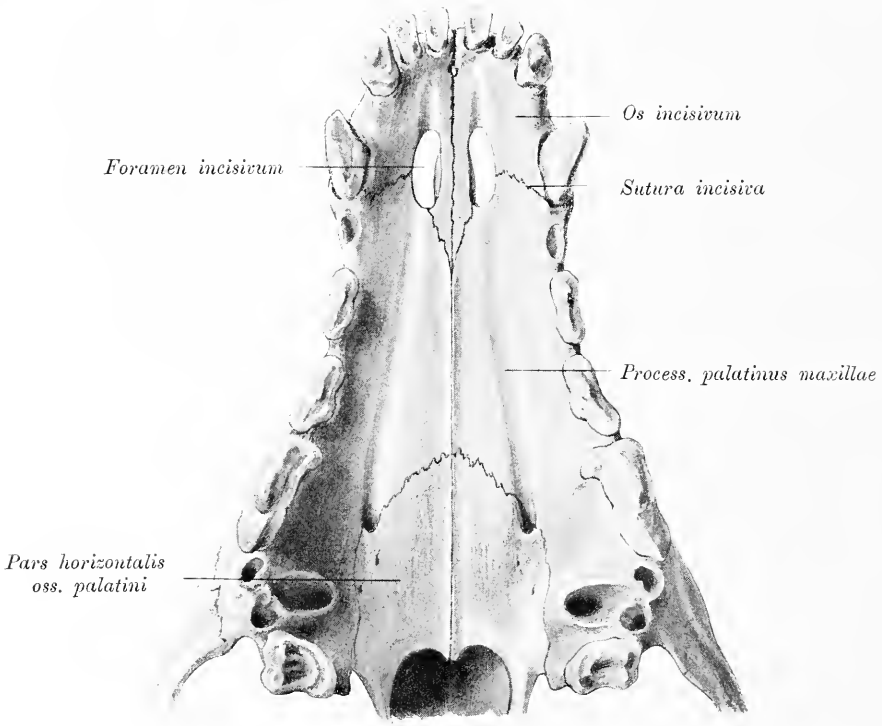

Fig. 79. Harter Gaumen eines Hundes mit der Zwischenkiefernaht.

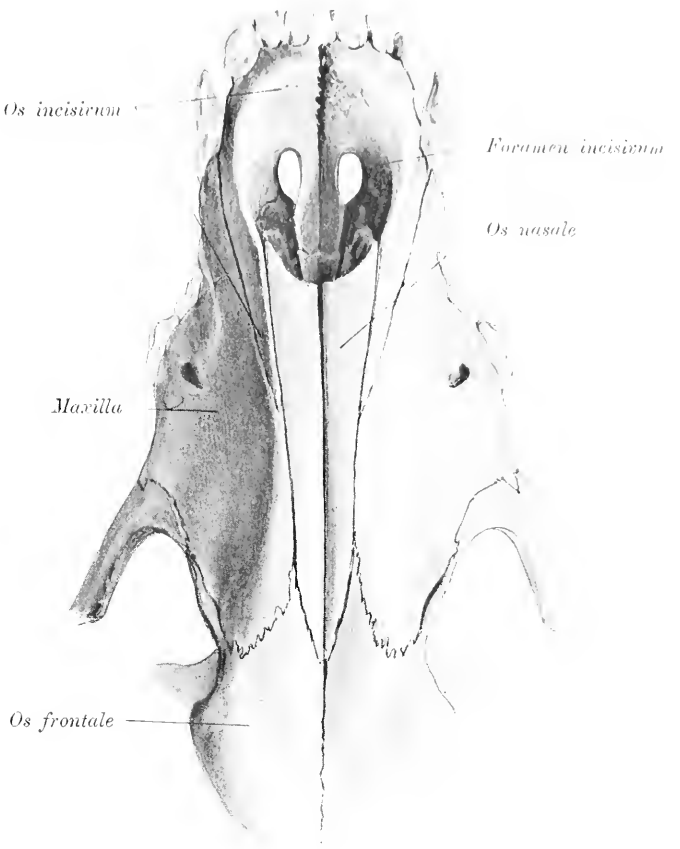

Fig. 80. Gesichtsschädel eines Hundes mit dem Gesichtstheil der Zwischenkiefernaht.

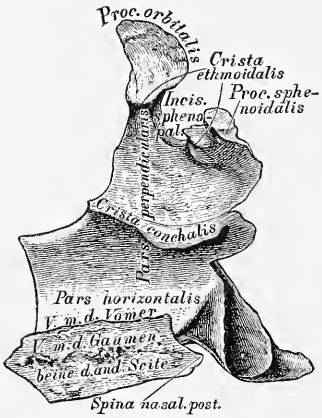

Fig. 81. Rechtes Gaumenbein, *Os palatinum*, von innen.

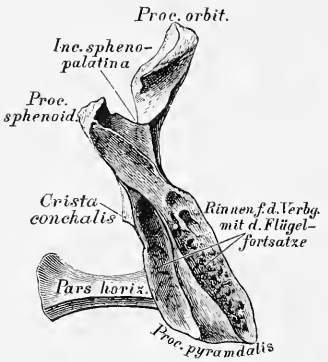

Fig. 82. Rechtes Gaumenbein, *Os palatinum*, von hinten.

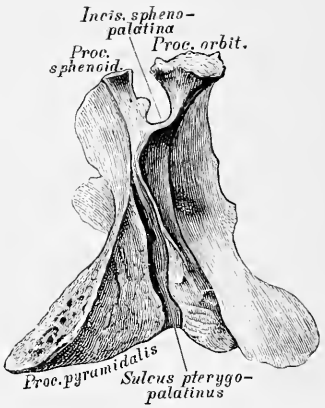

Fig. 83. Rechtes Gaumenbein, *Os palatinum*, von aussen.

Das Gaumenbein besteht aus zwei zu einander rechtwinkelig gestellten Theilen, der *Pars perpendicularis* und der *Pars horizontalis*.

Die *Pars perpendicularis* zeigt an ihrer Innenfläche 2 horizontale Leisten: die untere, *Crista conchalis*, zur Anlagerung des Muschelbeines, die obere, *Crista ethmoidalis*, für die *Concha ethmoidalis inferior*. Die laterale Fläche enthält den *Sulcus pterygopalatinus*, welcher mit dem ähnlichen *Sulcus* des Oberkieferbeines den *Canalis pterygopalatinus* bildet. Der obere Rand trägt zwei Fortsätze, durch die *Incisura sphenopalatina* von einander getrennt; der vordere Fortsatz ist der *Processus orbitalis* (häufig eine *Cellula palatina* enthaltend), der hintere Fortsatz, *Processus sphenoidalis*, überbrückt die an der unteren Fläche des Keilbeinkörpers befindliche Längsfurche zu einem Canal, *Canalis pharyngeus*. Die *Incisura sphenopalatina* wird durch den Keilbeinkörper zu dem *Foramen sphenopalatinum* umgestaltet.

Die *Pars horizontalis* bildet den hinteren Theil des harten Gaumens; der innere Rand (verbunden mit der *Pars horizontalis* des anderen Gaumenbeins) die *Crista nasalis*, die nach hinten in die *Spina nasalis posterior* ausläuft. An der Verschmelzungsstelle der *Pars perpendicularis* mit der *horizontalis* steht der in die *Incisura pterygoidea* des Keilbeins sich einschiebende *Processus pyramidalis*. Der Fortsatz trägt an seiner Hinterseite zwei Rinnen für die Einlagerung der beiden Lamellen des *Processus pterygoideus*. Der mit dem Keilbeine und dem Oberkiefer gebildete oder selbständige *Canalis pterygopalatinus* spaltet sich nach unten laufend in 3 Canäle, die in den 3 *Foramina palatina posteriora* am harten Gaumen münden.

Das Gaumenbein ist mit 6 Knochen verbunden: 2 Schädelknochen (Keilbein, Siebbein) und 4 Gesichtsknochen (Oberkiefer, untere Nasenmuschel, Pflugscharbein und Gaumenbein der anderen Seite).

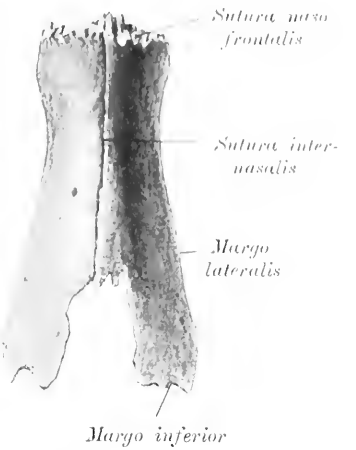

Fig. 84. Nasenbeine, *Os nasale*, von aussen.

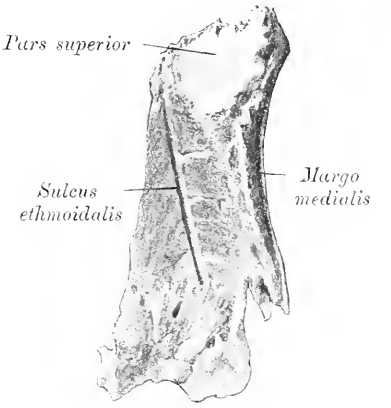

Fig. 85. Linkes Nasenbein, *Os nasale*, von innen.

Die Nasenbeine liegen zwischen den Stirnfortsätzen der Oberkiefer und berühren sich mit ihren medialen Rändern. Der obere kurze dicke Rand (*Pars superior*) verbindet sich mit der *Pars nasalis ossis frontalis;* der untere hilft die *Apertura piriformis* begrenzen. Der Seitenrand, *Margo lateralis,* legt sich an den *Processus frontalis* des Oberkiefers an. Die hintere Fläche sieht gegen die Nasenhöhle und besitzt eine Längsfurche, *Sulcus ethmoidalis,* für den *Nervus ethmoidalis.* Ein oder mehrere Löcher, *Foramina nasalia,* durchdringen die Substanz des Knochens.

Jedes Nasenbein ist mit 4 Knochen verbunden: 2 Schädelknochen, dem Stirnbein und Siebbein; und 2 Gesichtsknochen, dem Oberkieferbeine und dem Nasenbeine der anderen Seite.

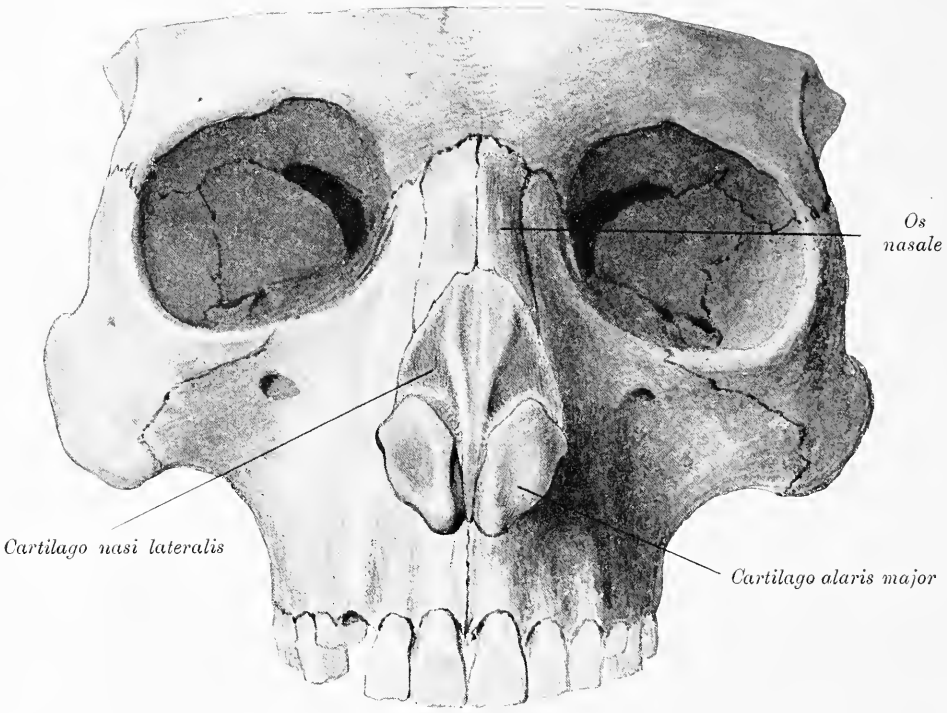

Fig. 86. Oberkiefergerüst mit knorpeligem Nasenskelet.

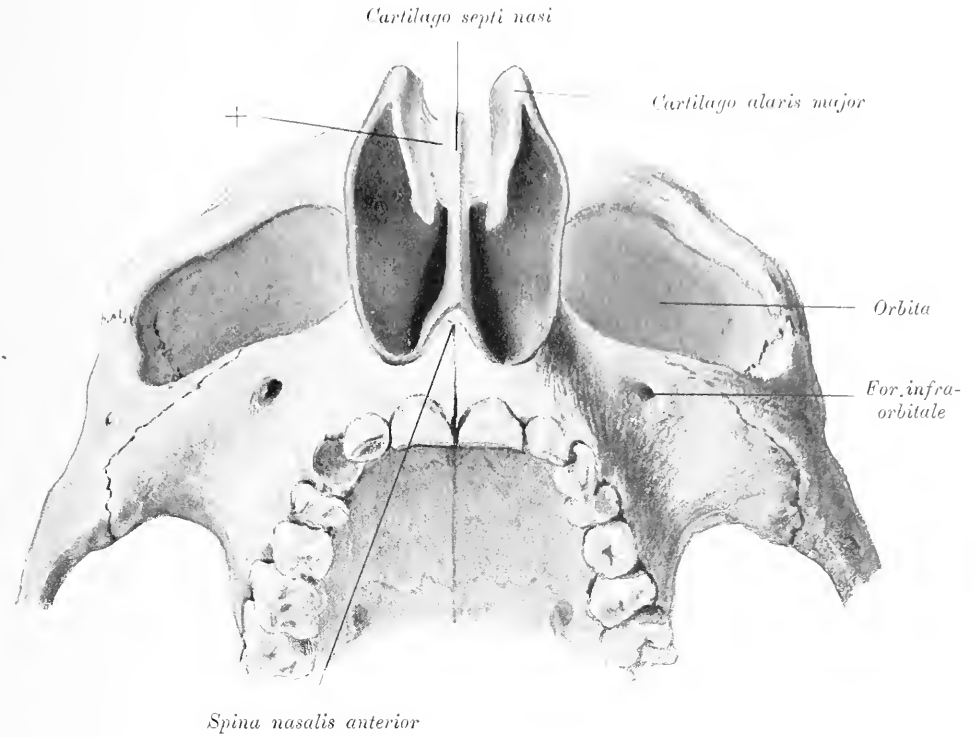

Fig. 87. Oberkiefergerüst mit knorpeligem Nasenskelet, von unten gesehen.

An den Rand der *Apertura piriformis* schliesst sich der knorpelige Abschnitt des Gesichtsskelettes an. Derselbe besteht aus der *Cartilago nasi lateralis* und der *Cartilago alaris major*.

Die *Cartilagines nasi laterales* zweigen von der *Cartilago septi nasi* ab.

Die *Cartilago alaris* ist mit dem Scheidewandknorpel durch Bindegewebe ┼ vereinigt.

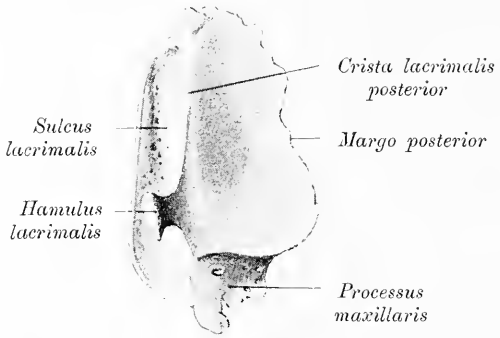

Fig. 88. Linkes Thränenbein, *Os lacrimale,* von aussen (vergrössert).

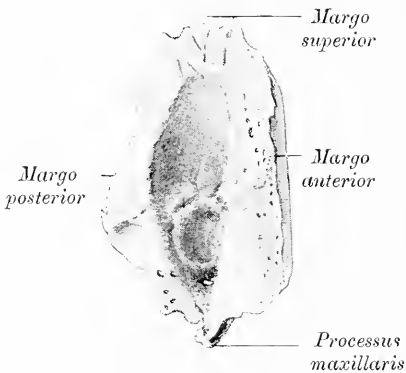

Fig. 89. Linkes Thränenbein, *Os lacrimale,* von innen (vergrössert).

Das Thränenbein, der kleinste Kopfknochen, zeigt an seiner lateralen Fläche die senkrecht verlaufende *Crista lacrimalis posterior,* durch welche die Fläche in 2 Abtheilungen zerfällt. Die vordere kleinere ist rinnenförmig ausgehöhlt und bildet mit der ähnlichen Rinne des *Processus frontalis* des Oberkieferbeins die Thränensackgrube, *Fossa sacci lacrimalis,* die sich in den Thränennasencanal, *Canalis nasolacrimalis,* fortsetzt. Die *Crista lacrimalis posterior* endet nach unten in den Thränenbeinhaken, *Hamulus lacrimalis,* welcher bisweilen ganz fehlt. Die mediale Fläche des Thränenbeins deckt die vorderen Siebbeinzellen.

Die Thränenbein ist mit 4 Knochen verbunden: 2 Schädelknochen, dem Stirn- und Siebbeine, und 2 Gesichtsknochen, dem Oberkieferbeine und der unteren Nasenmuschel.

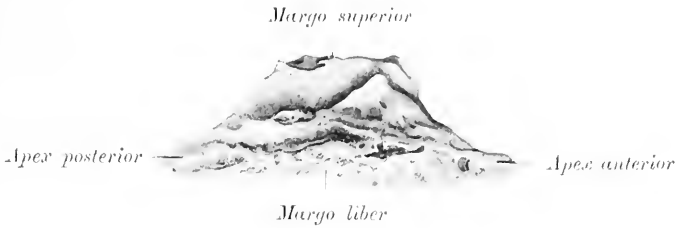

Fig. 90. Linke untere Nasenmuschel, *Concha nasalis inferior* (vergrössert). Mediale Seite.

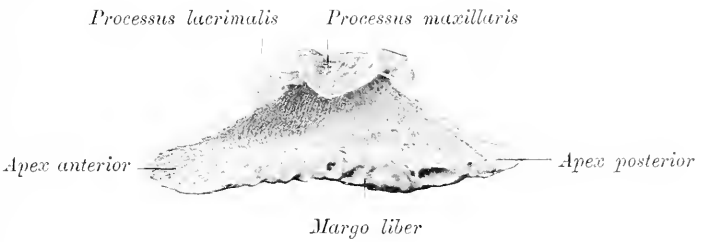

Fig. 91. Linke untere Nasenmuschel. *Concha nasalis inferior* (vergrössert). Laterale Seite.

Das Muschelbein sitzt an der inneren Wand des Oberkiefer- und des Gaumenbeins; seine concave Seite ist gegen diese Wand, seine convexe Seite gegen die Nasenscheidewand gerichtet. Der untere Rand ist verdickt; am oberen Rande entspringt der *Processus maxillaris* (Fig. 91), der die Oeffnung der Highmorshöhle verkleinern hilft. Vor diesem Fortsatze steigt der *Processus lacrimalis* (siehe auch Fig. 102), empor, theilweise den *Canalis nasolacrimalis* bildend. Der *Processus ethmoidalis* (siehe Fig. 103) verbindet sich mit dem *Processus uncinatus* des Siebbeins. Das vordere und hintere Ende des Knochens legt sich an die *Crista conchalis* des Oberkiefers und des Gaumenbeins an.

Die untere Nasenmuschel ist mit 4 Knochen verbunden: 1 Schädelknochen, dem Siebbein, und 3 Gesichtsknochen, dem Oberkiefer, Gaumenbein und Thränenbein.

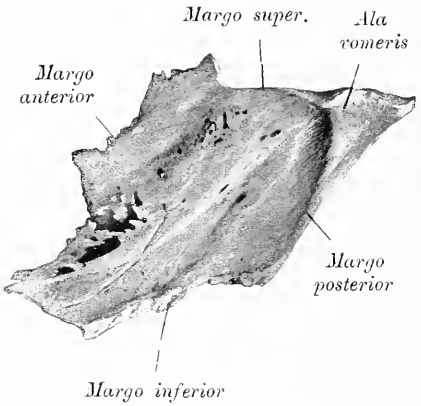

Fig. 92. Pflugscharbein, *Vomer.*

Laterale Ansicht.

Das Pflugscharbein dient zur Bildung des unteren Theiles der knöchernen Nasenscheidewand. Der obere Rand geht flügelförmig auseinander, *Alae vomeris,* zwischen beiden Flügeln steckt das *Rostrum sphenoidale.* Der untere Rand berührt die von beiden Oberkiefer- und Gaumenbeinen erzeugte *Crista nasalis.* Der vordere längste Rand verbindet sich hinten mit der senkrechten Platte des Siebbeins, vorne mit dem viereckigen Nasenscheidewandknorpel (Fig. 107), der sich in eine Rinne des *Vomer* einfalzt. Der hintere kürzeste Rand steht frei und bildet das *Septum* der hinteren Nasenöffnung, wodurch diese in beide *Choanen* geschieden wird.

Die Pflugschar steht mit 6 Knochen in Verbindung: 2 Schädelknochen, nämlich dem Keilbeine und dem Siebbeine, und 4 Gesichtsknochen, den 2 Oberkieferbeinen und 2 Gaumenbeinen; endlich mit dem viereckigen Nasenscheidewandknorpel der *Cartilago septi nasi.*

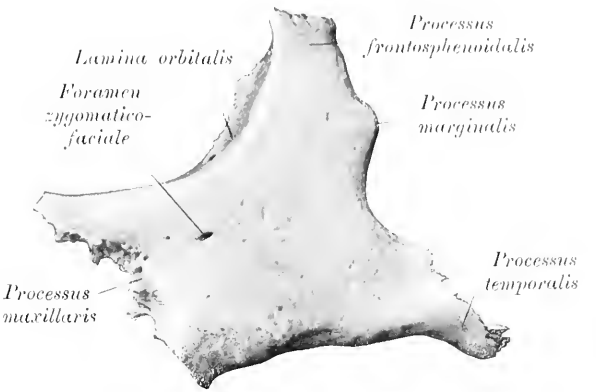

Fig. 93. Jochbein, *Os zygomaticum*, von aussen.

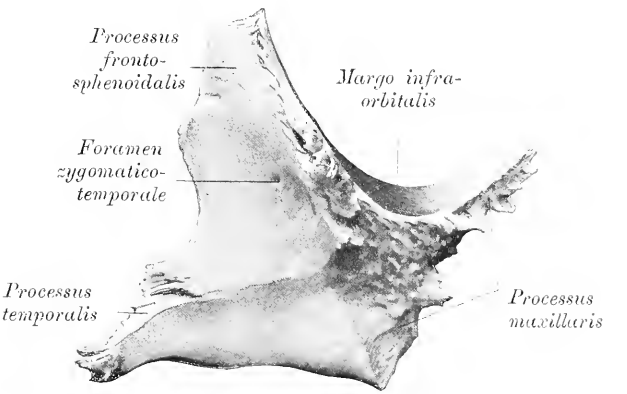

Fig. 94. Jochbein, *Os zygomaticum*. von innen.

Das Jochbein besteht aus der Wangenplatte, *Lamina malaris*, die sich nach aufwärts in den *Processus frontosphenoidalis*, nach vorne in den *Processus maxillaris*, nach hinten in den *Processus temporalis* fortsetzt. Am hinteren Rand des *Processus sphenofrontalis* häufig der *Processus marginalis*. Der an der Bildung der *Orbita* betheiligte Abschnitt des Jochbeins heisst *Lamina orbitalis*.

Die Wangenplatte hat eine *Facies malaris* und eine *Facies temporalis*.

An der *Lamina orbitalis* beginnt der *Canalis zygomatico-orbitalis*, der sich spaltet und an der Wangenfläche am *Foramen zygomatico-faciale*, an der Schläfenfläche am *Foramen zygomatico-temporale* endet.

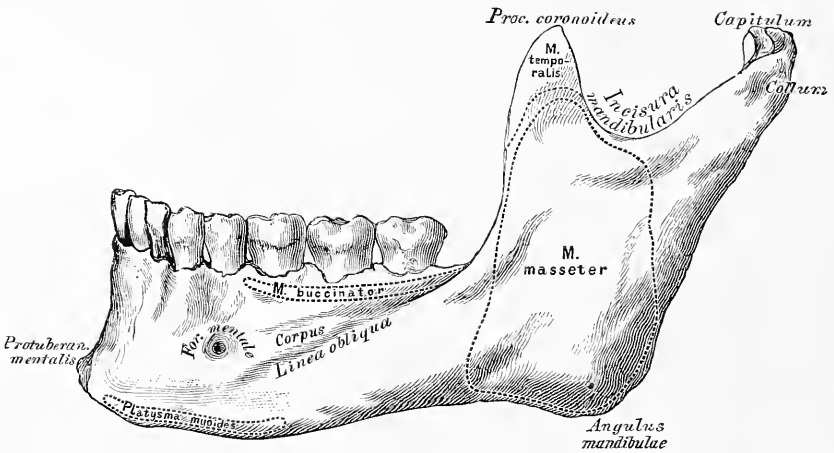

Fig. 95. Unterkiefer, *Mandibula,* von aussen.

Der Unterkiefer wird eingetheilt in den Körper und in 2 Äste.

In der Mitte der vorderen Fläche des Körpers befindet sich die *Protuberantia mentalis;* nach aussen von derselben das Kinnloch, *Foramen mentale,* unter welchem die *Linea obliqua* zum vorderen Rande des Astes aufsteigt. Der untere Rand, *Basis mandibulae,* ist breit und trägt den oberen, mit Zahnzellen, *Alveoli,* versehenen Abschnitt, *Pars alveolaris.* Die 2 Äste steigen vom hinteren Ende des Körpers empor; ihr hinterer Rand bildet mit dem unteren Rande des Körpers den Unterkieferwinkel, *Angulus mandibulae.* Am oberen Rande sitzen durch die *Incisura mandibularis* getrennt 2 Fortsätze auf; der vordere ist der *Processus coronoideus,* der hintere der *Processus condyloideus.* Letzterer trägt an einem verschmächtigten Halse *(Collum)* ein überknorpeltes Köpfchen, *Capitulum,* für die Gelenkverbindung mit der *Fossa glenoidalis* des Schläfenbeins. An der Wangenfläche des Unterkieferastes inseriert der *M. masseter,* am *Proc. coronoideus* der *M. temporalis.*

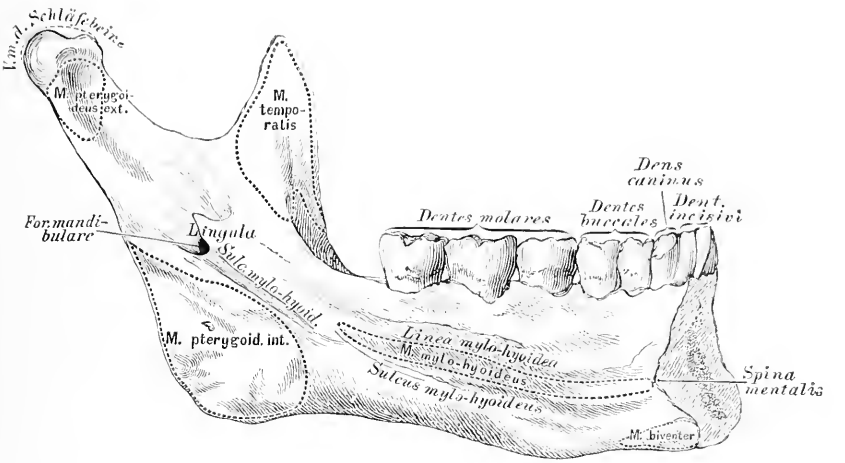

Fig. 96. Unterkiefer. *Mandibula*, von innen.

Körper. In der Mitte der inneren (hinteren) Fläche desselben ragt der ein- oder zweispitzige Kinnstachel, *Spina mentalis*, hervor; unter diesem befinden sich 2 rauhe Eindrücke für den Ursprung je eines vorderen Bauches des *M. digastricus*, *Fossa digastrica*. Nach aussen vom Kinnstachel beginnt die *Linea mylohyoidea*. In den Alveolen des oberen Randes sitzen beiderseits 2 Schneidezähne, 1 Eckzahn, 2 Backenzähne und 3 Mahlzähne.

Äste. Jeder Ast zeigt in der Mitte seiner Innenfläche die *Lingula*, hinter welcher das *Foramen mandibulare* liegt, als Anfang eines den Körper durchbohrenden und am *Foramen mentale* endenden Canales, *Canalis mandibularis*. Vom *Foramen mandibulare* zieht eine Nervenrinne schief abwärts, der *Sulcus mylohyoideus*.

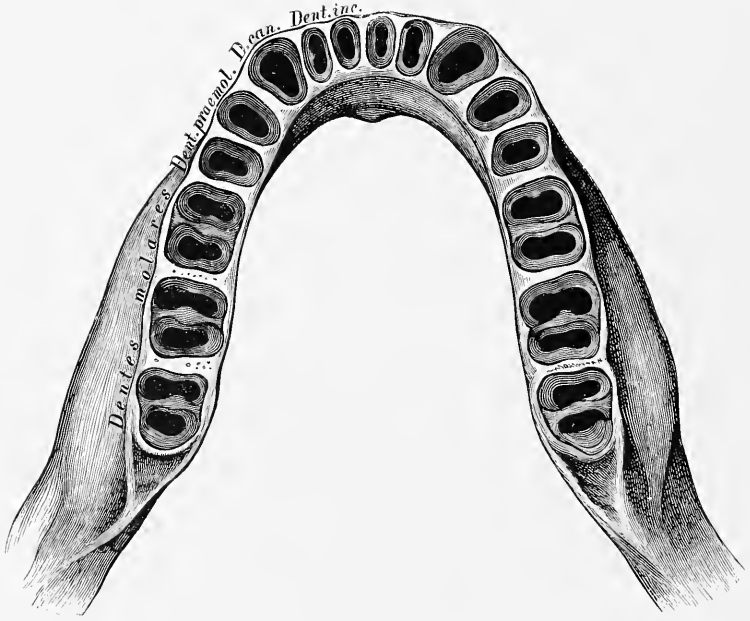

Fig. 97. Körper des Unterkiefers mit den Zahnalveolen.

Die Alveolen der *Molares* sind entsprechend der Wurzelzahl durch frontal gelagerte Scheidewände in je zwei Fächer zerlegt.

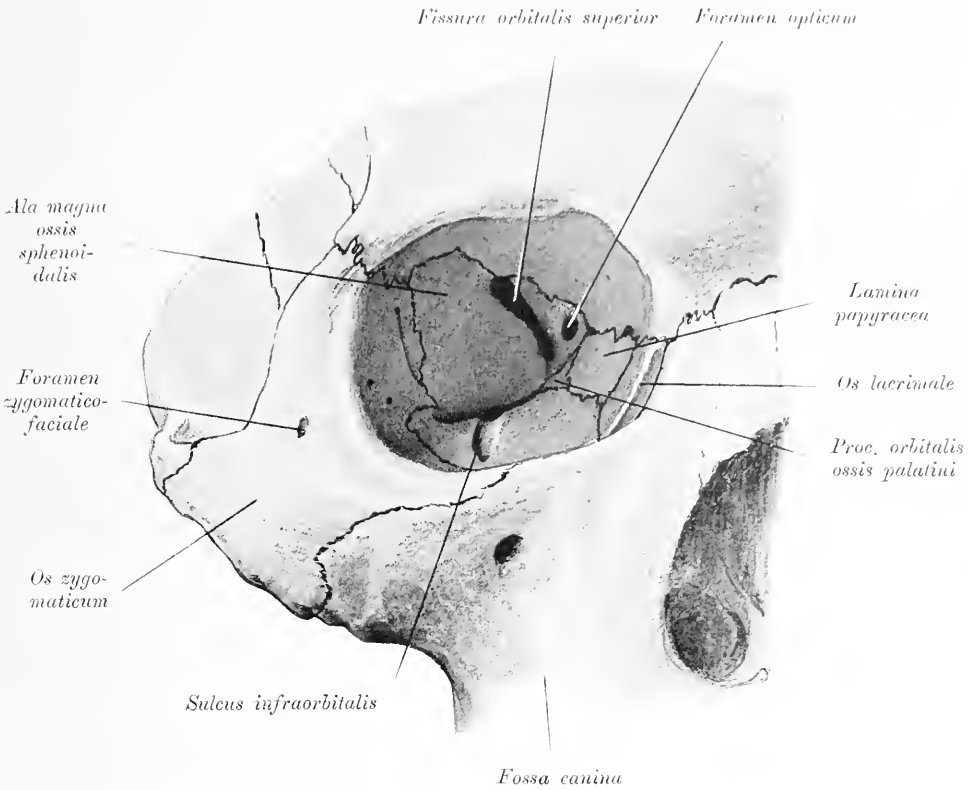

Fig. 98. Die Wände der rechten knöchernen *Orbita.*

Die äussere Wand der Augenhöhle wird gebildet vom Jochbein, *Os zygomaticum,* und dem grossen Keilbeinflügel, *Ala magna ossis sphenoidalis;* die obere Wand von der Augenhöhlenfläche des Stirnbeins, *Pars orbitalis ossis frontalis,* und dem kleinen Keilbeinflügel, *Ala parva oss. sphenoidalis;* die innere Wand vom Stirnfortsatz des Oberkieferbeins, *Proc. frontalis maxillae,* dem Thränenbein, *Os lacrimale,* und der *Lamina papyracea* des Siebbeins; die untere Wand von der Augenhöhlenfläche des Oberkiefers, *Facies orbitalis maxillae* und dem *Processus orbitalis* des Gaumenbeins. Die Öffnung der Augenhöhle, *Aditus orbitae,* wird vom *Margo supra- et infraorbitalis* begrenzt; hinter dem Rande nach oben und aussen liegt die *Fossa glandulae lacrimalis.*

Löcher und Canäle der Augenhöhle. Zur Schädelhöhle führen: das *Foramen opticum,* die *Fissura orbitalis superior,* das *Foramen ethmoidale anterius.* Zur Nasenhöhle führen: das *Foramen ethmoidale posterius,* der *Ductus nasolacrimalis.* Zur Schläfengrube führt: der *Canalis zygomatico-temporalis:* zur Flügelgaumengrube die *Fissura orbitalis inferior.* Zum Gesichte führen: der *Canalis zygomatico-facialis,* das *Foramen supraorbitale (Incisura supraorbitalis)* und der *Canalis infraorbitalis.*

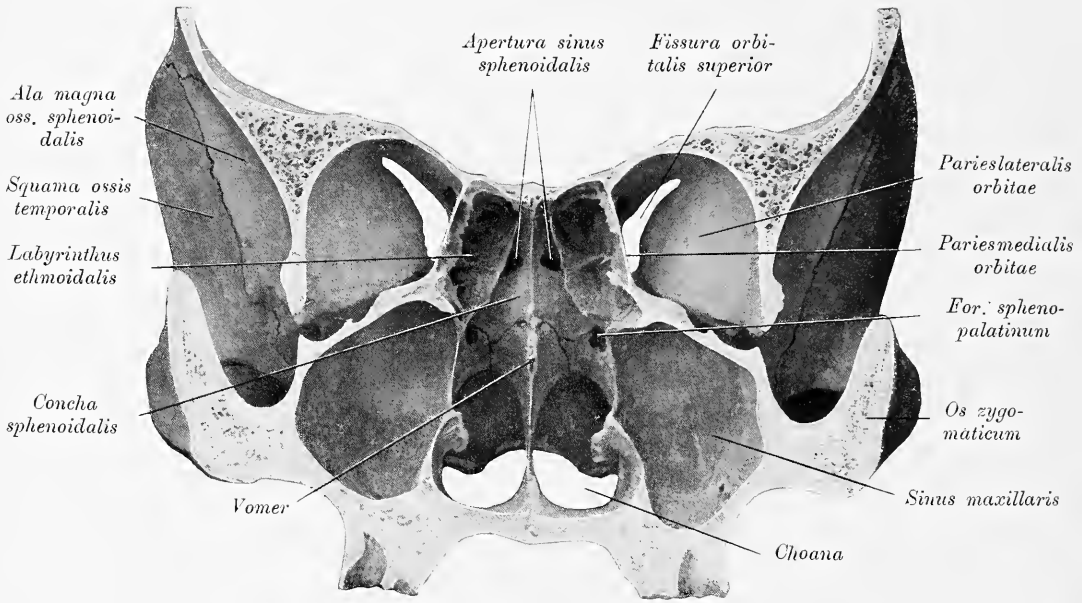

Fig. 99. Frontalschnitt durch die Nasen- und Augenhöhlen.

Man sieht die Topographie der Nasenhöhle, zu den Augen- und Kieferhöhlen; ferner die hintere Wand der Nasenhöhle, repräsentiert oben durch die vordere Wand der Keilbeinhöhlen, unten durch die Choanen.

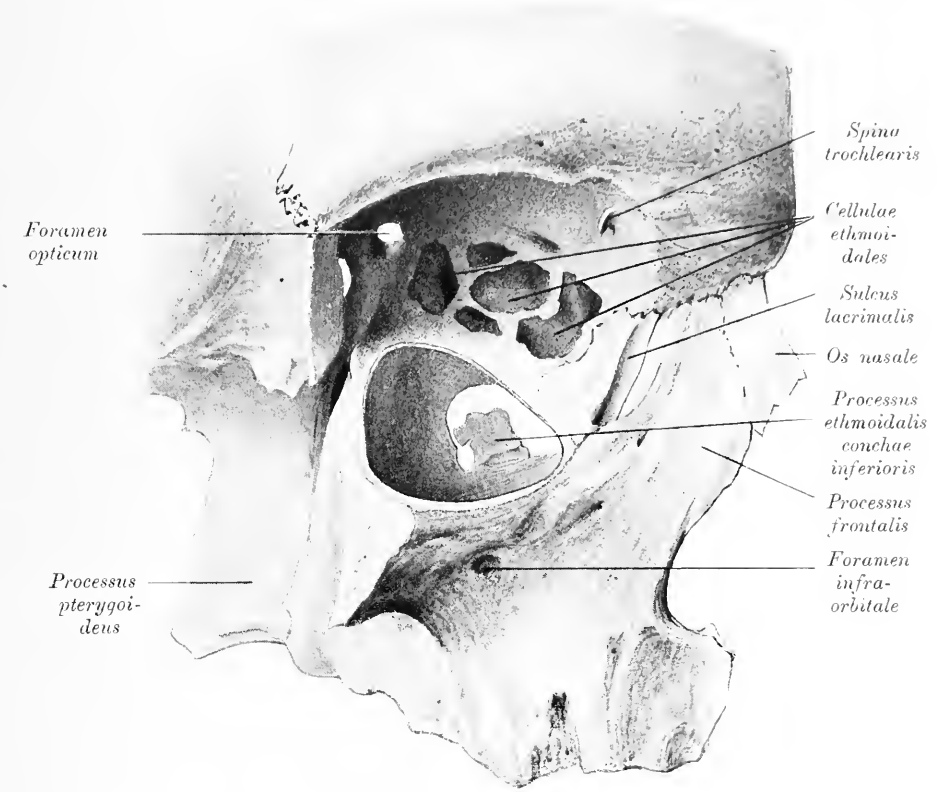

Fig. 100. Rechte Augen- und Kieferhöhle und die Siebbeinzellen, von aussen.

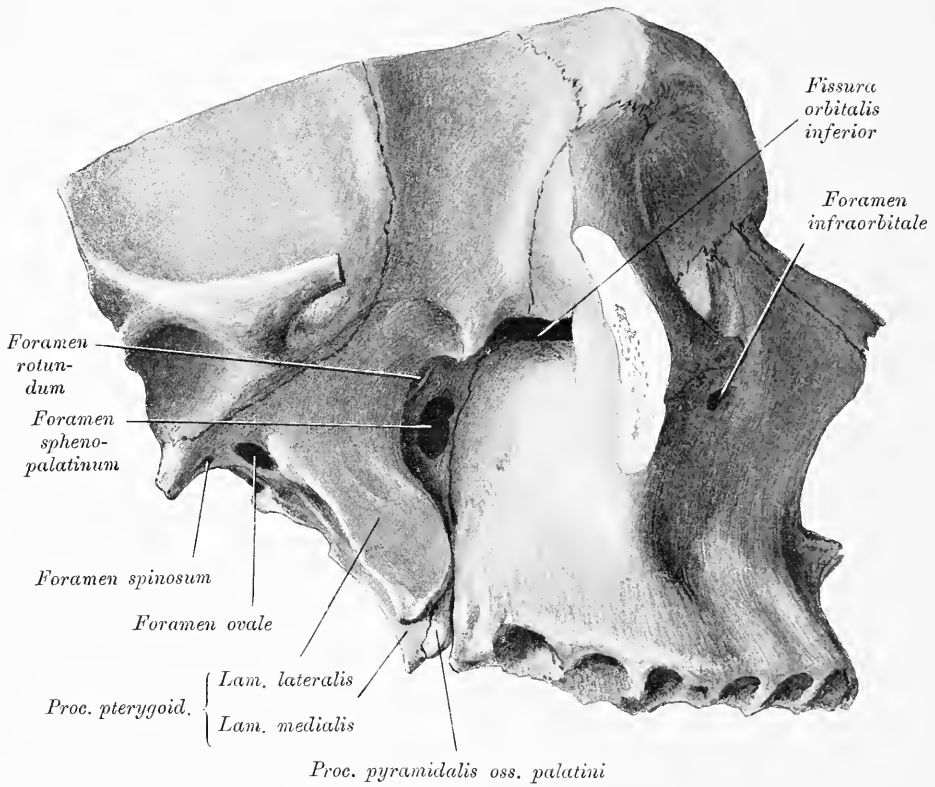

Fig. 101. Rechtes Oberkiefergerüste mit der *Fossa pterygopalatina.*

Die Schläfengrube, *Fossa temporalis,* gebildet durch die Schuppe des Schläfenbeins, die Schläfenfläche des grossen Keilbeinflügels, den Jochfortsatz des Stirnbeins und den Stirnfortsatz des Jochbeins, geht an der *Crista infratemporalis* in die Unterschläfengrube, *Fossa infratemporalis,* über. Der tiefste Theil dieser Grube, begrenzt unten durch den Flügelfortsatz des Keilbeins und vorne durch den Oberkiefer, gegen die Nasenhöhle durch die senkrechte Lamelle des Gaumenbeins abgeschlossen, wird Flügelgaumengrube, *Fossa pterygopalatina,* genannt.

Löcher und Canäle der Flügelgaumengrube. Zur Schädelhöhle führt das *Foramen rotundum* und das *Foramen spinosum.* Zur Augenhöhle die *Fissura orbitalis inferior;* zur Nasenhöhle das *Foramen sphenopalatinum;* zur Mundhöhle der *Canalis pterygopalatinus;* nach hinten zur Schädelbasis der *Canalis pterygoideus Vidii.*

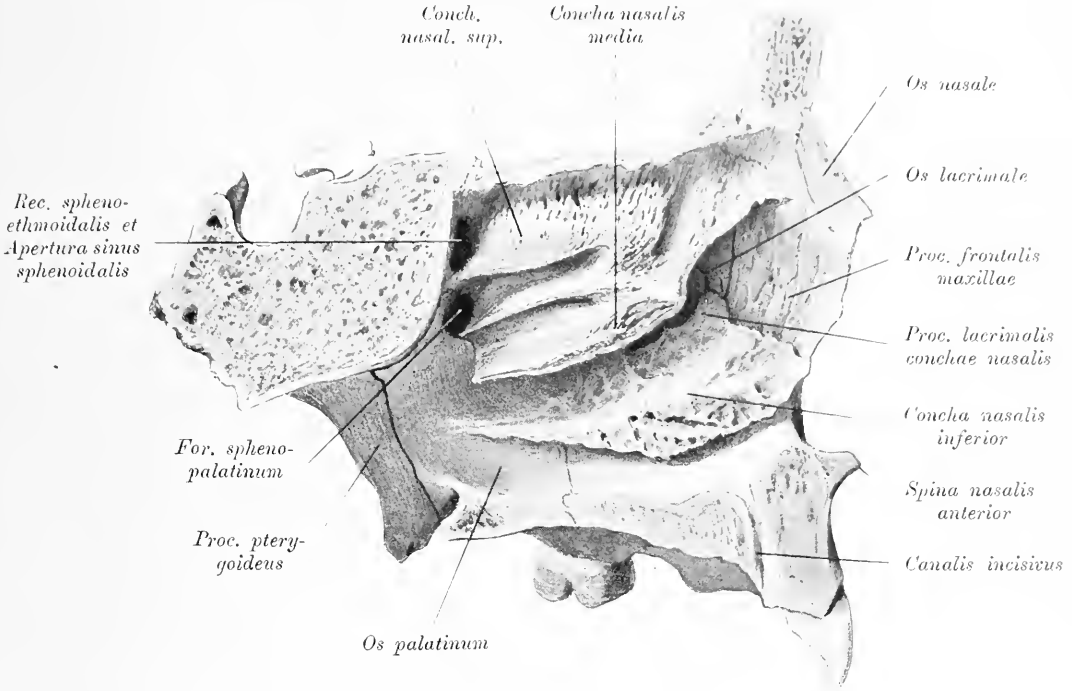

Fig. 102. Linke äussere Wand der Nasenhöhle mit den Nasenmuscheln.

Knöcherne Vorsprünge an den Wänden der Nasenhöhle bilden die Siebbeinmuscheln und das Muschelbein. Zwischen den Muscheln liegen die Nasengänge, *Meatus narium,* beiderseits drei bis vier, und zwar ein bis zwei obere zwischen den Siebbeinmuscheln; der mittlere zwischen unterer Siebbeinmuschel und dem Muschelbeine; der untere zwischen Muschelbein und dem Boden der Nasenhöhle. In die oberen münden die hinteren Siebbeinzellen; in den mittleren die vorderen Siebbeinzellen, die Highmorshöhle und die Stirnhöhle (in den *Hiatus semilunaris*); in den unteren der Thränen-Nasengang. Die Keilbeinhöhle mündet in den *Recessus sphenoethmoidalis.*

Löcher und Canäle der Nasenhöhle. Zur Schädelhöhle führen die *Foramina cribrosa* und der *Sulcus ethmoidalis;* zur Mundhöhle der *Canalis nasopalatinus;* zur Flügelgaumengrube das *Foramen sphenopalatinum;* zur Augenhöhle das *Foramen ethmoidale posterius,* der *Ductus nasolacrimalis;* zum Gesichte die *Apertura pyriformis;* in den *Pharynx* die Choanen. Der *Sinus sphenoidalis* beschränkt sich auf eine flache Nische, daher der Keilbeinkörper spongiös (Bildungshemmung). Siehe auch Fig. 103.

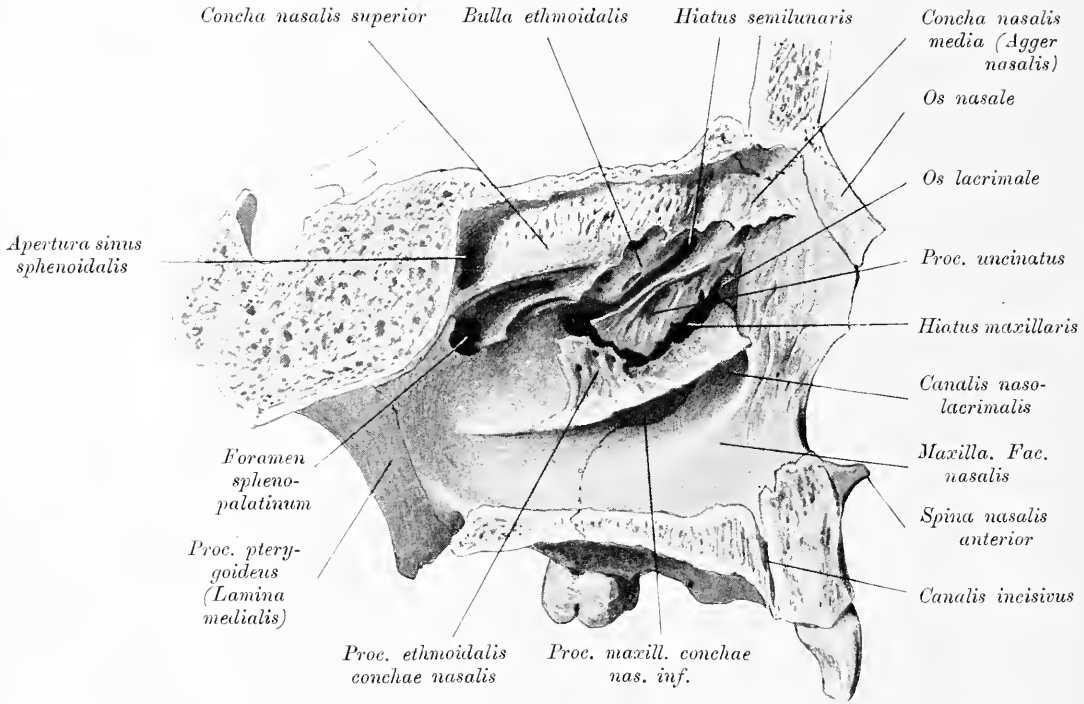

Fig. 103. Äussere Wand der Nasenhöhle nach Entfernung der mittleren Nasenmuschel und eines Theiles der unteren.

Man sieht unter anderen die *Bulla ethmoidalis*, den *Processus uncinatus*, den *Hiatus semilunaris* und den *Hiatus maxillaris*.

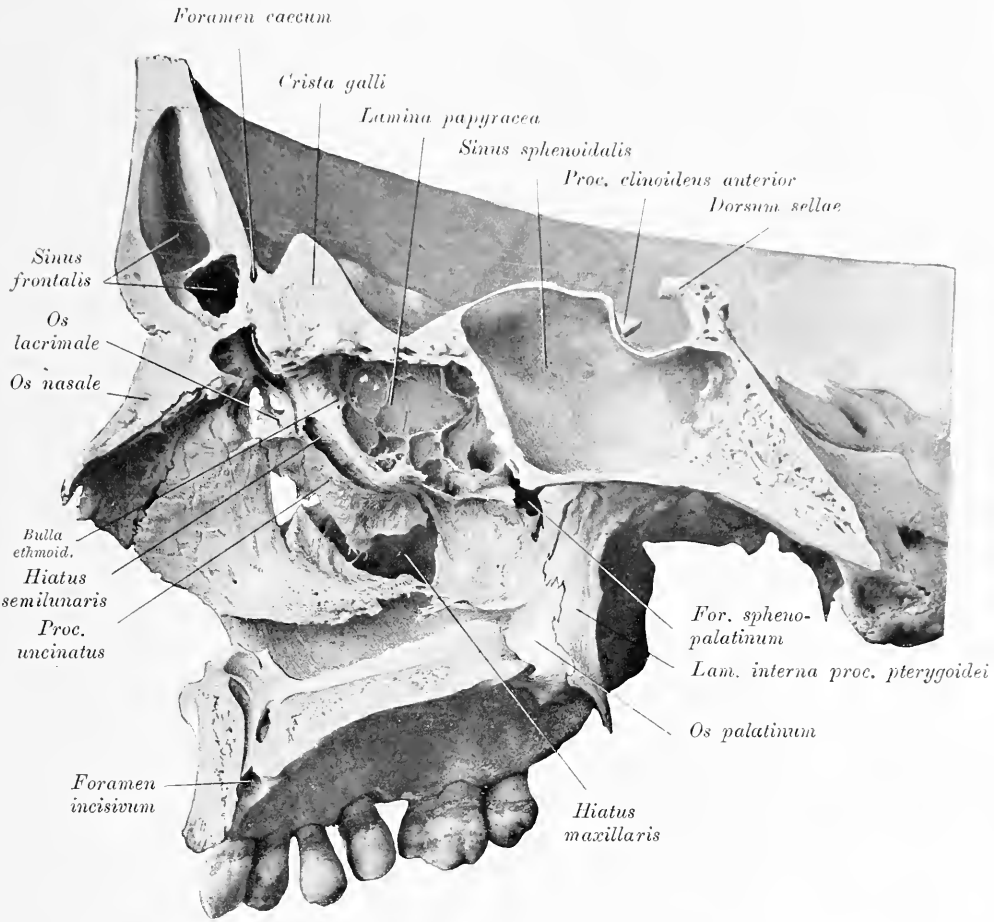

Fig. 104. Laterale Wand der Nasenhöhle nach Abtragung der Muscheln und der Siebbeinzellen.

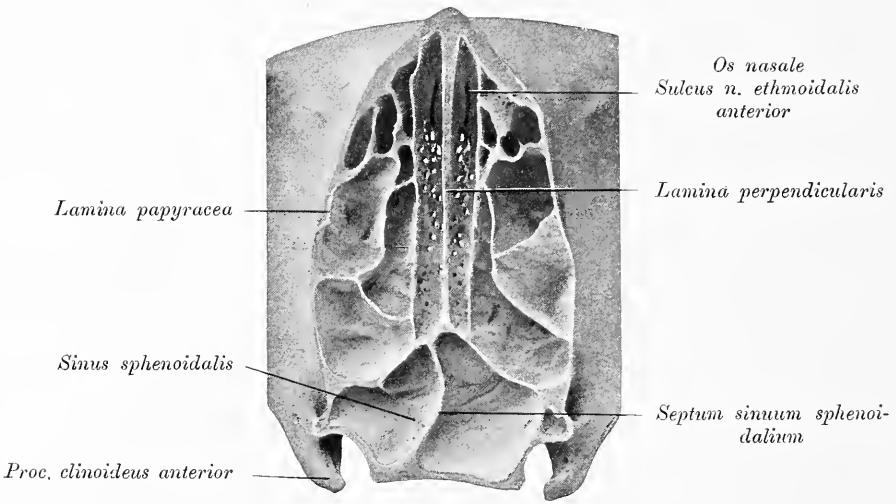

Fig. 105. Horizontalschnitt durch die Nasenhöhle nahe der *Lamina cribrosa*, von unten gesehen.

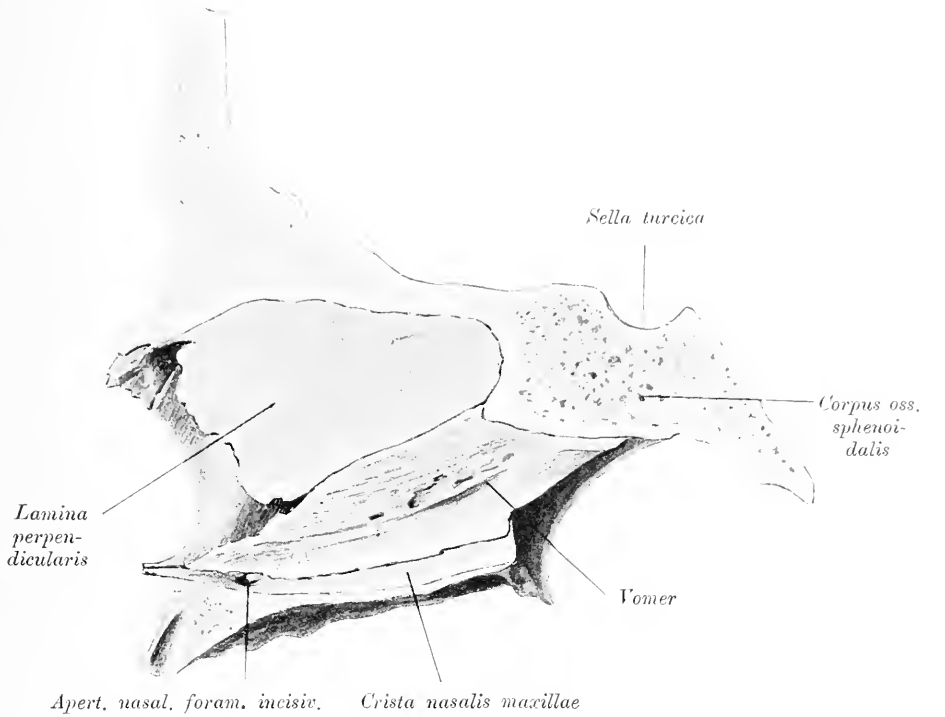

Fig. 106. Sagittalschnitt durch die Nasenhöhle links von der Mittelebene. Knöcherne Nasenscheidewand.

Die Nasenhöhle wird durch die knöcherne Nasenscheidewand, *Septum nasi osseum*, in zwei Hälften getheilt; dieselbe besteht aus der senkrechten Siebbeinplatte und dem *Vomer* und geht von der *Lamina cribrosa* zur *Crista nasalis maxillae*. Der einspringende Winkel zwischen *Lamina perpendicularis* und *Vomer* wird von der *Cartilago septi nasi* ausgefüllt. Siehe Fig. 107.

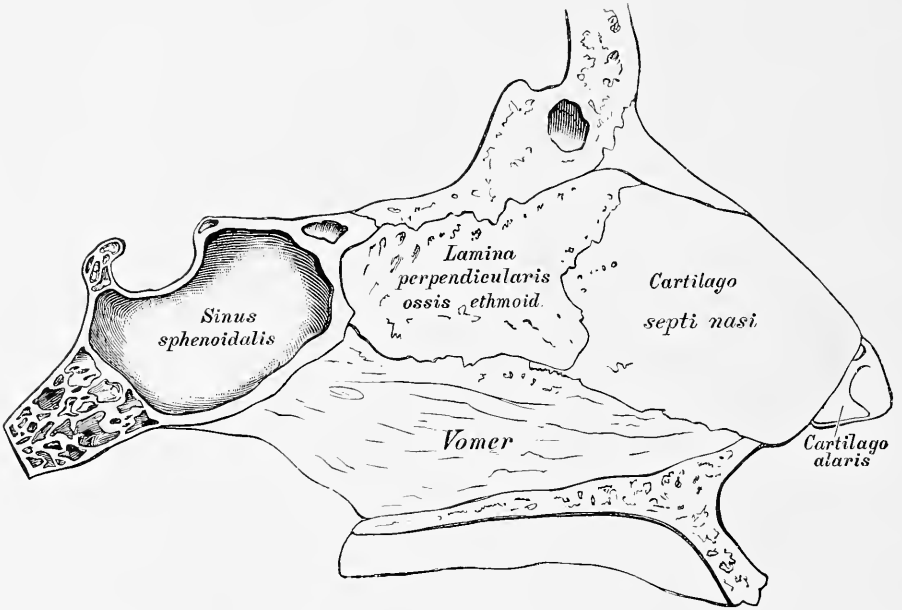

Fig. 107. Die Nasenscheidewand, *Septum nasi.*

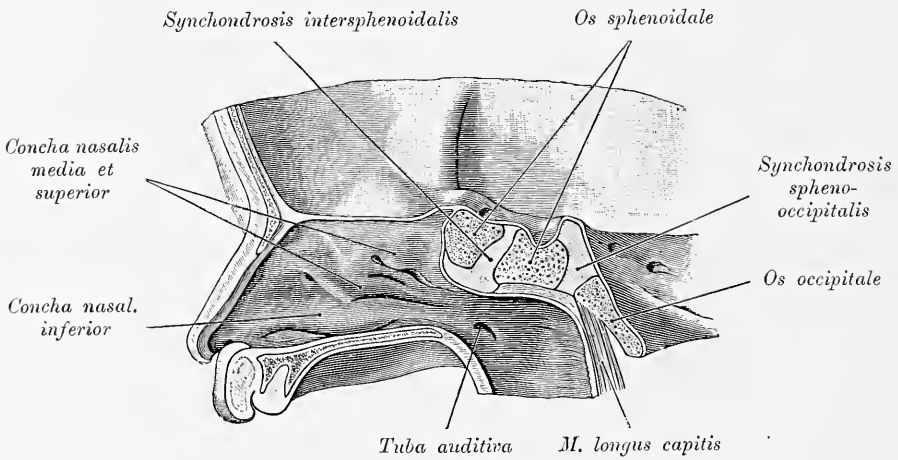

Fig. 108. Sagittalschnitt durch die Schädelbasis eines Neugeborenen mit der *Synchondrosis intersphenoidalis* und *spheno-occipitalis.*

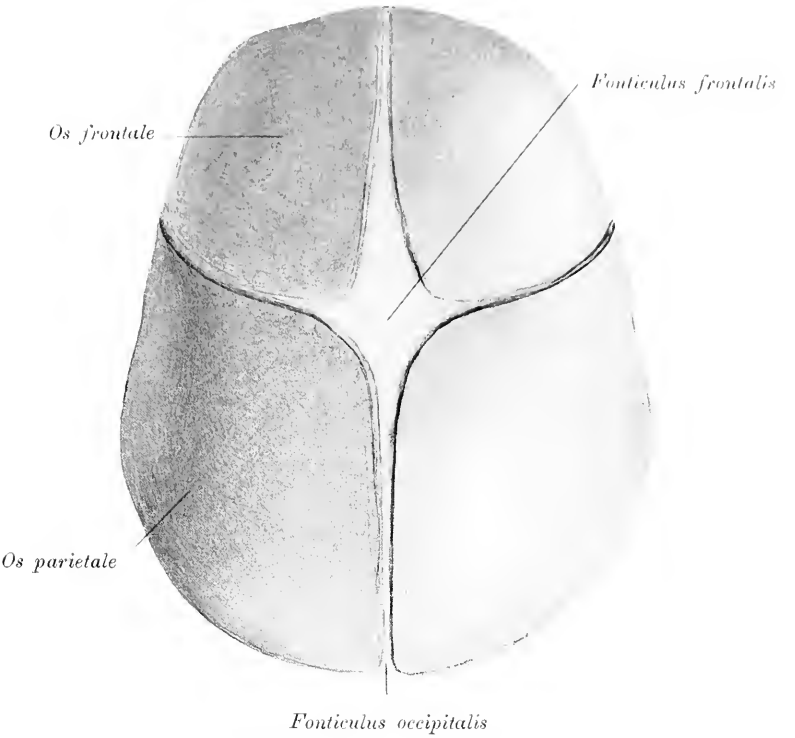

Fig. 109. Fontanellen des Schädeldaches.

Fontanellen. Man zählt 1 Stirn-, 1 Hinterhauptfontanelle, 2 Keilbein- und 2 Warzenfontanellen. Die Stirnfontanelle ist von rhombischer Gestalt und erhält sich bis in das zweite Lebensjahr. Die kleinere, dreieckige Hinterhauptfontanelle ist zur Zeit der Geburt fast verschlossen; an die Stellen der Fontanellen treten später Theile der Knochennähte, der *Sutura coronalis, sagittalis, lambdoidea, mastoidea* und die abnorme *Sutura frontalis*. Ist das Gehirn völlig entwickelt, so verschmelzen die Nähte durch Synostosen.

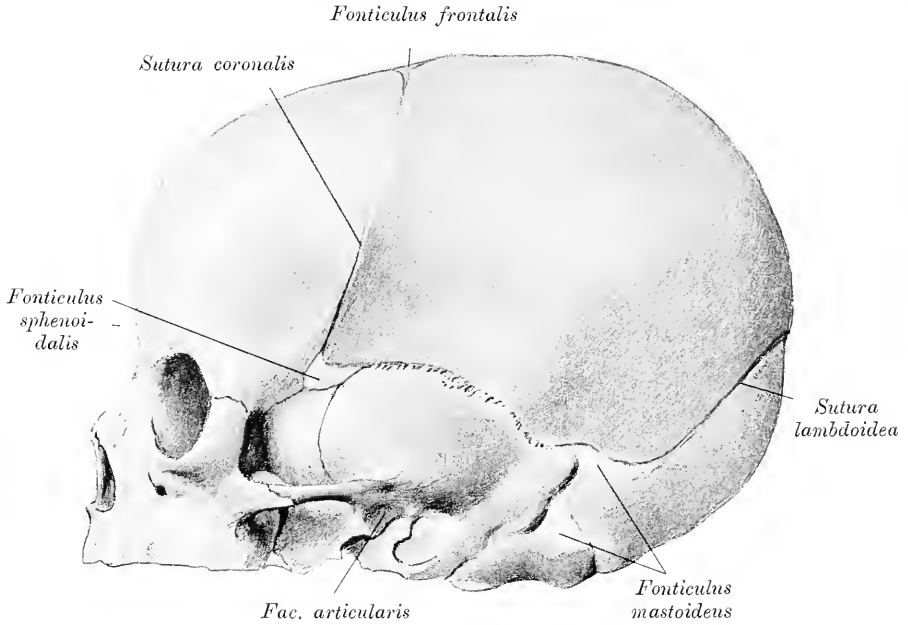

Fig. 110. Seitenfontanellen.

Die beiden Seitenfontanellen, *Fonticulus sphenoidalis* und *mastoideus,* verstreichen schon kurz nach der Geburt. Die Warzenfontanelle enthält knorpelige Füllmasse.

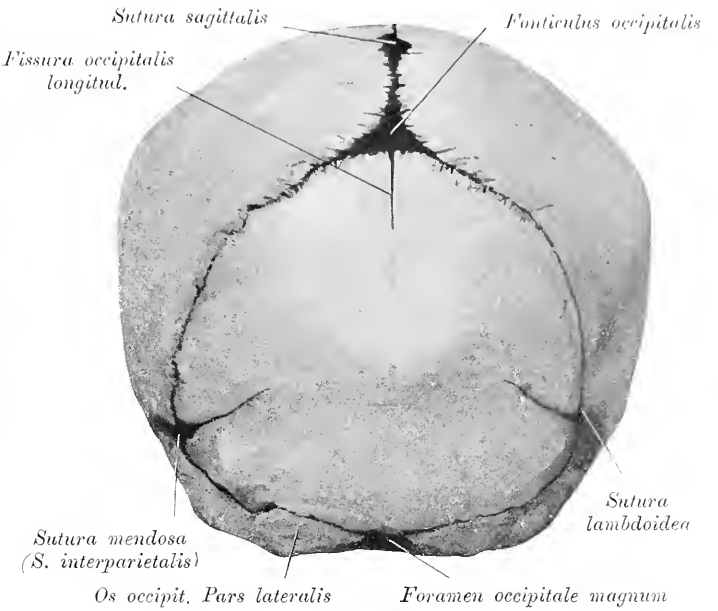

Fig. 111. *Os occipitale* eines Neugeborenen mit den seitlichen Antheilen der *Sutura occipitalis transversa.*

Zwischen den Scheitelbeinen und der Spitze der *Squama occipitalis* die Hinterhauptfontanelle, *Fonticulus occipitalis.*

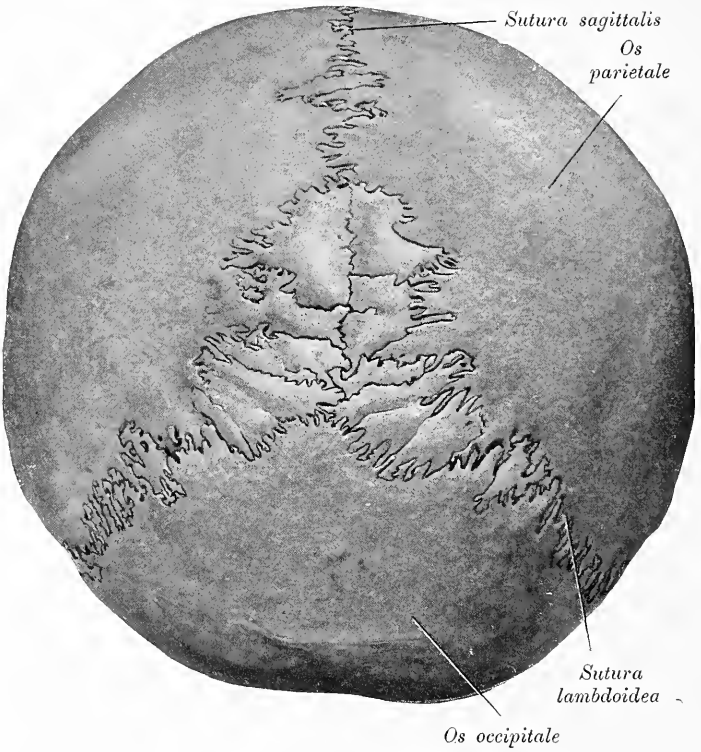

Fig. 112. Hintere Ansicht eines Schädels mit Nahtknochen in der *Sutura sagittalis* und *lambdoidea*.

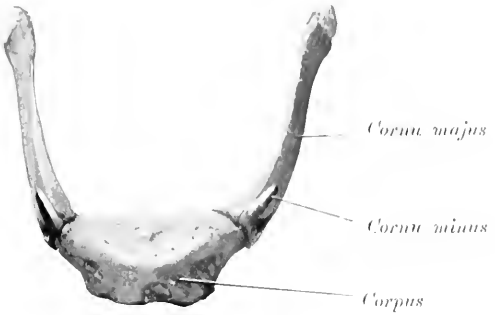

Fig. 113. Zungenbein von vorne.

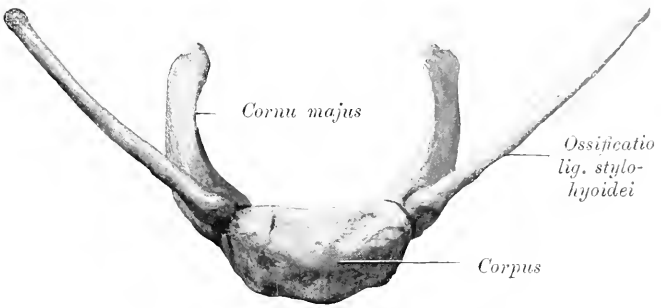

Fig. 113 *a*. Zungenbein von vorne mit theilweise verknöchertem *Lig. stylohyoideum*.

Das Zungenbein wird eingetheilt in das Mittelstück und 2 Paar seitliche Hörner. Das Mittelstück trägt an seinen beiden Enden die grossen Hörner, *Cornua majora*, durch Vermittlung zweier Knorpelfugen: an der Insertionsstelle der grossen Hörner mit dem Mittelstücke sitzen, gelenkig verbunden, die kleinen Hörner, *Cornua minora*. — Fig. 113 *a*. Das verknöcherte *Lig. stylohyoideum* ist mit dem kleinen Zungenbeinhorn verwachsen.

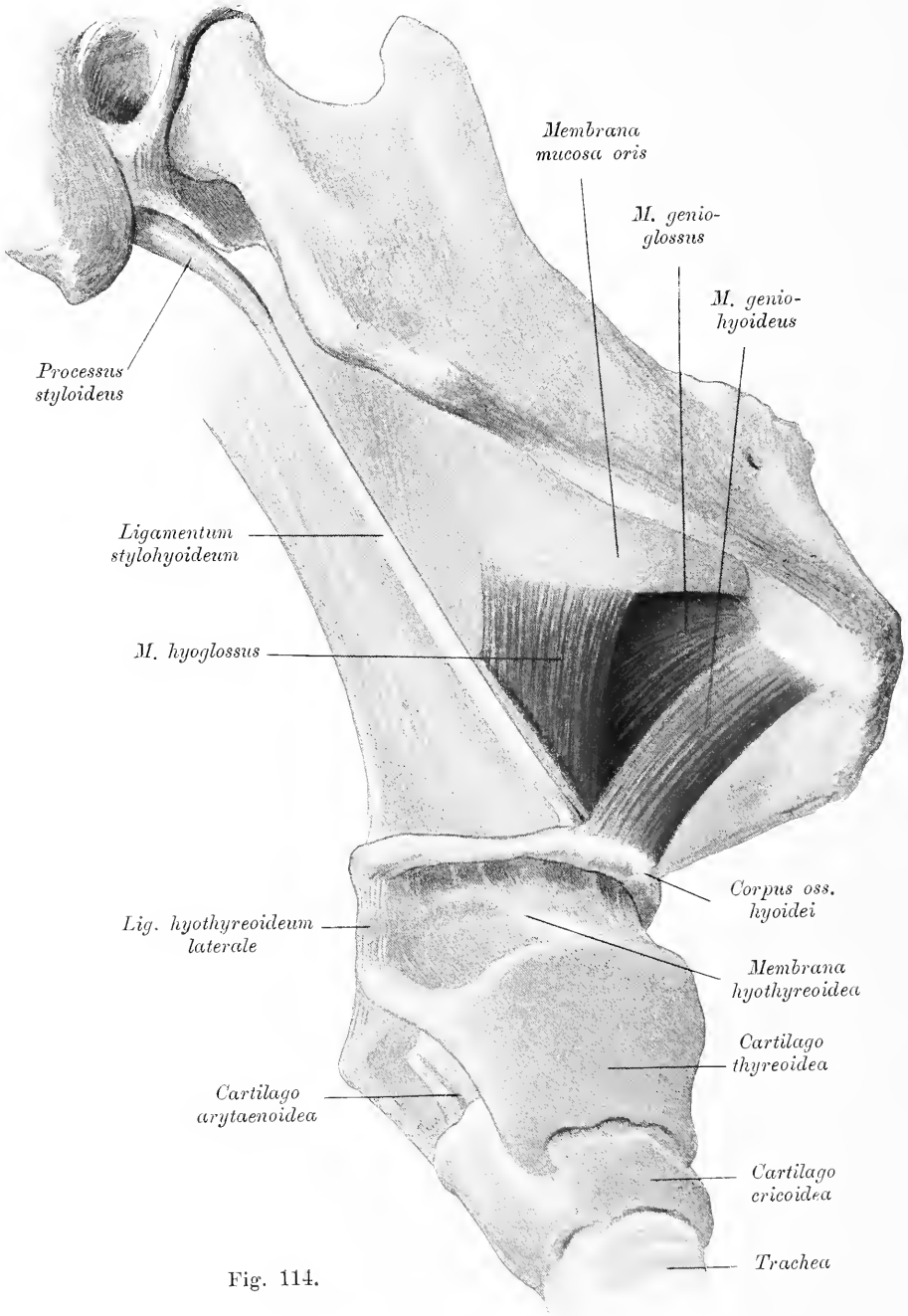
Membrana mucosa oris
M. genio-glossus
M. genio-hyoideus
Processus styloideus
Ligamentum stylohyoideum
M. hyoglossus
Corpus oss. hyoidei
Lig. hyothyreoideum laterale
Membrana hyothyreoidea
Cartilago thyreoidea
Cartilago arytaenoidea
Cartilago cricoidea
Trachea

Fig. 114.

Fig. 114. Zungenbeinapparat der rechten Seite.

Zum Zungenbeinapparat gehören auch der *Processus styloideus* und das *Lig. stylohyoideum*. Letzteres verknöchert häufig (Fig. 113*a*) und kann, als ganzes oder nur theilweise ossificiert, mit dem kleinen Zungenbeinhorn verwachsen.

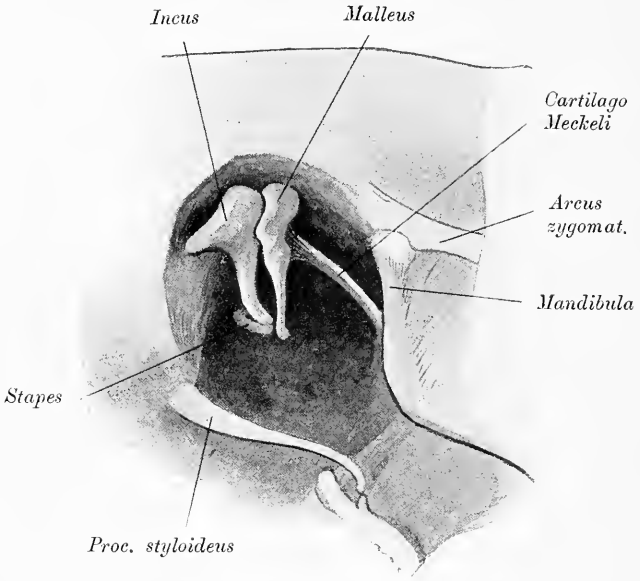

Fig. 115. Paukenhöhle und Unterkiefer eines Fötus.

Vom Hammer geht der allerdings schon zurückgebildete Meckel'sche Fortsatz ab und schliesst sich der Innenfläche des Unterkiefers an. Der noch knorpelige *Processus styloideus* nähert sich mit seinem distalen Ende dem kleinen Zungenbeinhorne.

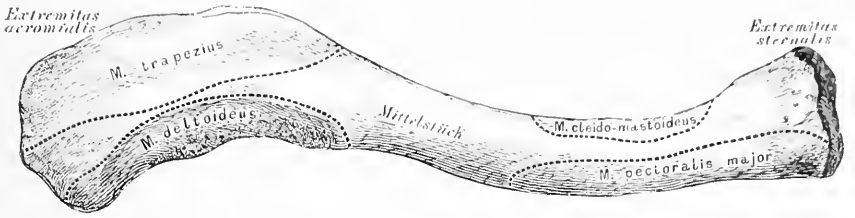

Fig. 116. Das rechte Schlüsselbein, *Clavicula*, von vorne.

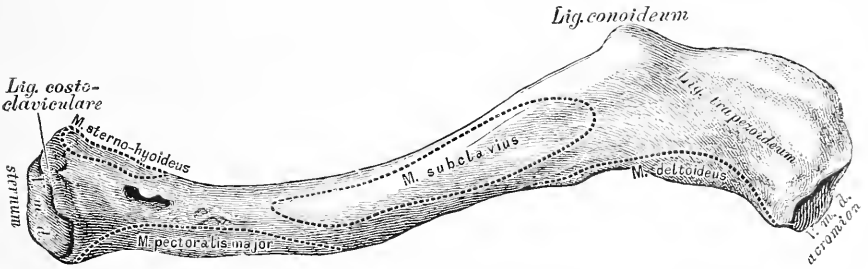

Fig. 117. Das rechte Schlüsselbein, *Clavicula*, von unten.

Am Schlüsselbein wird unterschieden: das innere Endstück, *Extremitas sternalis*, dessen sattelförmige Gelenkfläche mit der *Incisura clavicularis* des Brustbeins durch Vermittlung des *Discus articularis* verbunden ist; das äussere Endstück, *Extremitas acromialis*, verbunden mit dem Acromion; und das Mittelstück. Das Schlüsselbein ist S-förmig gekrümmt, so dass die inneren zwei Drittheile nach vorne convex, das äussere Drittel aber nach vorne concav erscheinen.

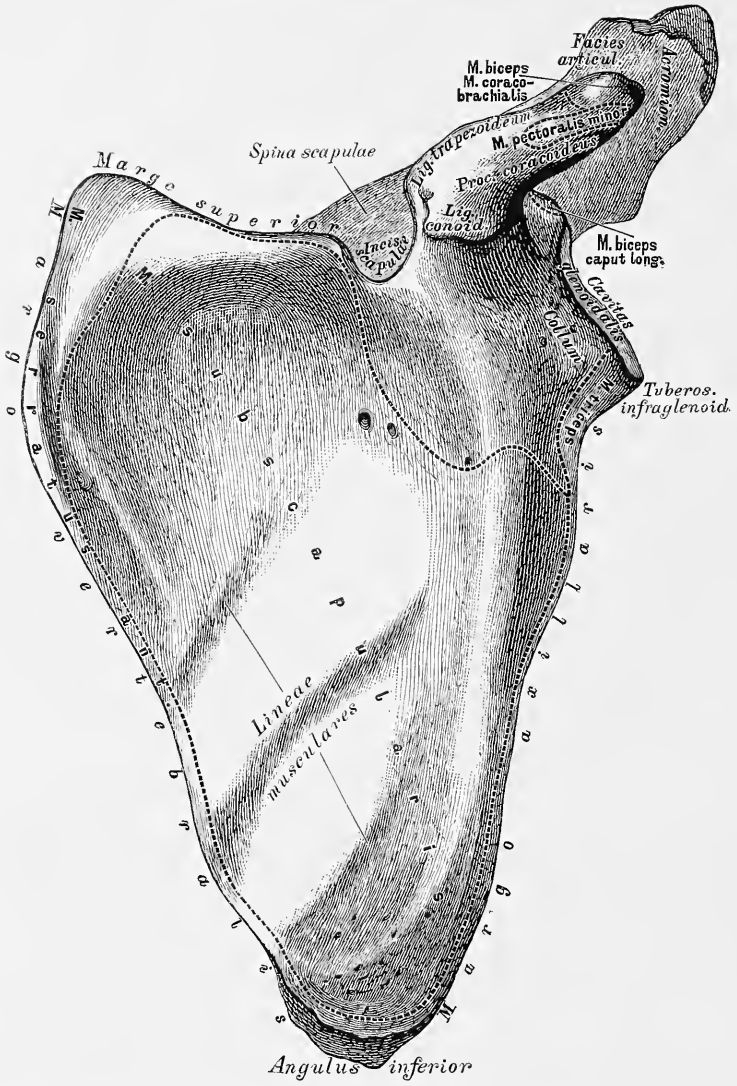

Fig. 118. Das linke Schulterblatt, *Scapula*, von vorne.

Am Schulterblatt unterscheidet man eine vordere, eine hintere Fläche, einen inneren, vertebralen, äusseren, axillaren, und einen oberen Rand; einen unteren, einen oberen äusseren und einen oberen inneren Winkel, endlich zwei Fortsätze *(Acromion* und *Proc. coracoideus)*. Der Knochen bedeckt die Hinterfläche der zweiten bis siebenten, beziehungsweise achten Rippe.

Die vordere Fläche ist etwas concav, mit drei bis fünf Leisten, *Lineae musculares* (zu Muskelansätzen), versehen. Der kürzeste obere Rand besitzt an seinem äusseren Ende die tiefe *Incisura scapulae* Am oberen äusseren, verdickten Winkel ist die Gelenkgrube für den Oberarmkopf, *Cavitas glenoidalis;* der eingeschnürte Theil zwischen dieser und dem übrigen Knochen heisst Hals, *Collum*.

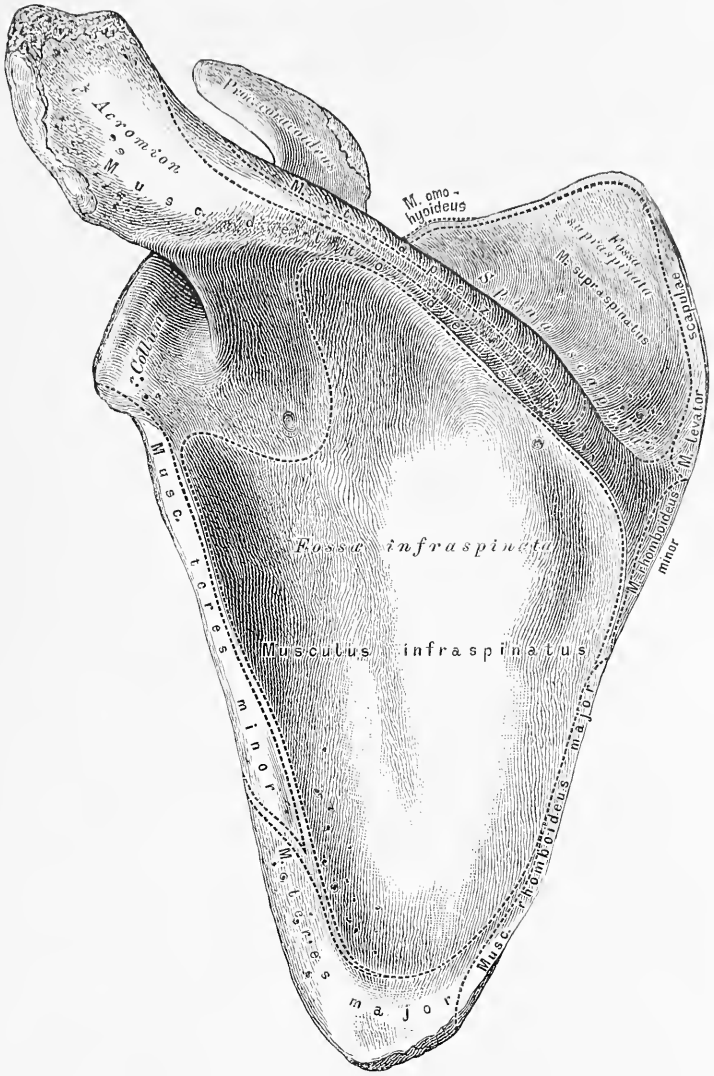

Fig. 119. Das linke Schulterblatt, *Scapula*, von hinten.

Die hintere Fläche des Schulterblattes wird durch die Schultergräte, *Spina scapulae*, in die Ober- und Untergrätengrube, *Fossa supra- et infraspinata*, abgetheilt. Die Schultergräte verlängert sich in die breite, über die Gelenkfläche vorragende Grätenecke, *Acromion*, welche durch eine Gelenkfläche mit dem Schlüsselbeine verbunden ist. Der zweite Fortsatz heisst Rabenschnabelfortsatz, *Processus coracoideus*, und entspringt zwischen *Incisura scapulae* und *Cavitas glenoidalis*, über welch letztere er sich nach vorne und aussen wegbiegt.

Das Schulterblatt ist durch Gelenke mit dem Schlüsselbeine und dem Oberarmbeine in Verbindung.

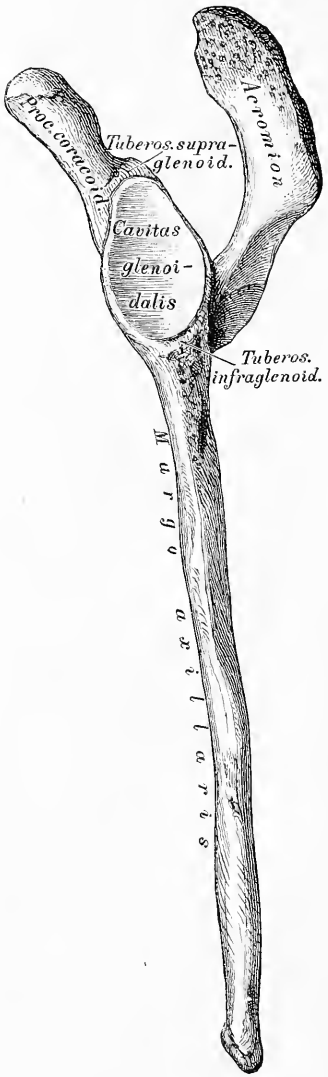

Fig. 120. Das linke Schulterblatt, *Scapula*,

vom axillaren Rande her gesehen.

Der axillare Rand des Schulterblattes ist durch besondere Stärke ausgezeichnet, weil an demselben eine Reihe von Muskeln entspringt. Am oberen Ende, unmittelbar unterhalb der *Cavitas glenoidalis*, findet sich die *Tuberositas infraglenoidalis*, an welcher der lange Kopf des *M. triceps* seinen Ursprung nimmt. Oberhalb der *Cavitas glenoidalis* springt die *Tuberositas supraglenoidalis* vor (Ansatzstelle des langen Kopfes des *M. biceps*).

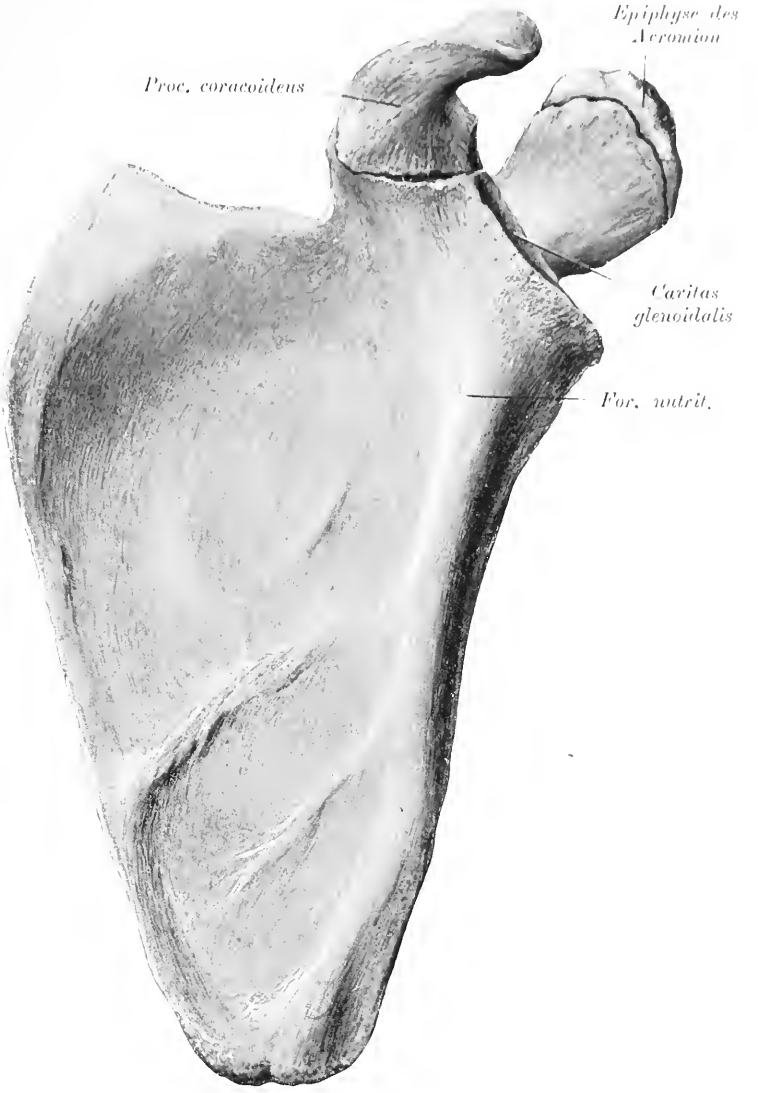

Fig. 121. Epiphysen der linken Scapula eines 17jährigen Individuums.

Abgebildet sind die Epiphyse des Acromion und der noch nicht mit der Scapula verwachsene *Proc. coracoideus*.

Fig. 122. Das rechte Oberarmbein, *Humerus*, von vorne.

Das Oberarmbein bildet an seinem oberen Ende den überknorpelten Kopf, *Caput humeri;* die Furche unter demselben heisst das *Collum anatomicum,* während das *Collum chirurgicum* jenem Theile des Schaftes entspricht, der sich unmittelbar an die *Tubercula* anschliesst. Unter der Furche springt nach vorne der kleinere Höcker vor, *Tuberculum minus,* nach aussen der grössere Höcker, *Tuberculum majus;* zwischen beiden verläuft der *Sulcus intertubercularis* (für die Sehne des langen Kopfes des *M. biceps).* Von den Höckern zieht die *Crista tuberculi majoris* und die *Crista tuberculi minoris* herab.

An der äusseren Fläche des dreiseitigen Mittelstückes liegt die *Tuberositas deltoidea* (Ansatzstelle des *M. deltoideus*); am oberen Drittel der inneren Kante das *Foramen nutritium.*

Am unteren Ende des Oberarmbeines erscheinen: die Rolle, *Trochlea,* und das Köpfchen, *Capitulum humeri;* erstere zur Gelenkverbindung mit der Ulna, letzteres zur Gelenkverbindung mit dem Radius.

Fig. 123. Das rechte Oberarmbein, *Humerus*, von hinten.

Über der Rolle liegt an der Vorderseite die seichte *Fossa coronoidea* (für den *Processus coronoideus ulnae*), über dem Köpfchen die *Fossa radialis*, an der Hinterseite die tiefe *Fossa olecrani* (für das *Olecranon ulnae*).

Oberhalb der Rolle und des Köpfchens ragt nach innen der grössere *Epicondylus medialis*, nach aussen der kleinere *Epicondylus lateralis* vor; ersterer dient zum Ansatze der Beugemuskeln, letzterer zum Ansatze der Streckmuskeln der Hand- und der Fingergelenke. Zwischen der Rolle und dem *Epicondylus medialis* verläuft an der hinteren Seite eine Furche, *Sulcus n. ulnaris*.

Das Oberarmbein ist gelenkig mit drei Knochen verbunden: mit der *Scapula*, der *Ulna* und dem *Radius*.

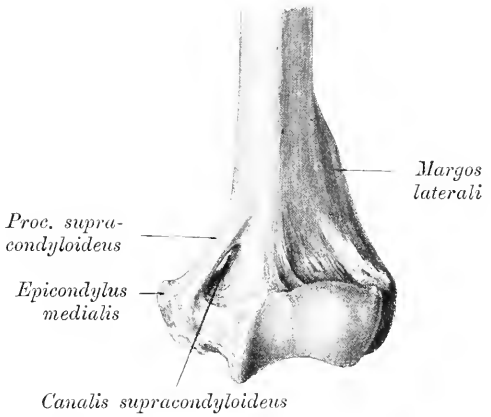

Fig. 124. Linkes distales Humerus-Ende einer Katze mit dem *Canalis supracondyloideus.*

Vom *Epicondylus medialis* zieht zum Schaft eine Knochenspange und zwischen beiden ist eine Lücke, *Canalis supracondyloideus,* etabliert zum Durchtritt der *Art. brachialis* und des *N. medianus.*

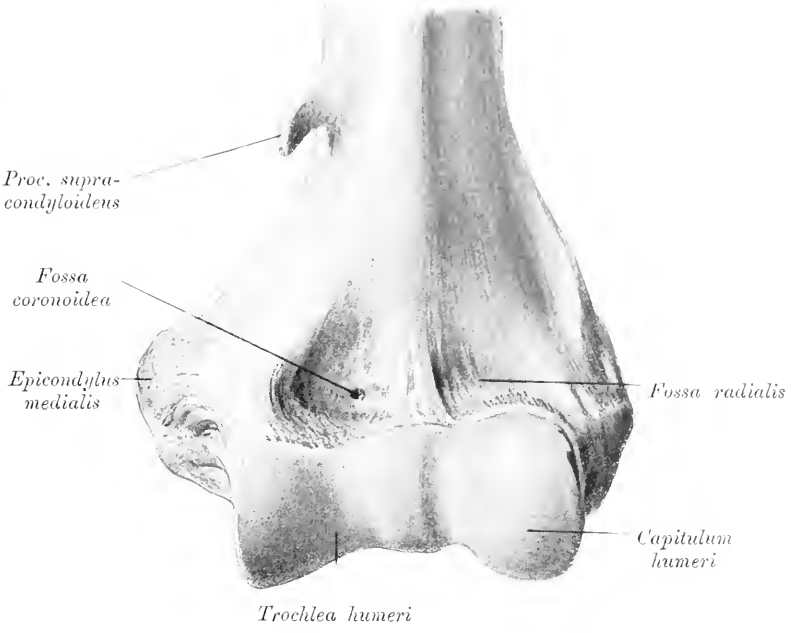

Fig. 125. Linkes distales Ende eines menschlichen Humerus mit *Proc. supracondyloideus.*

Von der Spange des *Canalis supracondyloideus* ist als Varietät der proximale Theil, *Processus supracondyloideus,* erhalten.



Fig. 126. Epiphysen des linken Humerus eines 17jährigen Individuums.

Das obere Ende der Ulna zeigt einen tiefen Ausschnitt, die *Incisura semilunaris;* die obere Ecke desselben bildet der Hakenfortsatz, *Olecranon,* die untere Ecke der Kronenfortsatz, *Processus coronoideus.* Seitlich von letzterem befindet sich die *Incisura radialis* zur Verbindung mit der *Circumferentia articularis* des Radius; unter demselben die *Tuberositas ulnae* (zur Anheftung des *M. brachialis*).

Das dreiseitige Mittelstück schärft sich an der dem Radius zugewendeten Kante zur *Crista interossea* zu.

Das untere Ende heisst Köpfchen, *Capitulum;* dasselbe besitzt eine Gelenkfläche, die sich auch auf den dem Radius zugekehrten Rand erstreckt. An seinem hinteren Umfange springt der *Processus styloideus ulnae* vor. An der dorsalen Seite desselben die Sehnenfurche des *M. extens. carpi ulnar.*

Die Ulna articuliert mit dem Oberarmbeine und mit dem Radius.

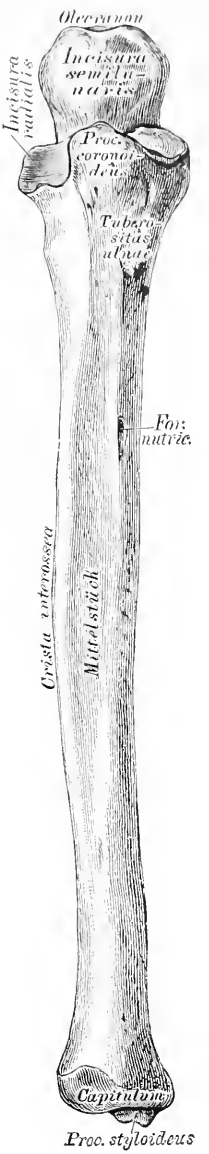

Fig. 127. Die rechte Ulna. von vorne.

Fig. 128. Die rechte Ulna. von hinten.



Fig. 129. Epiphysen der linken Ulna eines 17jährigen Individuums.

Die untere Fuge befindet sich knapp oberhalb des Capitulum. Am oberen Ende ist nur die Spitze des *Olecranon* eine Epiphyse.

Das obere Ende des Radius bildet das Köpfchen, *Capitulum radii*, mit einer mässig vertieften Gelenkfläche für das *Capitulum humeri*. Die Gelenkfläche an der Peripherie des Radius heisst *Circumferentia articularis*. Der verschmächtigte Theil unter dem Köpfchen ist der Hals. Unter letzterem liegt die *Tuberositas radii* (für die Insertion des *M. biceps*).

Das dreiseitige Mittelstück wendet seine schärfste Kante, die *Crista radii*, der entsprechenden Kante der Ulna zu.

Das verbreiterte untere Ende weist eine nach unten gekehrte Gelenkfläche auf, eine zweite halbmondförmige kleine Gelenkfläche, die *Incisura ulnaris radii*, dort, wo es mit dem *Capitulum ulnae* zustammenstösst. An der diesem Ausschnitte entgegengesetzten (äusseren) Seite steht der *Processus styloideus radii*. Die dorsale Fläche des unteren Endstückes trägt Leitfurchen für Sehnen.

Der Radius ist mit vier Knochen verbunden: dem Oberarmbeine, der Ulna, dem Kahn- und Mondbeine, mit allen gelenkig.

Fig. 130. Rechte Speiche. *Radius*, von vorne.

Fig. 131. Rechte Speiche. *Radius*, von hinten.



Fig. 132. Epiphysen des linken Radius eines 17jährigen Individuums.

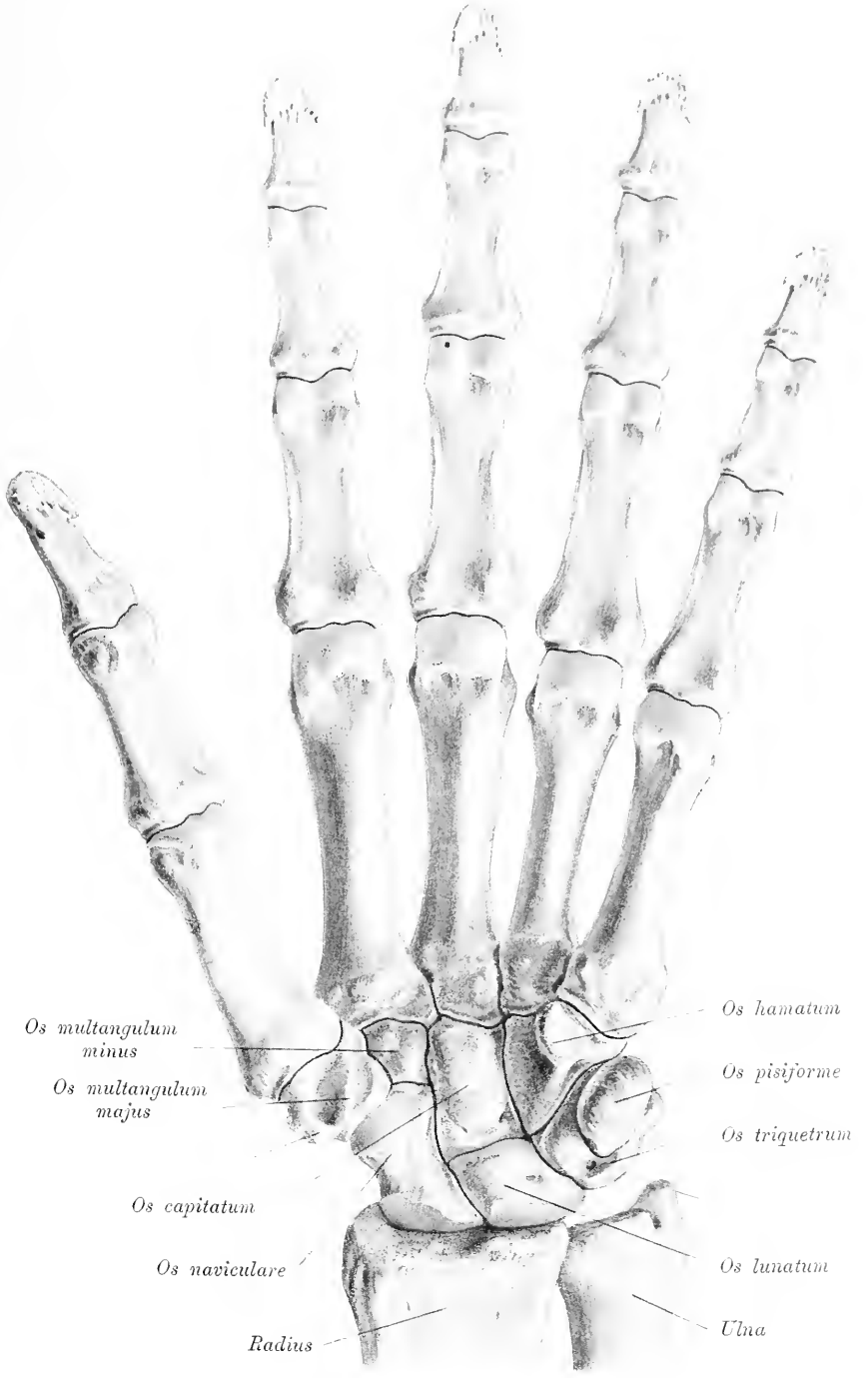

Fig. 133. Linkes Handskelet, volare Ansicht.

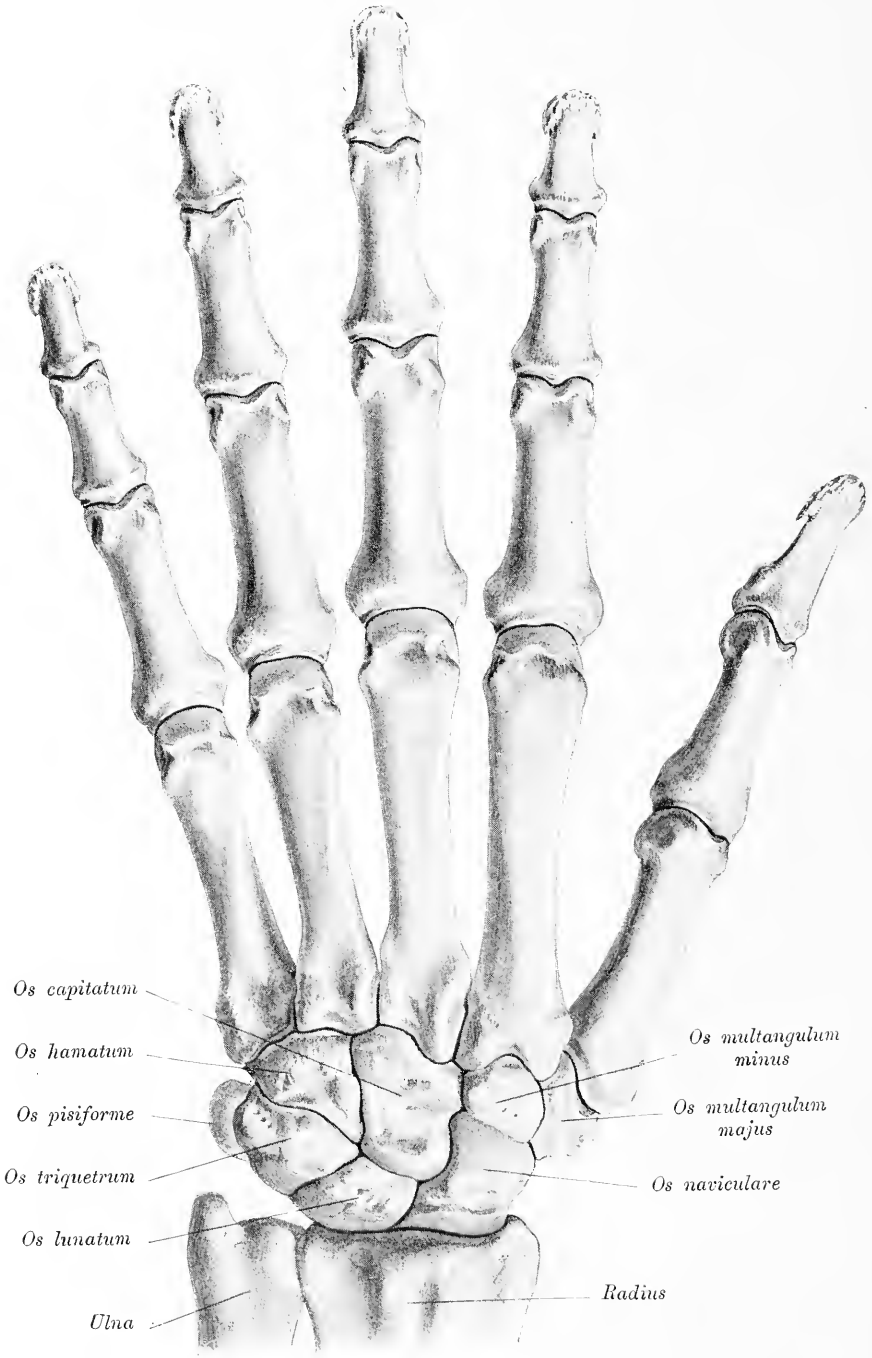

Fig. 134. Linkes Handskelet, dorsale Ansicht.

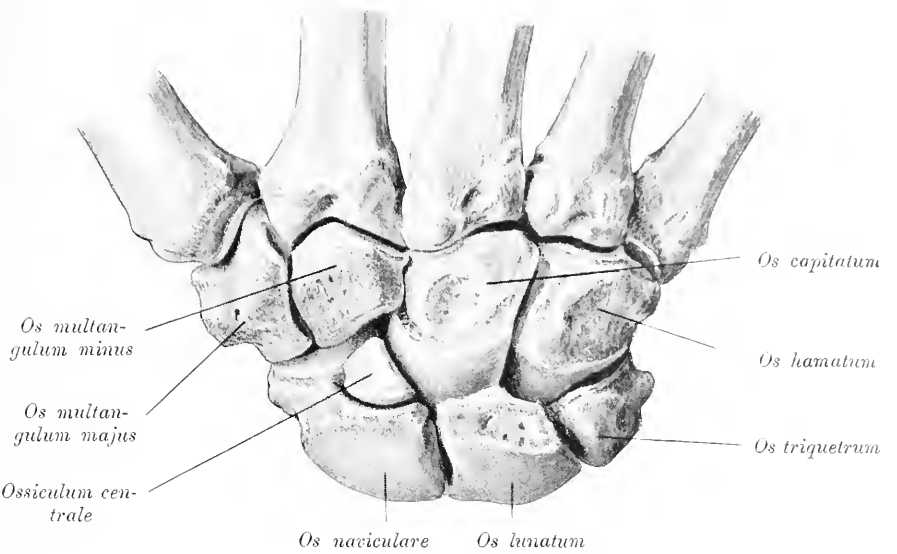

Fig. 135. Carpus der rechten Seite mit einem *Ossiculum centrale*.

Dorsale Ansicht.

Das für gewöhnlich im *Naviculare* enthaltene *Ossiculum centrale* ist in diesem Falle selbständig und articuliert mit dem *Naviculare* und dem *Capitatum*.

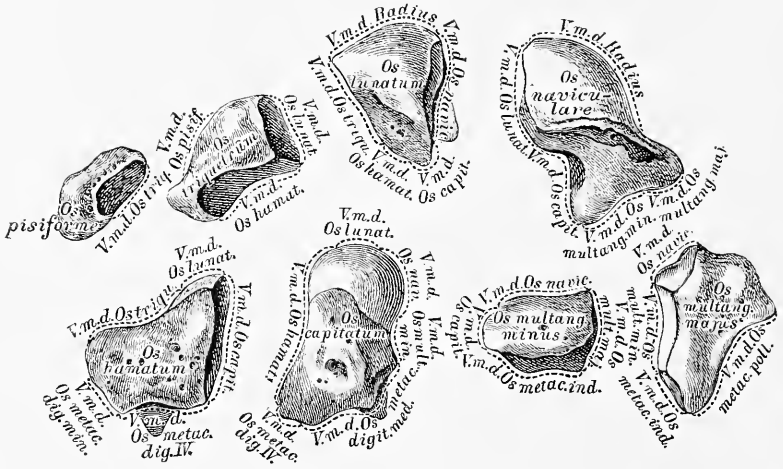

Fig. 136. Die Knochen der rechten Handwurzel, *Ossa carpi*,

von der Dorsalseite.

Die Handwurzel, *Carpus*, wird durch acht, in zwei Reihen geordnete kleine Knochen gebildet; diese sind von der Radial- gegen die Ulnarseite hin gezählt:

Obere Reihe: 1. Das Kahnbein, *Os naviculare;* 2. das Mondbein, *Os lunatum;* 3. das dreieckige Bein, *Os triquetrum;* 4. das Erbsenbein, *Os pisiforme*, welch letzteres nur mit dem Triquetrum articuliert.

Untere Reihe: 5. Das grosse vielwinkelige Bein, *Os multangulum majus;* 6. das kleine vielwinkelige Bein, *Os multangulum minus;* 7. das Kopfbein, *Os capitatum;* 8. das Hakenbein, *Os hamatum.*

Die Verbindungen der einzelnen Knochen sind aus der Zeichnung ersichtlich.

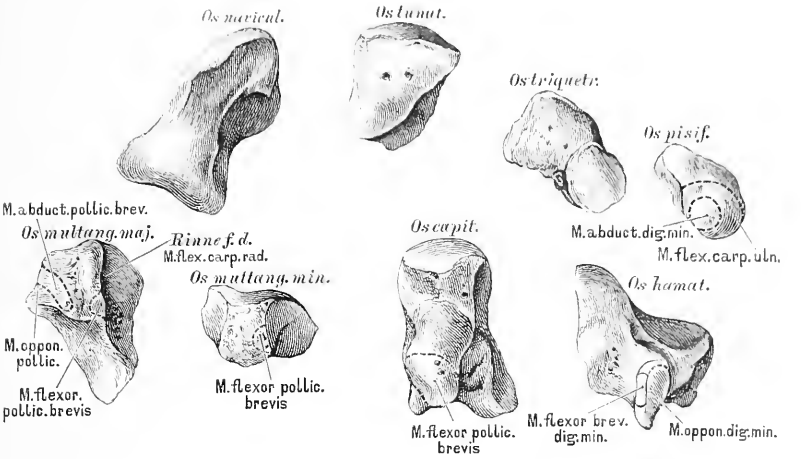

Fig. 137. Die Knochen der rechten Handwurzel, *Ossa carpi*, von der Volarseite.

An den typischen Handwurzelknochen werden sechs Flächen unterschieden: eine proximale, eine distale Fläche; dann eine Dorsal-, eine Volarfläche; endlich eine Radial- und eine Ulnarfläche. Die Dorsalfläche sämmtlicher Knochen stellt einen convexen, die Volargegend derselben einen concaven Bogen dar. In der Hohlhand bilden die ersten und letzten Knochen der oberen und der unteren Reihe zwei Vorsprünge, *Eminentia carpi radialis* und *ulnaris*. Höcker des *Os naviculare* und des *Os multangulum majus* bilden den ersteren; das *Os pisiforme* und der *Hamulus* des *Os hamatum* den letzteren.

Fig. 138. Das Kahnbein, *Os naviculare*, proximale und distale Fläche.

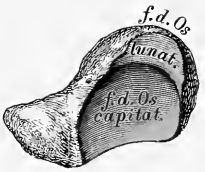

Fig. 139. Das Kahnbein, *Os naviculare*, proximale und ulnare Fläche.

Fig. 140. Das Mondbein, *Os lunatum*, proximale und radiale Fläche.

Fig. 141. Das Mondbein, *Os lunatum*, proximale und ulnare Fläche.

Fig. 142. Das dreieckige Bein, *Os triquetrum*, ulnare und distale Fläche.

Fig. 143. Das dreieckige Bein, *Os triquetrum*, Volarfläche.

Fig. 144. Das Erbsenbein, *Os pisiforme*, mit seiner Gelenkfläche.

Fig. 138—144. Handwurzelknochen der proximalen Reihe.

Sämmtliche Knochen sind der rechten Handwurzel entnommen.

Radiale Facetten: gelb; ulnare Facetten: blau; proximale Facetten: ungefärbt; distale Facetten: roth.

Fig. 145. Das grosse vielwinkelige Bein, *Os multangulum majus*, distale Fläche.

Fig. 146. Das grosse vielwinkelige Bein, *Os multangulum majus*, proximale Fläche.

Fig. 147. Das kleine vielwinkelige Bein, *Os multangulum minus*, distale und radiale Fläche.

Fig. 148. Das kleine vielwinkelige Bein, *Os multangulum minus*, proximale und ulnare Fläche.

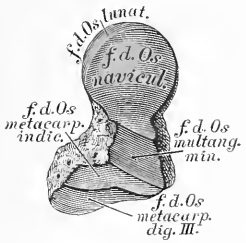

Fig. 149. Das Kopfbein. *Os capitatum*, von der Radialseite.

Fig. 150. Das Kopfbein, *Os capitatum*, von der Ulnarseite.

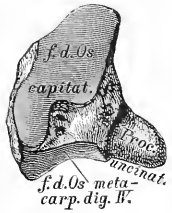

Fig. 151. Das Hakenbein, *Os hamatum*, von der Radialseite.

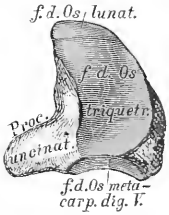

Fig. 152. Das Hakenbein, *Os hamatum*, von der Ulnarseite.

Fig. 145—152. Handwurzelknochen der distalen Reihe.

Sämmtliche Knochen sind der rechten Handwurzel entnommen.

Radiale Facetten: gelb; ulnare Facetten: blau; proximale Facetten: roth; distale Facetten: ungefärbt.

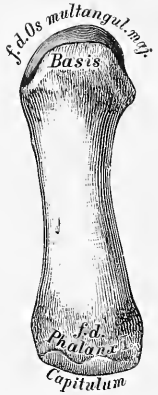

Fig. 153. Der Mittelhandknochen des Daumens, von der Dorsalseite.

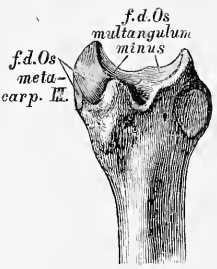

Fig. 154. Der zweite Mittelhandknochen, von der Dorsalseite.

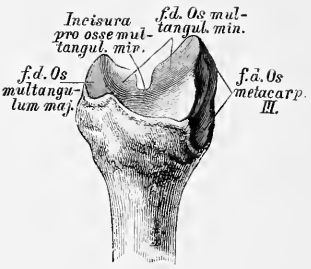

Fig. 155. Der zweite Mittelhandknochen, von der Palmarseite.

Fig. 156. Der dritte Mittelhandknochen, von der Dorsalseite.

Fig. 157. Der dritte Mittelhandknochen, von der Radialseite.

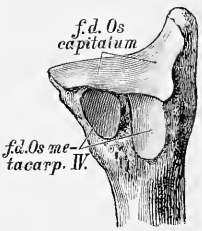

Fig. 158. Der dritte Mittelhandknochen, von der Ulnarseite.

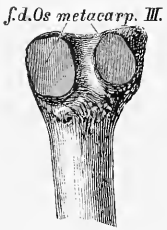

Fig. 159. Der vierte Mittelhandknochen, von der Radialseite.

Fig. 160. Der vierte Mittelhandknochen, von der Ulnarseite.

Fig. 161. Der fünfte Mittelhandknochen, von der Dorsalseite.

Fig. 162. Der fünfte Mittelhandknochen, von der Palmarseite.

Fig. 153—162. Mittelhandknochen der rechten Hand.

Radiale Facetten: gelb; ulnare Facetten: blau; proximale Facetten: ungefärbt.

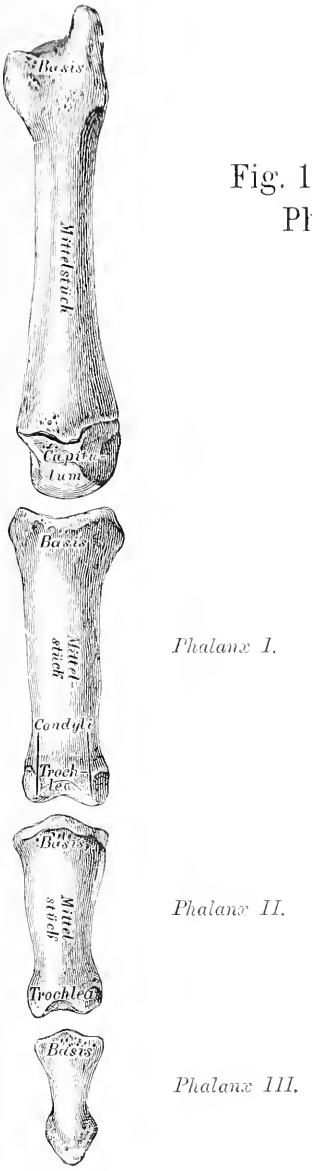

Phalanx I.

Phalanx II.

Phalanx III.

Fig. 163. Mittelhandknochen, *Os metacarpale*, Phalangen des rechten Mittelfingers.
von der Dorsalseite.

Fig. 164. Epiphysen des *Os metacarpale* und der *Phalangen* des Zeigefingers bei einem 17jährigen Individuum.

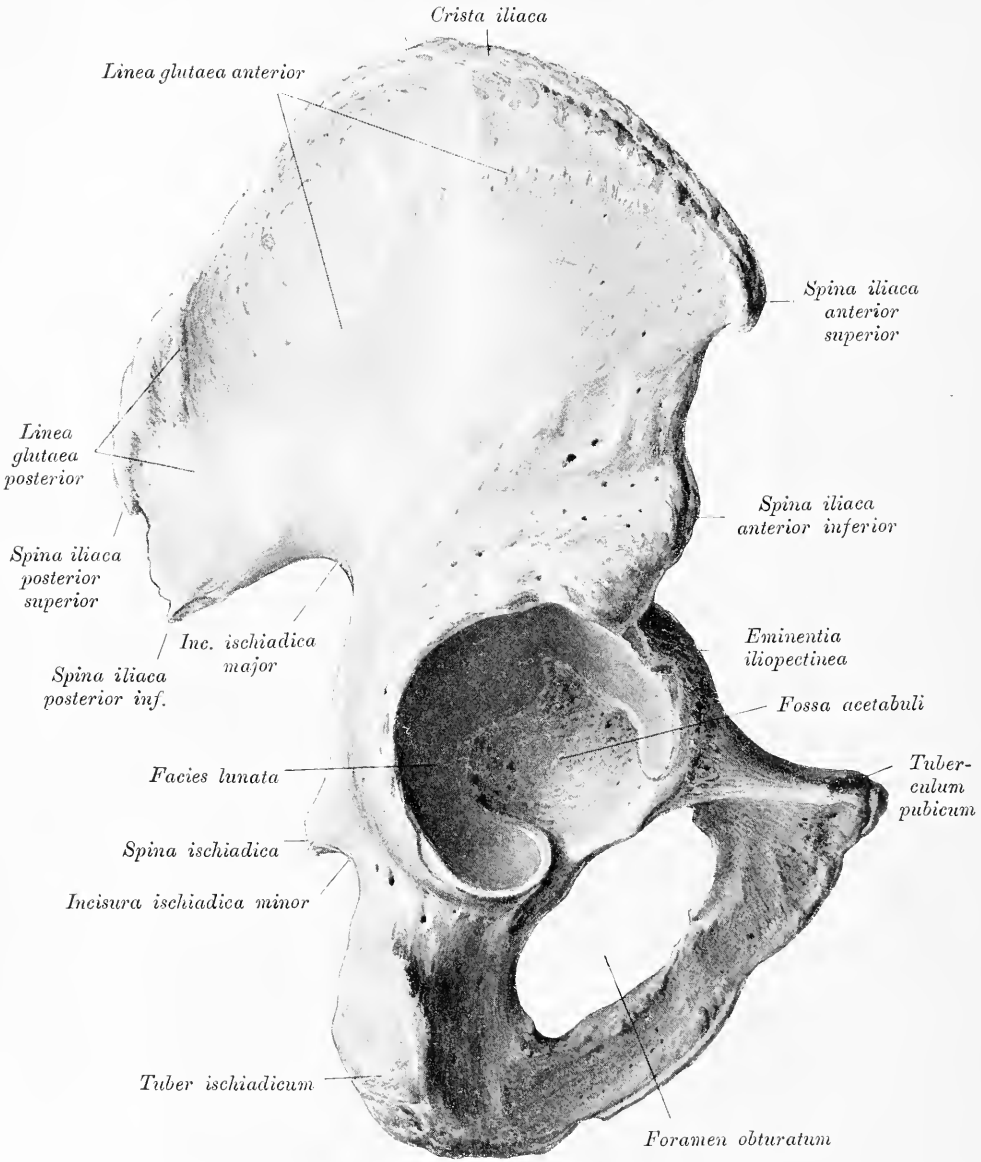
Crista iliaca
Linea glutaea anterior
Spina iliaca anterior superior
Linea glutaea posterior
Spina iliaca anterior inferior
Spina iliaca posterior superior
Inc. ischiadica major
Spina iliaca posterior inf.
Eminentia iliopectinea
Fossa acetabuli
Facies lunata
Tuberculum pubicum
Spina ischiadica
Incisura ischiadica minor
Tuber ischiadicum
Foramen obturatum

Fig. 165.

Fig. 165. Das rechte Hüftbein. *Os coxae*, von aussen.

Das Hüftbein wird eingetheilt: in das Darmbein, *Os ilium*, das Sitzbein, *Os ischii*, und das Schambein, *Os pubis*.

Das Darmbein zeigt an seiner äusseren Fläche hinten die *Linea glutaea posterior*, vorne und oben die *Linea glutaea anterior* und oberhalb der Gelenkpfanne die *Linea glutaea inferior*. Der obere Rand, *Crista iliaca*, hat eine äussere, mittlere und innere Lefze *(Labium)*; der vordere und hintere Rand sind ausgeschnitten und jeder hat zwei *Spinae*: hinter der *Spina posterior inferior* die tiefe *Incisura ischiadica major*. Das Sitzbein zeigt einen Körper, einen oberen und einen unteren Ast: die *Spina ischiadica* begrenzt die *Incisurae ischiadicae* gegen einander. Der obere Ast endet mit dem Sitzknorren, *Tuber ischiadicum*; zwischen diesem und der *Spina ischiadica* befindet sich die *Incisura ischiadica minor*. Vom Sitzknorren an erhebt sich der untere Ast.

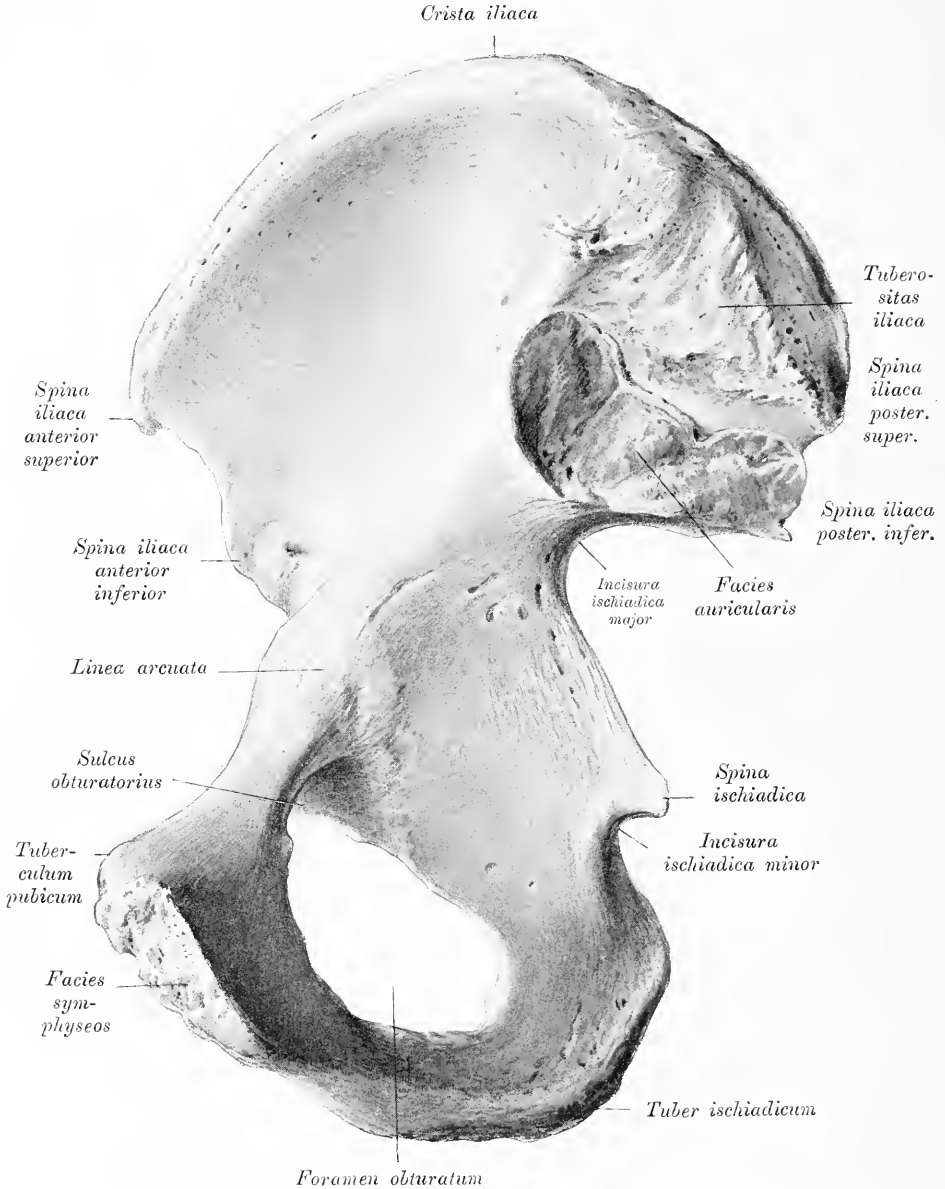
Crista iliaca
Tuberositas iliaca
Spina iliaca poster. super.
Spina iliaca anterior superior
Spina iliaca poster. infer.
Spina iliaca anterior inferior
Incisura ischiadica major
Facies auricularis
Linea arcuata
Sulcus obturatorius
Spina ischiadica
Incisura ischiadica minor
Tuberculum pubicum
Facies symphyseos
Tuber ischiadicum
Foramen obturatum

Fig. 166.

Fig. 166. Das rechte Hüftbein, *Os coxae*, von innen.

Die innere Fläche des Darmbeines wird durch die *Linea arcuata* in eine untere und obere Hälfte gesondert; letztere bildet am vorderen Theile die *Fossa iliaca*, am hinteren Theile die ohrmuschelförmige Verbindungsstelle, *Facies auricularis*, für das Kreuzbein; darüber ist die rauhe *Tuberositas iliaca* zum Ansatze von Bändern.

Das Schambein besitzt einen oberen und einen unteren Ast. Der erstere bildet an seinem äusseren Ende, wo dieses an die Basis des Darmbeines stösst, die *Eminentia iliopectinea*, sein innerer Rand heisst Schambeinkamm, *Pecten ossis pubis;* dieser Kamm setzt sich in die *Linea arcuata* fort und endet nach innen als Schambeinhöcker, *Tuberculum pubicum*. Der obere Ast geht unter Bildung eines Winkels in den unteren über.

An der Stelle, wo das Darm-, Sitz- und Schambein zusammenstossen, höhlt sich die Pfanne, das *Acetabulum*, aus (Fig. 165); ihr Rand wird durch die *Incisura acetabuli* unterbrochen. Die Pfannenhöhle besitzt an ihrem Grunde eine rauhe, knorpelfreie Grube, *Fossa acetabuli*, die bis zur *Incisura* herabreicht. Die überknorpelte Stelle wird als *Facies lunata* bezeichnet.

Unter der Pfanne liegt das *Foramen obturatum*.

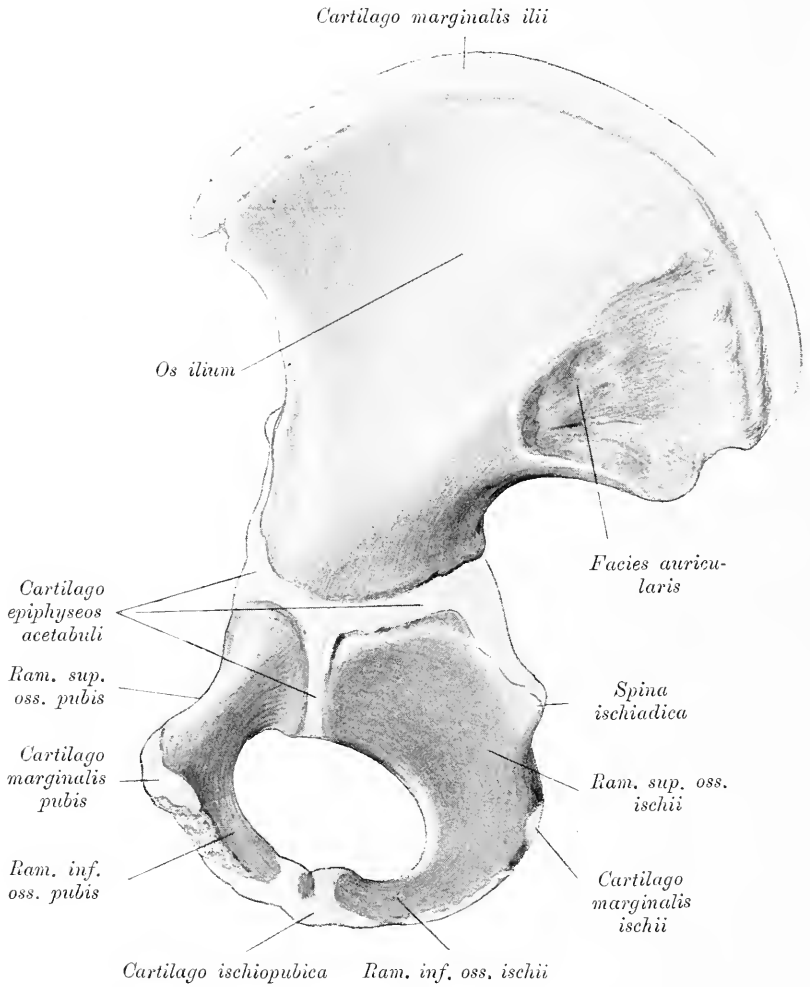

Fig. 167. Rechtes Hüftbein eines circa 4 Jahre alten Kindes mit Knorpelfugen und Epiphysen.

Fig. 168. Das linke Oberschenkelbein. *Femur*, von vorne.

Fig. 169. Das linke Oberschenkelbein, *Femur*,

von hinten.

Das obere Ende des Oberschenkelbeines bildet der an einem Halse sitzende Kopf, *Caput femoris*, mit einem Grübchen, *Fovea capitis*, zur Anheftung des *Lig. teres*. An der Übergangsstelle des Halses in das Mittelstück stehen die beiden Rollhügel, der grosse äussere, *Trochanter major*, und der kleine innere, *Trochanter minor*; dieselben sind vorne durch die *Linea intertrochanterica* vereinigt. Nach innen vom grossen Trochanter liegt die *Fossa trochanterica*.

An der hinteren Fläche des Mittelstückes springt die in zwei Lefzen *(Labia)* gespaltene *Linea aspera femoris* vor, deren *Labium laterale* oben die ihrer Ausbildung nach variable *Tuberositas glutaea* bildet.

Vom *Trochanter major* zieht hinten die *Crista intertrochanterica* zum *Trochanter minor*.

Das untere Ende ist mit zwei Knorren, *Condylus lateralis* und *Condylus medialis*, versehen. Die Knorren sind an der hinteren Seite durch die *Fossa intercondyloidea* von einander getrennt. An der Seitenfläche eines jeden Condylus befindet sich ein Epicondylus. Unter dem lateralen Epicondylus liegt der *Sulcus m. poplitei*.

Das Oberschenkelbein ist mit drei Knochen gelenkig verbunden: mit dem Hüftbeine, dem Schienbeine und der Kniescheibe.

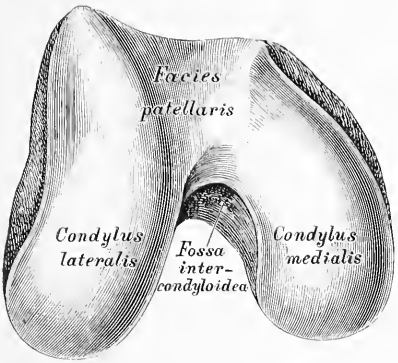

Fig. 170. Condylen und *Facies patellaris* des Oberschenkelbeines.

Die vorderen Enden der beiden Condylen werden durch das Segment einer Rolle, *Facies patellaris,* verbunden, an welchem die Kniescheibe articuliert. Flache Leisten grenzen die drei Gelenkkörper gegen einander ab.

Fig. 171. Rechter *Femur* eines 17jährigen Individuums mit Epiphysen, von hinten.

Fig. 172. Die rechte Kniescheibe, *Patella*, von vorne.

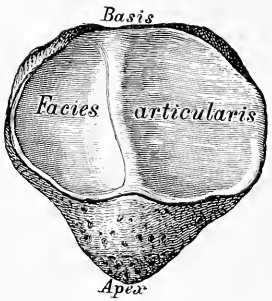

Fig. 173. Die rechte Kniescheibe, *Patella*, von hinten.

An der Kniescheibe wird die Basis und die Spitze, eine vordere rauhe und eine hintere, aus zwei glatten Gelenkfacetten bestehende Fläche unterschieden, mit welch letzterer der Knochen auf der *Facies patellaris* articuliert. Von den beiden Facetten ist die laterale die grössere.



Fig. 174. Das linke Schienbein, *Tibia*, von vorne.

Das Mittelstück schärft sich vorne zum Schienbeinkamme, *Crista anterior tibiae*, zu. Das obere Ende verdickt sich zu den Schienbeinknorren, *Condyli tibiae;* zwischen den Gelenkflächen derselben ragt die *Eminentia intercondyloidea* vor. Unter den Knorrenrändern liegt vorne die Schienbeinrauhigkeit, *Tuberositas tibiae*. Am unteren Ende hebt sich der starke innere Knöchel, *Malleolus medialis*, ab.

Fig. 175. Das linke Schienbein, *Tibia*, von hinten.

Das Mittelstück zeigt an seiner hinteren Fläche oben die rauhe *Linea poplitea*, neben dem unteren Ende dieser Linie ein grosses *Foramen nutritium*. Der äussere Knorren besitzt an seinem seitlichen Umfange eine Gelenkfläche für das Wadenbeinköpfchen, *Facies articularis fibularis*. Am unteren Ende liegt gegenüber dem inneren Knöchel ein Ausschnitt, *Incisura fibularis*, für das Wadenbein.

Das Schienbein articuliert mit drei Knochen: dem Oberschenkelbeine, dem Wadenbeine und dem Sprungbeine.

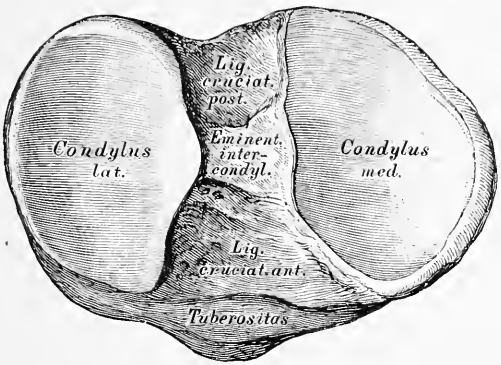

Fig. 176. Die Condylen des rechten Schienbeines, von oben.

Das nicht überknorpelte Mittelfeld zwischen den beiden Knorren wird durch die *Eminentia intercondyloidea* in zwei rauhflächige Vertiefungen, eine vordere und eine hintere, getheilt, von welchen das vordere, beziehungsweise das hintere Kreuzband entspringt.

Fig. 177. Rechte *Tibia* eines 17jährigen Individuums mit Epiphysen, von vorne.

Fig. 178.



Fig. 179.

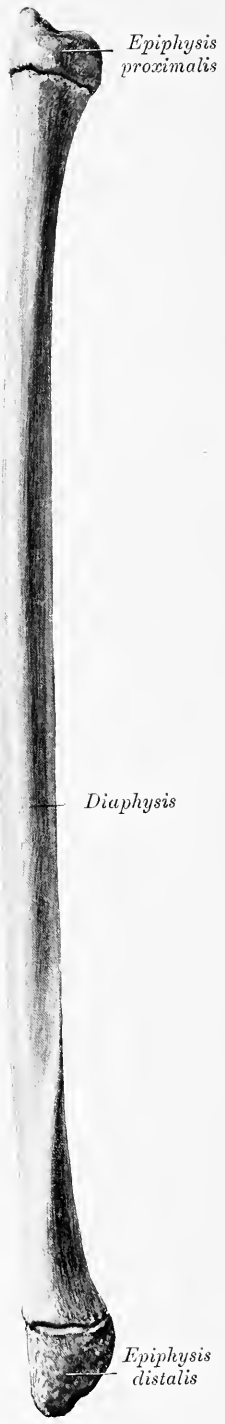

Fig. 180.

Fig. 178. Das linke Wadenbein, *Fibula*, von aussen.

Fig. 179. Das linke Wadenbein. *Fibula*, von innen.

Am Mittelstück heisst die vordere, schärfste Kante *Crista fibulae anterior;* das obere Ende bildet das Köpfchen, *Capitulum,* das untere Ende den äusseren Knöchel, *Malleolus lateralis.*

Das Wadenbein articuliert nur mit zwei Knochen: dem Schienbeine und dem Sprungbeine.

Fig. 180. Rechte *Fibula* eines 17jährigen Individuums mit Epiphysen, von aussen.

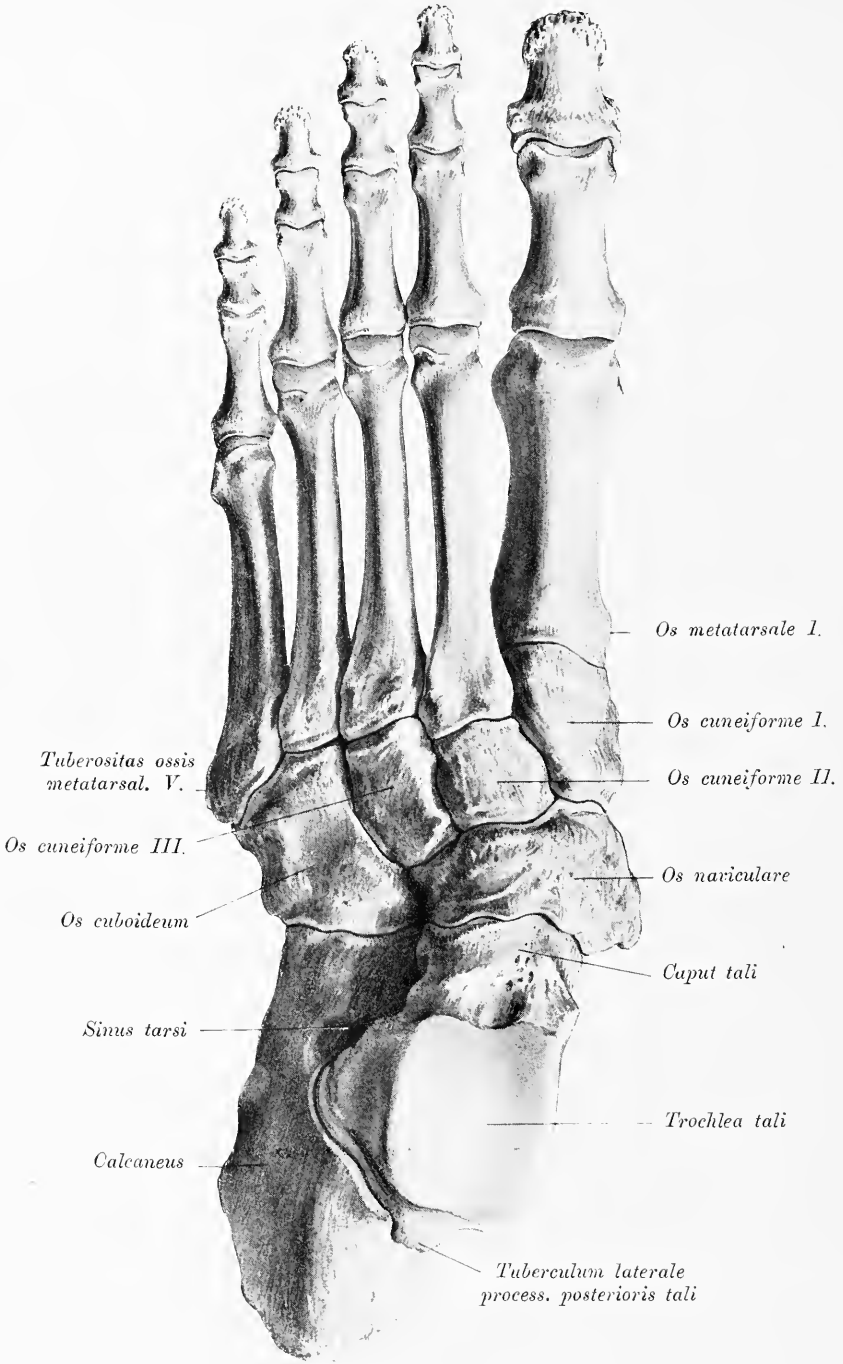

Fig. 181. Skelet des linken Fusses, dorsale Ansicht.

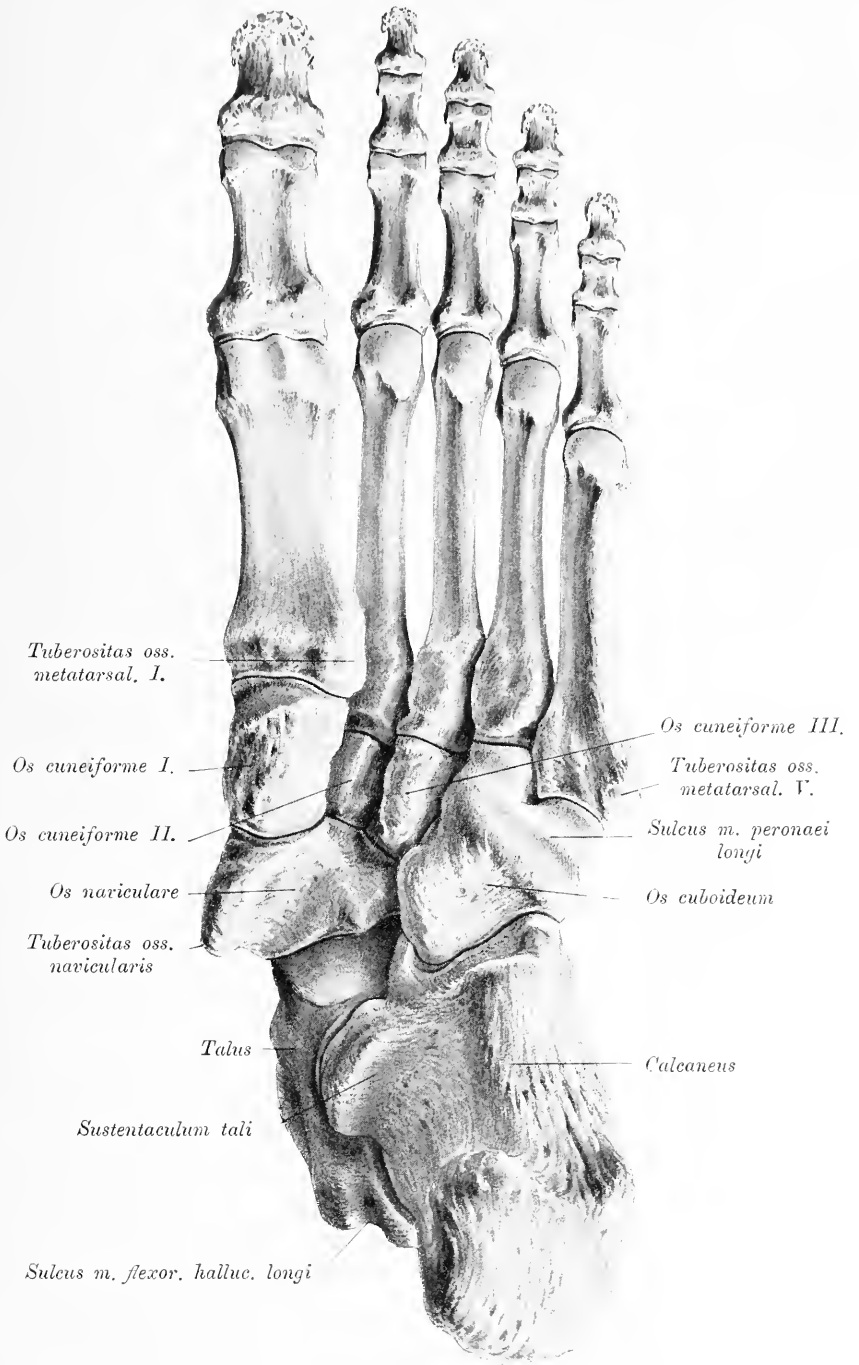

Fig. 182. Skelet des linken Fusses, plantare Ansicht.

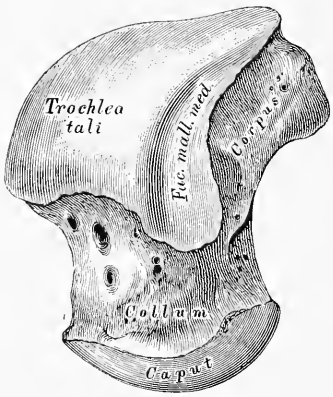

Fig. 183. Das rechte Sprungbein, *Talus*, von vorne und innen.

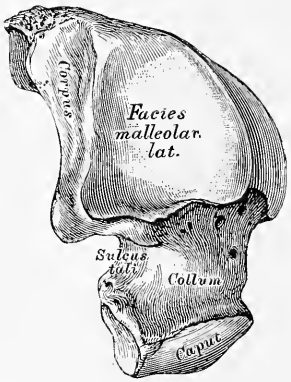

Fig. 184. Das rechte Sprungbein, *Talus*, von aussen.

Am Sprungbeine, *Talus*, wird der Körper, der Hals und der Kopf unterschieden. Die obere Fläche des Körpers trägt die überknorpelte Rolle zur Gelenkverbindung mit dem Schienbeine; die innere kleine überknorpelte Fläche ist sichelförmig und dient zur Gelenkverbindung mit dem *Malleolus medialis*, während die grössere äussere dreieckige Seitenfläche in Gelenkverbindung mit dem *Malleolus lateralis* steht. Die untere concave Gelenkfläche des Körpers articuliert mit dem Fersenbeine.

Die vordere Fläche des Körpers geht in den Hals über und dieser in den Kopf; ersterer ist an der unteren Fläche zur Verbindung mit dem *Sustentaculum* des Fersenbeines, letzterer zur Verbindung mit dem Kahnbeine überknorpelt. Von innen und hinten nach aussen und vorne verläuft eine Rinne, der *Sulcus tali*.

Das Sprungbein steht mit vier Knochen in Gelenkverbindung: mit dem Schienbeine, dem Wadenbeine, dem Fersenbeine und dem Kahnbeine.

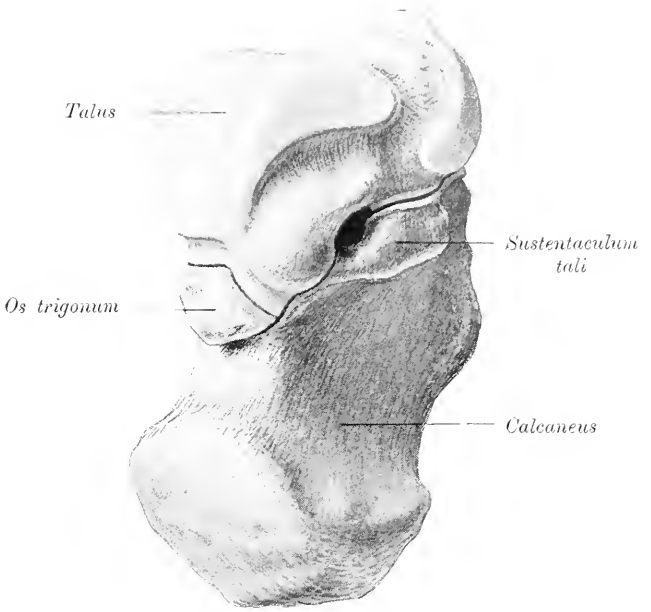

Fig. 185. *Talus* mit *Os trigonum.*

Das *Tuberculum laterale* des *Processus posterior tali* soll dem *Os lunatum* der Hand homolog sein. In vielen Fällen bleibt dieser Abschnitt, *Os trigonum,* selbstständig und ist durch straffes Bindegewebe mit dem *Talus* vereint.

Fig. 186. Das rechte Fersenbein, *Calcaneus,* von oben.

Das Fersenbein, unter dem Sprungbeine gelegen, verlängert sich nach hinten zur Hake, *Calx,* welche mit dem Fersenhöcker, *Tuber calcanei,* endet. An der oberen Fläche befindet sich eine laterale Gelenkfläche zur Verbindung mit dem Sprungbeinhöcker; vor derselben verläuft der *Sulcus calcanei,* welcher mit dem entsprechenden *Sulcus tali* den *Sinus tarsi* erzeugt. Die mediale Gelenkfläche am *Sustentaculum,* welche nicht selten zweigetheilt ist, dient zur Verbindung mit dem Sprungbeinkopf. Die vordere überknorpelte Gelenkfläche dient zur Verbindung mit dem *Os cuboideum.*

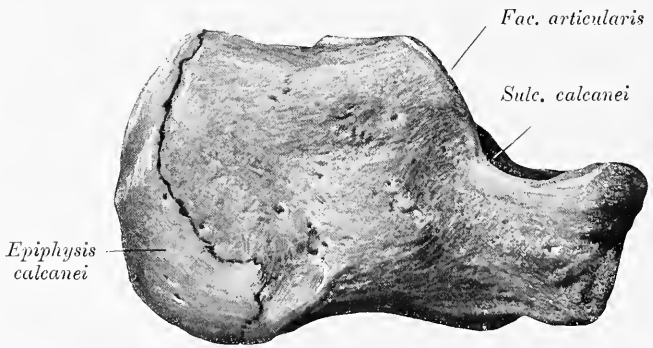

Fig. 187. Rechtes Fersenbein, *Calcaneus,* eines 17jährigen Individuums mit der Epiphyse.

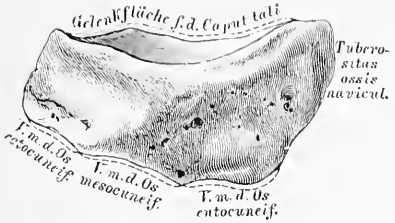

Fig. 188. Das rechte Kahnbein, *Os naviculare pedis*, von oben.



Fig. 189. Das rechte Kahnbein, *Os naviculare pedis*, von vorne.

Die hintere Fläche des Kahnbeines dient zur Verbindung mit dem Kopfe des Sprungbeines; die vordere Fläche ist in drei Facetten getheilt zur Verbindung mit den drei Keilbeinen: am inneren Rande ragt die *Tuberositas ossis navicularis* vor. Das Kahnbein articuliert mit vier Knochen: mit dem Sprungbeine und den drei Keilbeinen, bisweilen auch mit dem Würfelbeine.

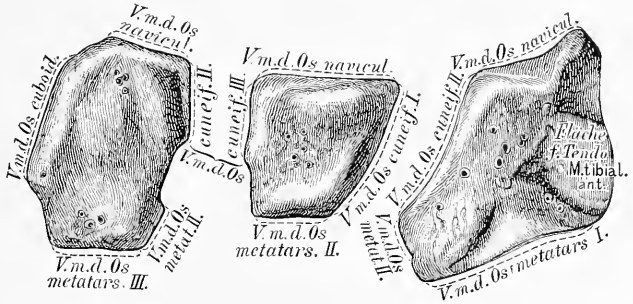

Fig. 190. Die drei Keilbeine, *Os cuneiforme primum, secundum et tertium* der rechten Seite, von oben.

Die drei Keilbeine, *Ossa cuneiformia*, sind vor dem Kahnbeine gelagert. Das grösste erste oder innere Keilbein, *Entocuneiforme*, wendet seine Schneide nach oben und nimmt von hinten nach vorne an Höhe zu; dasselbe ist mit vier Knochen gelenkig verbunden: mit dem Kahnbeine, dem mittleren Keilbeine, dem ersten und zweiten Mittelfussknochen.

Das kleinste zweite oder mittlere Keilbein, *Mesocuneiforme*, wendet seine Schneide gegen die Plantarfläche, die quadratische Fläche dorsalwärts; es articuliert mit vier Knochen: dem Kahnbeine, dem inneren und äusseren Keilbeine und dem zweiten Mittelfussknochen.

Das dritte oder äussere Keilbein, *Ectocuneiforme*, besitzt eine näherungsweise rechteckige Rückenfläche; es steckt zwischen fünf Knochen, mit welchen es gelenkig verbunden ist: dem Kahnbeine, mittleren Keilbeine, dem Würfelbeine, dem zweiten und dritten Mittelfussknochen.

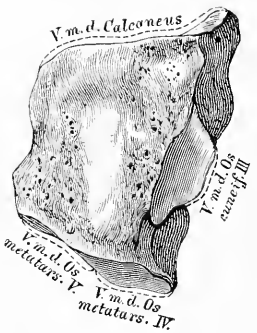

Fig. 191. Das rechte Würfelbein, *Os cuboideum*, von oben.

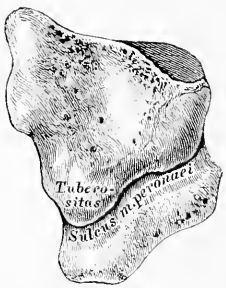

Fig. 192. Das rechte Würfelbein, *Os cuboideum*, von unten.

Das Würfelbein ist vor dem Fersenbein am äusseren Fussrande gelegen. An der unteren Fläche ragt ein stumpfer Höcker vor, *Tuberositas ossis cuboidei,* vor welchem eine etwas nach innen und vorne gerichtete Rinne verläuft; dieselbe dient zur Aufnahme der Sehne des *M. peronaeus longus.* An constanten Gelenkflächen weist das Würfelbein auf: eine hintere zur Verbindung mit dem Fersenbeine; eine innere für das dritte Keilbein; zwei vordere für die Basen des vierten und fünften Mittelfussknochens. Bisweilen kommt eine fünfte sehr kleine Gelenkfläche an der Innenseite des Knochens vor, zur Gelenkverbindung mit dem Kahnbeine.

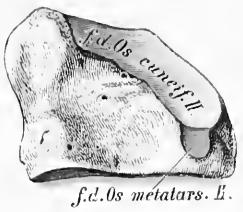

Fig. 193. Das erste rechte Keilbein, *Os cuneiforme primum*, von der Fibularseite.

Fig. 194. Das zweite rechte Keilbein, *Os cuneiforme secundum*, von der Tibialseite.

Fig. 195. Das zweite rechte Keilbein, *Os cuneiforme secundum*, von der Fibularseite.

Fig. 196. Das dritte rechte Keilbein, *Os cuneiforme tertium*, von der Tibialseite.

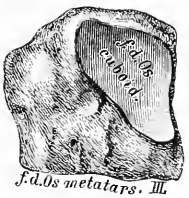

Fig. 197. Das dritte rechte Keilbein, *Os cuneiforme tertium*, von der Fibularseite.

Fibulare Gelenksfacetten: blau; tibiale Gelenksfacetten: roth; distale Gelenksfacetten: gelb.

Fig. 198. Der Mittelfussknochen der grossen Zehe,
Os metatarsale primum,
von der Plantarseite.

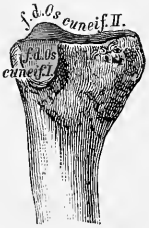

Fig. 199. Der zweite Mittelfussknochen,
Os metatarsale secundum,
von der Tibialseite.

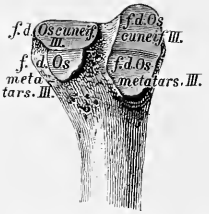

Fig. 200. Der zweite Mittelfussknochen,
Os metatarsale secundum,
von der Fibularseite.

Fig. 201. Der dritte Mittelfussknochen,
Os metatarsale tertium,
von der Tibialseite.

Fig. 202. Der dritte Mittelfussknochen,
Os metatarsale tertium,
von der Fibularseite.

Fig. 203. Der vierte Mittelfussknochen,
Os metatarsale quartum,
von der Tibialseite.

Fig. 204. Der vierte Mittelfussknochen,
Os metatarsale quartum,
von der Fibularseite.

Fig. 205. Der fünfte Mittelfussknochen,
Os metatarsale quintum,
von der Tibialseite.

Fig. 206. Der fünfte Mittelfussknochen,
Os metatarsale quintum,
von der Fibularseite.

Fig. 198—206. Mittelfussknochen, *Ossa metatarsalia.*

Sämmtliche Mittelfussknochen sind der rechten Seite entnommen.

Fibulare Gelenksfacetten: blau; tibiale Gelenksfacetten: roth; proximale Gelenksfacetten: gelb.



Fig. 207. *Os metatarsale* eines 17jährigen Individuums mit der *Epiphysis capituli.*

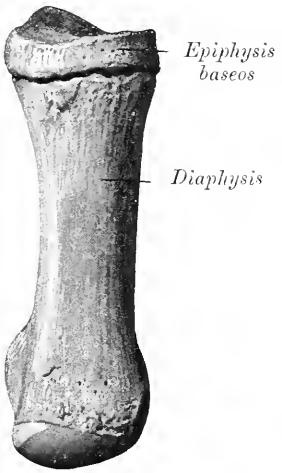

Fig. 208. *Os metatarsale I.* eines 17jährigen Individuums mit der *Epiphysis baseos.*

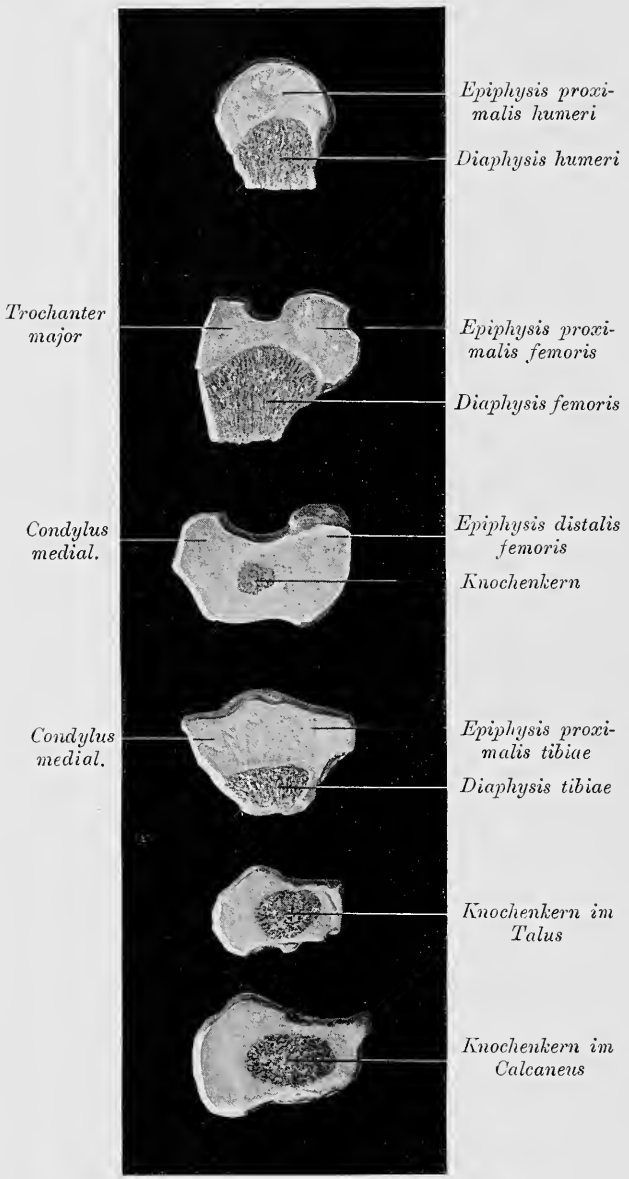

Fig. 209. Knochenkerne eines reifen Neugeborenen.

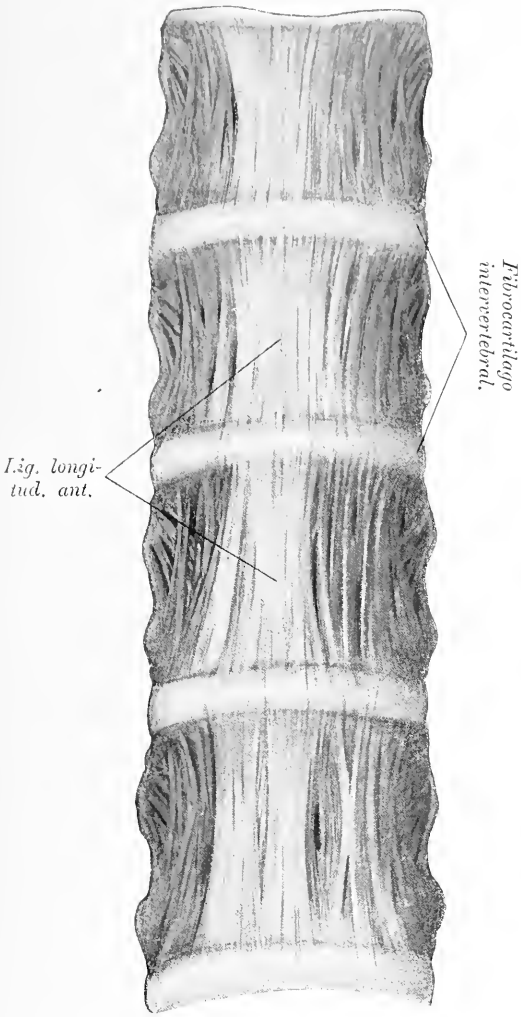

Fig. 210. Das vordere lange Wirbelsäulenband, *Ligamentum long. anterius.*

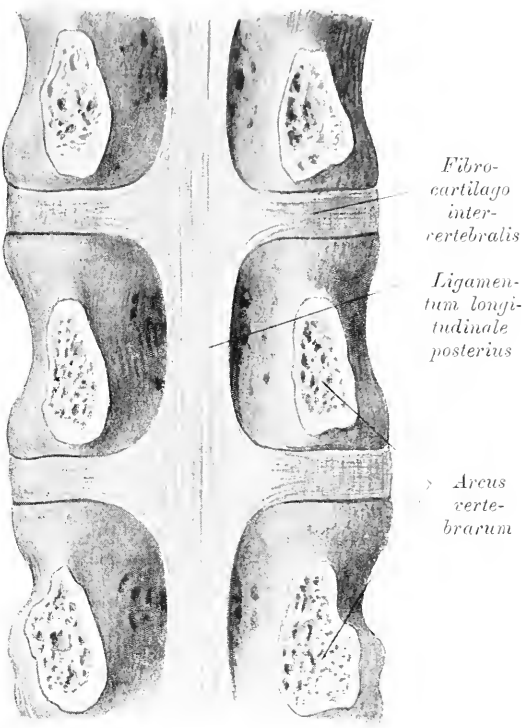

Fig. 211. Das hintere lange Wirbelsäulenband, *Ligamentum long. posterius.*

Das *Lig. longitudinale anterius* entspringt vom Atlas, verläuft anfangs schmal, später breiter werdend an der vorderen Fläche der Wirbelsäule und verliert sich im Periost des Kreuzbeins. Das schwächere *Lig. longitudinale posterius* verläuft an der hinteren Fläche der Wirbelkörper, also im *Canalis vertebralis* vom Epistropheus an bis zum Kreuzbein; dasselbe verbreitert sich etwas an jeder Zwischenwirbelscheibe.

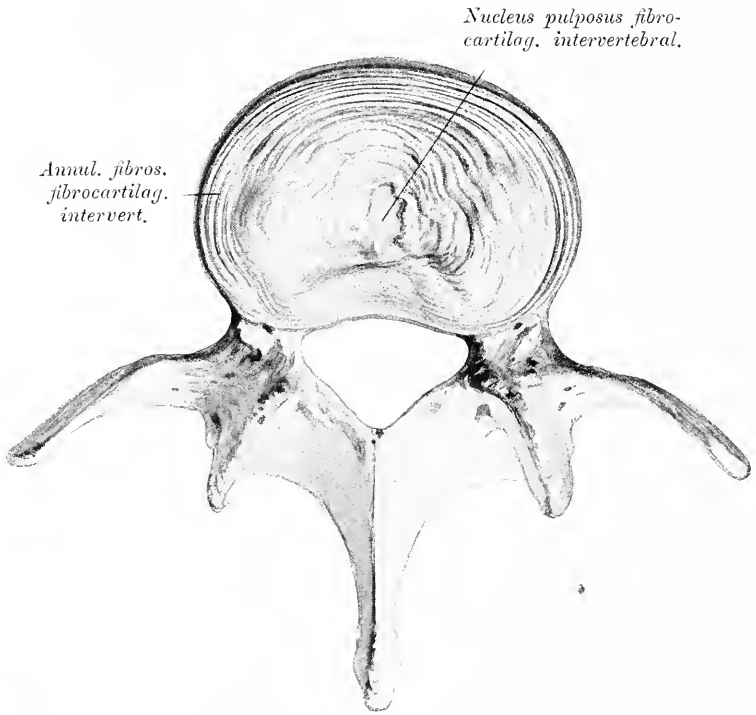

Fig. 212. Bandscheibe, *Fibrocartilago intervertebralis.*

Jede Zwischenwirbelscheibe besteht aus einem breiten Faserringe, *Annulus fibrosus,* welcher einen weicheren, am Durchschnitt etwas hervorquellenden Kern, *Nucleus pulposus,* einschliesst. Mit dem Faserringe ist das *Lig. longitudinale anterius* und *posterius* verwachsen.

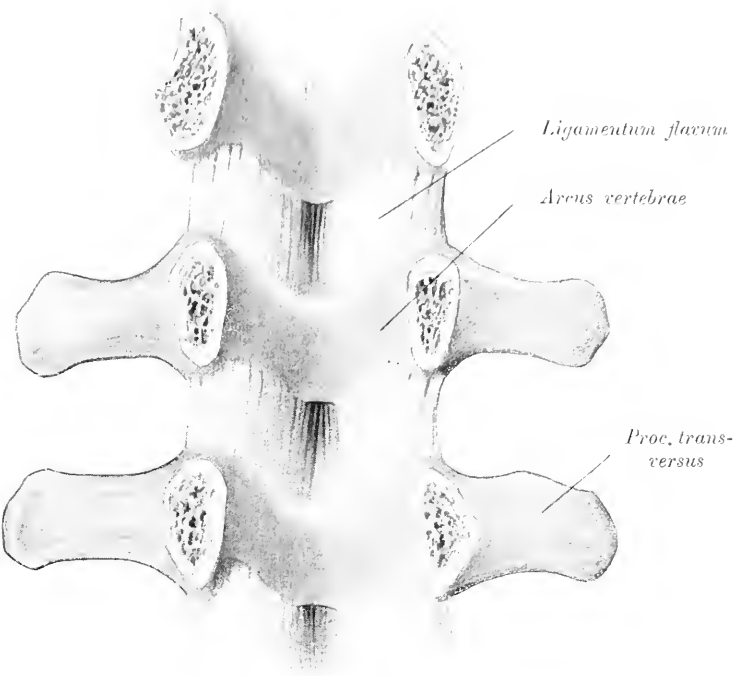

Fig. 213. Die Zwischenbogenbänder. *Ligamenta flava.*

Die gelben Bänder bestehen aus elastischen Fasern und sind zwischen je zwei Wirbelbogen ausgespannt, so dass sie vom unteren Rande des oberen Bogens zur hinteren Fläche des unteren Bogens ziehen.

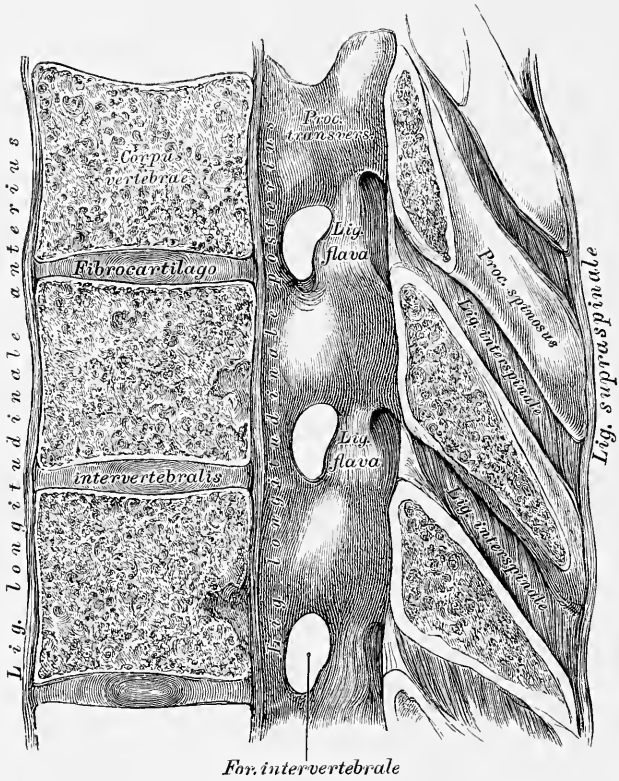

Fig. 214. Die Zwischendornbänder, *Ligamenta interspinalia.*

Die *Ligamenta interspinalia* liegen zwischen je zwei Dornfortsätzen; ihr hinterer, verdickter Rand bildet die Spitzenbänder, *Ligamenta supraspinalia.* Die Spitzenbänder verlaufen vom siebenten Halswirbel bis herunter zur *Crista sacralis media;* vom siebenten Halswirbel bis zur *Protuberantia occipitalis externa* bilden sie das starke Nackenband, *Ligamentum nuchae.*

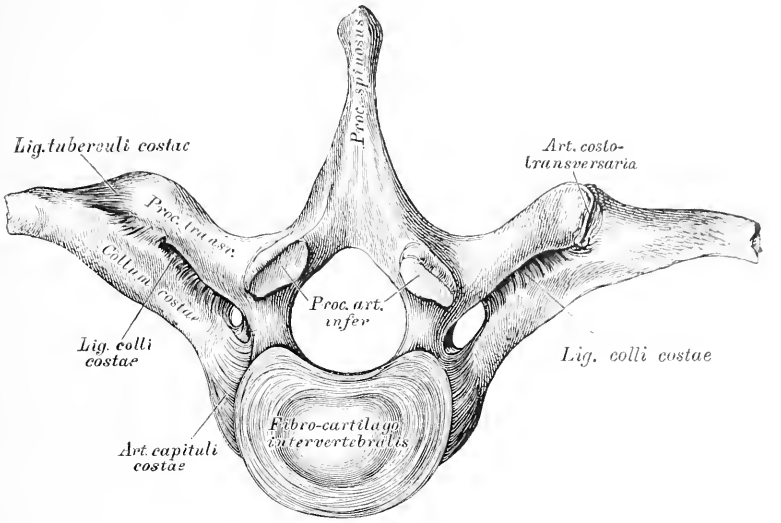

Fig. 215. Gelenke zwischen den hinteren Rippenenden und den Wirbeln. *Articulationes capituli costae et costotransversariae*, von unten.

Zwischen den Rippenhöckern und den Wirbelquerfortsätzen befinden sich die *Articulationes costotransversariae;* sie fehlen an der elften und zwölften Rippe. Diese Gelenke werden von dünnen Kapseln umschlossen und verstärkt durch folgende Hilfsbänder: durch das von der Umgebung des *Tuberculum costae* zur Spitze des *Processus transversus* des Wirbels ziehende starke *Ligamentum tuberculi costae.*

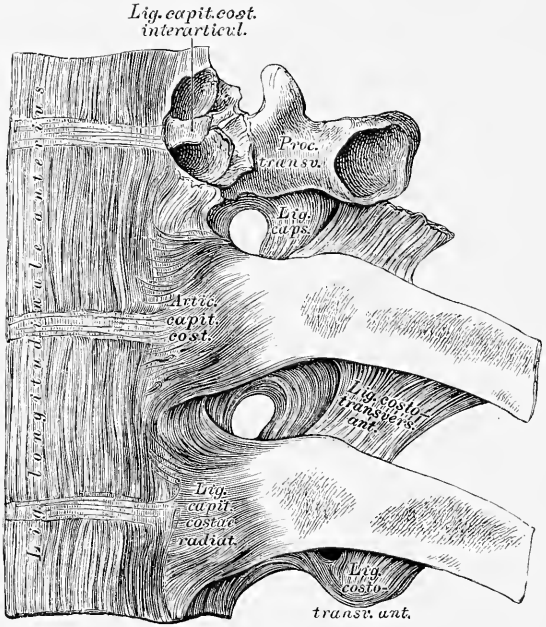

Fig. 216. Gelenke zwischen den hinteren Rippenenden und den Wirbeln. *Articulationes capituli costae et costotransversariae,*

von vorne.

Zwischen den Rippenköpfchen und den Gelenkgrübchen der Wirbelkörper befinden sich Gelenke, *Articulationes capituli costae,* umschlossen von einer Kapsel und bedeckt durch das vordere Hilfsband, *Ligamentum capituli costae radiatum.* Wenn das Gelenkköpfchen der Rippe (zweite bis zehnte Rippe) zwei Gelenkflächen besitzt, dann wird die Gelenkhöhle durch das *Ligamentum interarticulare* (Fortsetzung der Zwischenwirbelscheibe zur *Crista capituli)* in zwei Theile getheilt. Die Gelenkhöhle der elften und zwölften Rippe ist immer einfach, die der ersten Rippe gewöhnlich einfach.

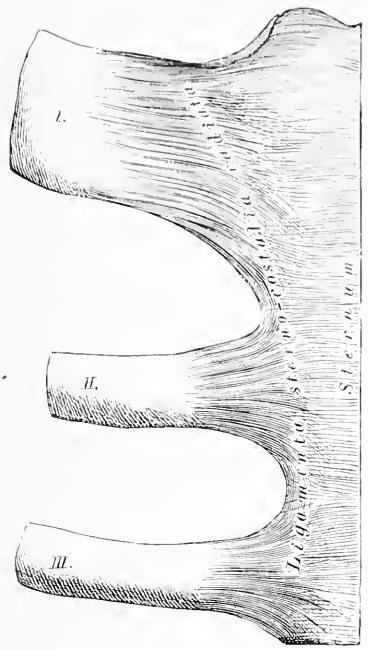

Fig. 217.

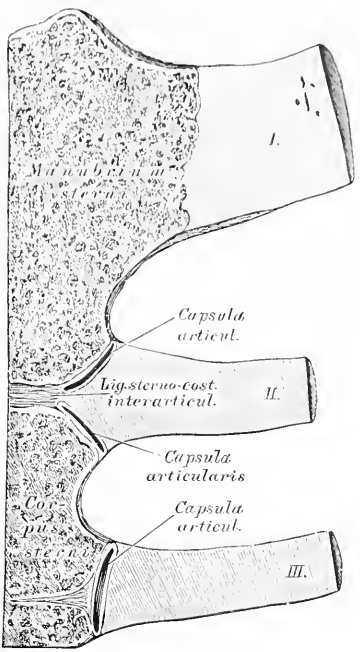

Fig. 218.

Fig. 217 u. 218. Gelenke zwischen den vorderen Rippenenden und dem Brustbeine. *Articulationes costosternales,*

von vorne (Fig. 217), im Durchschnitte (Fig. 218).

Die Gelenke zwischen den vorderen Rippenenden und dem Brustbeine kommen an der zweiten bis siebenten Rippe vor; der Knorpel der ersten Rippe geht ohne Gelenk in das *Manubrium sterni* über (Gelenk hier sehr selten). Jedes dieser Gelenke besteht aus einer *Capsula articularis,* welche an der Vorderseite durch fibröse Bänder bedeckt wird, *Ligamenta sternocostalia radiata.*

Die Gelenkhöhle zwischen dem Knorpel der zweiten Rippe und dem Sternum ist gewöhnlich durch eine Fortsetzung des zwischen *Manubrium* und *Corpus sterni* befindlichen Knorpels zweigetheilt. Die Höhlen der übrigen Costosternalgelenke sind häufig einfach.

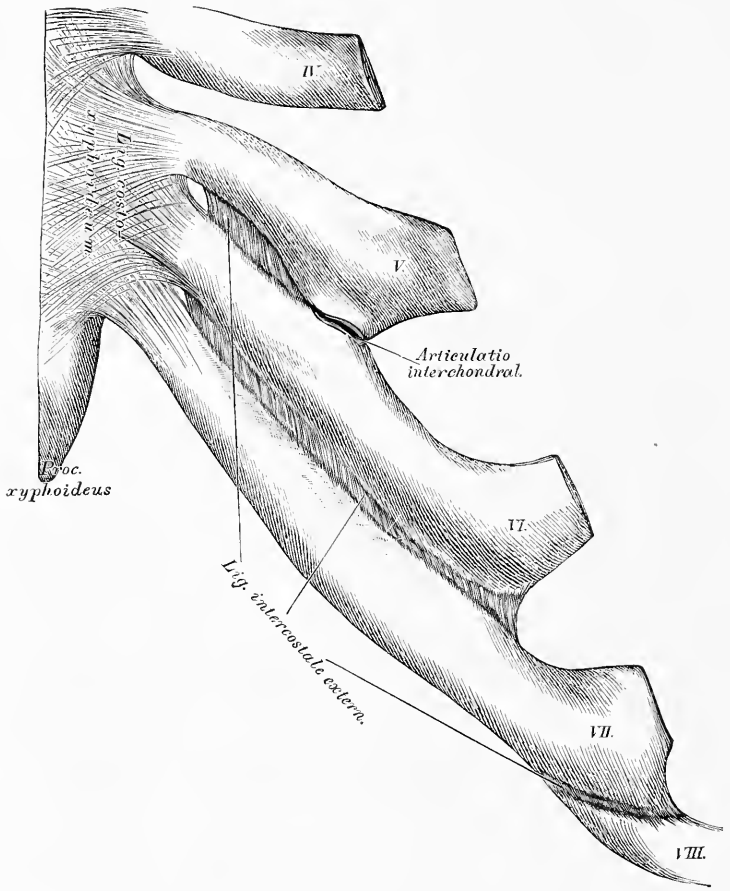

Fig. 219. Gelenke zwischen den vorderen Rippenenden und dem Brustbeine, *Articulationes costosternales*,

von vorne.

Zwischen den Knorpeln der fünften bis siebenten Rippe und dem Schwertfortsatz des Brustbeines ist das *Ligamentum costoxiphoideum* ausgespannt. Gelenkhöhlen mit Synovialkapseln finden sich bisweilen auch an jenen Stellen vor, wo ein Rippenknorpel an den anderen anstösst, *Articulationes interchondrales*.

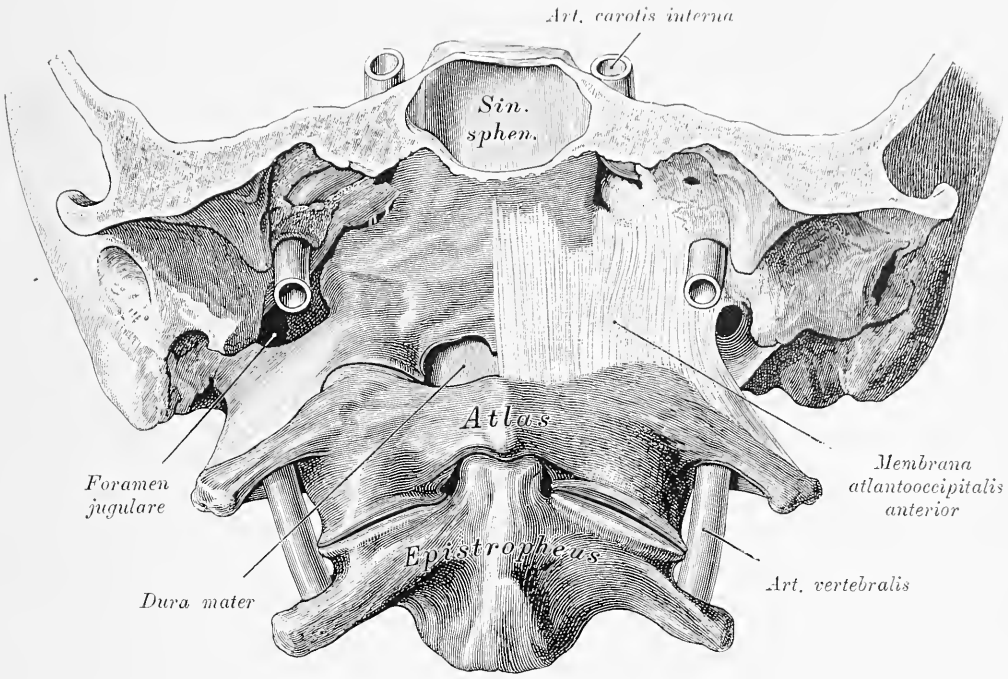

Fig. 220. *Membrana atlantooccipitalis anterior.*

Der Raum zwischen dem vorderen Halbringe des Atlas und dem vorderen Umfange des *Foramen magnum* des Hinterhauptbeines wird durch die *Membrana atlantooccipitalis anterior* ausgefüllt.

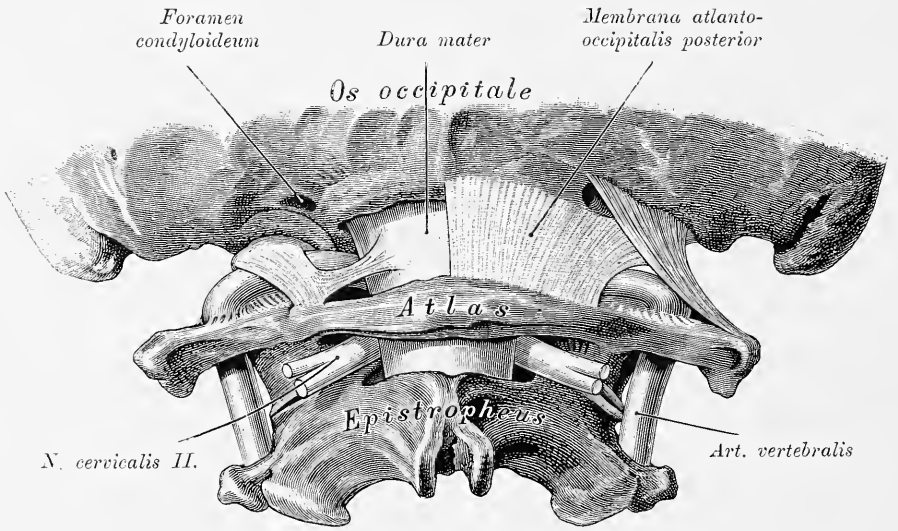

Fig. 221. *Membrana atlantooccipitalis posterior.*

Der Raum zwischen dem hinteren Halbringe des Atlas und dem hinteren Umfange des *Foramen occipitale magnum* wird durch die *Membrana atlantooccipitalis posterior* verschlossen; dieselbe ist schwächer als das vordere Verstopfungsband und wird an seinem äusseren Rande beiderseits durch die *Arteria vertebralis,* welche im Bogen vom *Foramen transversarium* des Atlas zum *Foramen occipitale magnum* hinaufzieht, perforiert.

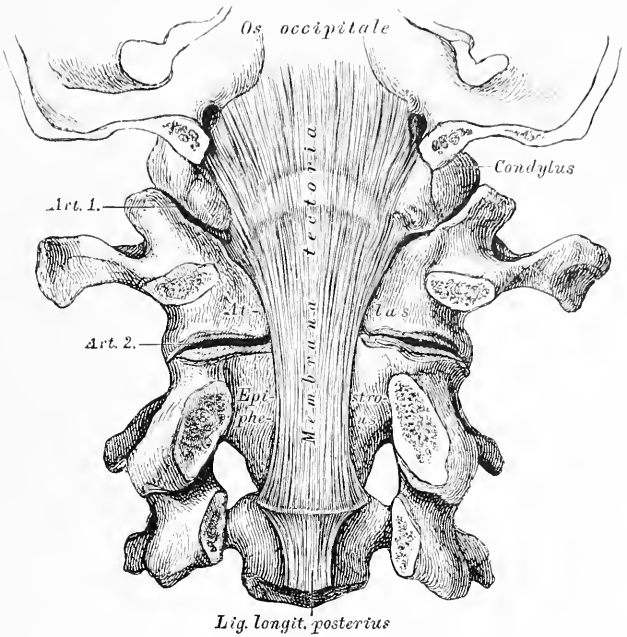

Fig. 222. Bänder zwischen Epistropheus, Atlas und Hinterhauptknochen.

Der Bandapparat zwischen Epistropheus, Atlas und Hinterhaupt wird im Rückenmarkscanale von einer fibrösen Membran gedeckt, die oberhalb des vorderen Randes des *Foramen occipitale magnum* entspringt und am unteren Rande des Körpers des Epistropheus endet, unmittelbar am Beginne des *Ligamentum longitudinale posterius*. Man nennt dieses Band *Membrana tectoria*.

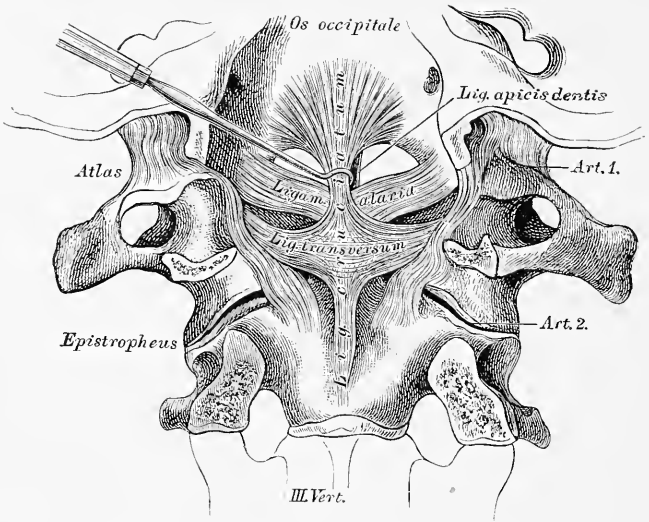

Fig. 223. Die Bänder zwischen Epistropheus, Atlas und Hinterhauptknochen. vom Wirbelcanale aus gesehen.

Das starke Querband, *Ligamentum transversum atlantis,* drückt den Zahnfortsatz des Epistropheus an die Gelenkfläche des vorderen Halbringes des Atlas. Vom oberen Rande dieses Bandes geht ein Bandschenkel zum vorderen Rande des *Foramen occipitale magnum* und ein ähnlicher Schenkel von dessen unterem Rande zum Körper des Epistropheus; die senkrechten Schenkel bilden mit dem *Lig. transversum* das Kreuzband, *Ligamentum cruciatum.* Der Zahn selbst wird an den vorderen Umfang des *Foramen occipitale magnum* durch zwei Seitenbänder, *Ligamenta alaria,* fixiert. Am Bilde sind auch die Gelenkkapseln der Hinterhaupt-Atlasgelenke dargestellt. Keine mechanische Bedeutung hat das *Lig. apicis dentis,* welches im jugendlichen Zustande Reste der *Chorda dorsalis* enthält. Der obere senkrechte Schenkel des Kreuzbandes ist etwas bei Seite gezogen, um das *Lig. apicis* zur Anschauung zu bringen.

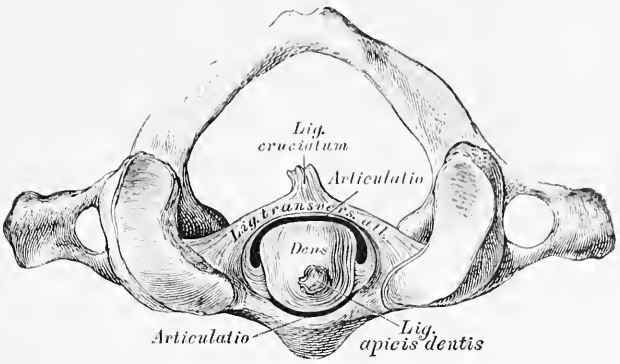

Fig. 224. Die Bänder zwischen Atlas und Epistropheus, von oben.

Durch das um den Zahn des Epistropheus im Bogen gespannte *Lig. transversum atlantis* wird die Öffnung des Atlas in einen vorderen kleineren und hinteren grösseren Raum getheilt; ersterer ist für den Zahn des Epistropheus bestimmt, letzterer für das Rückenmark. Zwischen der Vorderfläche des Zahnes und der Gelenkfläche des vorderen Halbringes des Atlas, ebenso zwischen der Hinterfläche des Zahnes und dem darüber gespannten *Lig. transversum* sind Synovialkapseln.

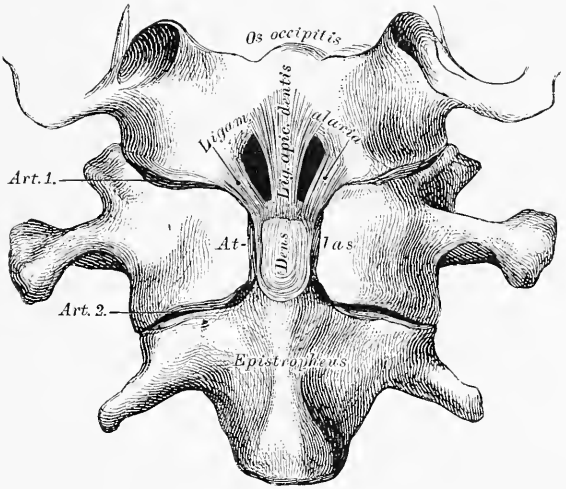

Fig. 225. Das *Ligamentum apicis dentis* und die *Ligamenta alaria*, nach Abtragung des vorderen Halbringes des Atlas.

Das *Lig. apicis dentis* zieht von der Spitze des Zahnes zum vorderen Rande des Hinterhauptloches; die *Ligamenta alaria* verlaufen von beiden Seiten der Zahnspitze zu den Seitenrändern des Hinterhauptloches und zur Innenfläche der *Processus condyloidei*.

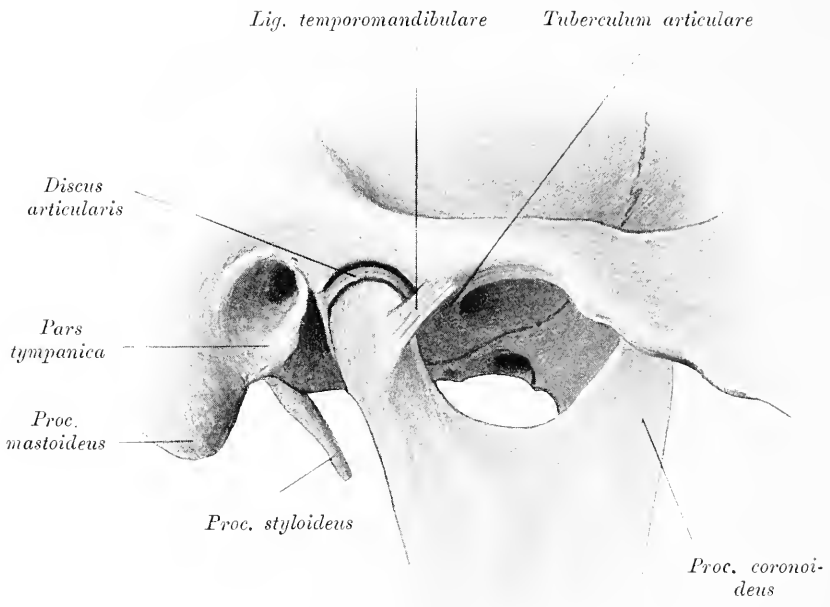

Fig. 226. Das Kiefergelenk, *Articulatio mandibularis*, der rechten Seite.

Die knöchernen Theile, welche das Kiefergelenk constituieren, sind: die *Facies articularis*, die *Fossa mandibularis*, das *Tuberculum articulare* des Schläfebeines und das *Capitulum* des Unterkiefers. Die Weichtheile des Gelenkes sind: die dünne und laxe Gelenkkapsel, das äussere Seitenband, *Lig. temporomandibulare* und der Zwischenknorpel, *Discus articularis*.

Das *Lig. temporomandibulare* ist ein kurzes, breites Band, welches vom *Processus zygomaticus* des Schläfebeines schief nach hinten und unten zum Halse des Gelenkfortsatzes des Unterkiefers geht; die Innenfläche dieses Bandes steht in Verbindung mit dem Zwischenknorpel und der Gelenkkapsel. Das innere Seitenband und das *Lig. stylomandibulare* haben mit dem Gelenksmechanismus nichts zu thun.

Fig. 227. Das linke Kiefergelenk. von innen.

Das *Ligamentum sphenomandibulare* ist ein langes schmales Band, nicht verbunden mit der Gelenkkapsel; dasselbe zieht von der *Spina angularis* des Keilbeines zur *Lingula* des Unterkiefercanales.

Das *Ligamentum stylomaxillare* geht vom Griffelfortsatze des Schläfebeines zum Winkel und hinteren Rand des Unterkieferastes.

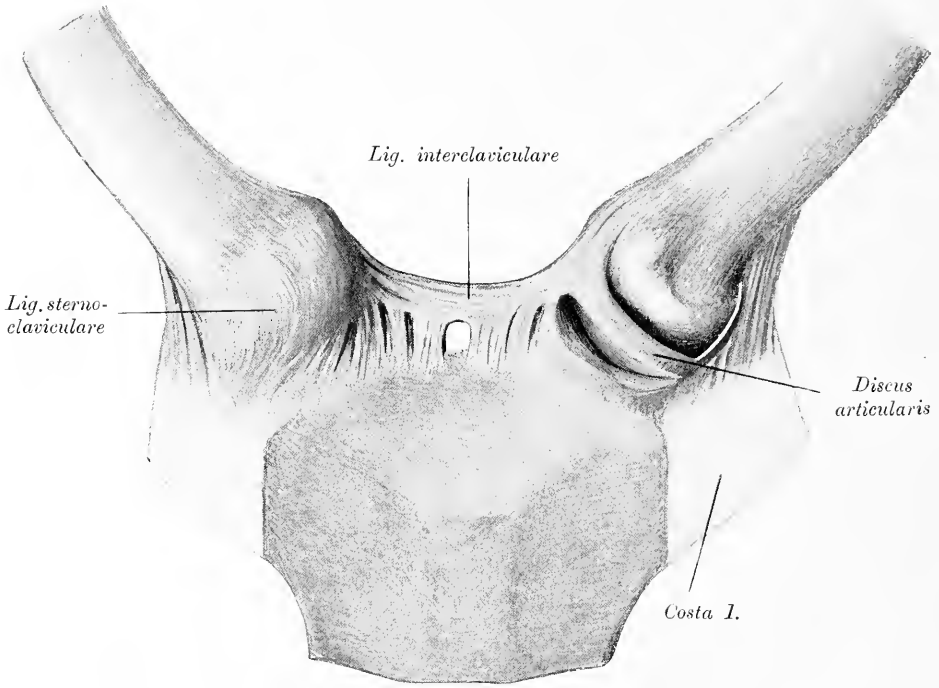

Fig. 228. Das Brustbein-Schlüsselbeingelenk, *Articulatio sterno-clavicularis.*

Die fibröse Kapsel dieses Gelenkes ist besonders an der vorderen Fläche stark; die Verstärkung wird *Lig. sternoclaviculare* genannt; die Gelenkhöhle ist durch einen Zwischenknorpel, *Discus articularis,* abgetheilt, dessen Peripherie mit der fibrösen Kapsel innig verbunden erscheint. Als Verstärkungsbänder dienen: das zwischen beiden Schlüsselbeinen ausgespannte *Ligamentum interclaviculare* und das vom ersten Rippenknorpel zur unteren rauhen Fläche der *Extremitas sternalis* des Schlüsselbeines ziehende *Ligamentum costoclaviculare.*

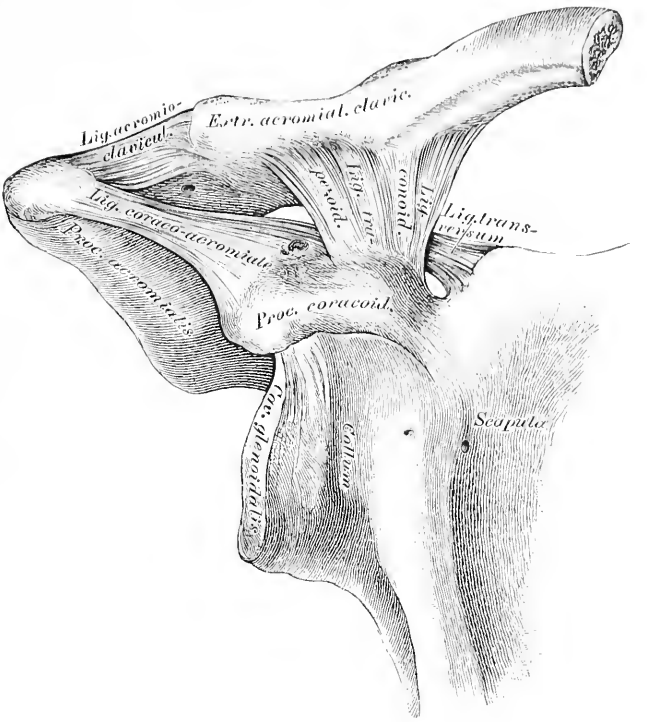

Fig. 229. Das rechte Schlüsselbein-Schulterblattgelenk, *Articulatio acromioclavicularis.*

Die fibröse Kapsel dieses Gelenkes wird durch das *Ligamentum acromioclaviculare* verstärkt; in der Gelenkhöhle findet sich ein Zwischenknorpel in verschiedenem Grade entwickelt vor.

Das Schlüsselbein wird an den *Proc. coracoideus* durch das kräftige *Ligamentum coracoclaviculare* befestigt, dessen dorsaler dreieckiger Theil *Ligamentum conoideum*, dessen ventraler viereckiger Theil *Ligamentum trapezoideum* heisst.

Zwischen dem *Acromion* und dem *Processus coracoideus* ist als fibröses Gewölbe das starke *Ligamentum coracoacromiale* ausgespannt. Die *Incisura scapulae* am oberen Rande des Schulterblattes wird durch das *Ligamentum transversum superius* in ein Loch (zum Durchtritte des *Nerv. suprascapularis*) umgewandelt.

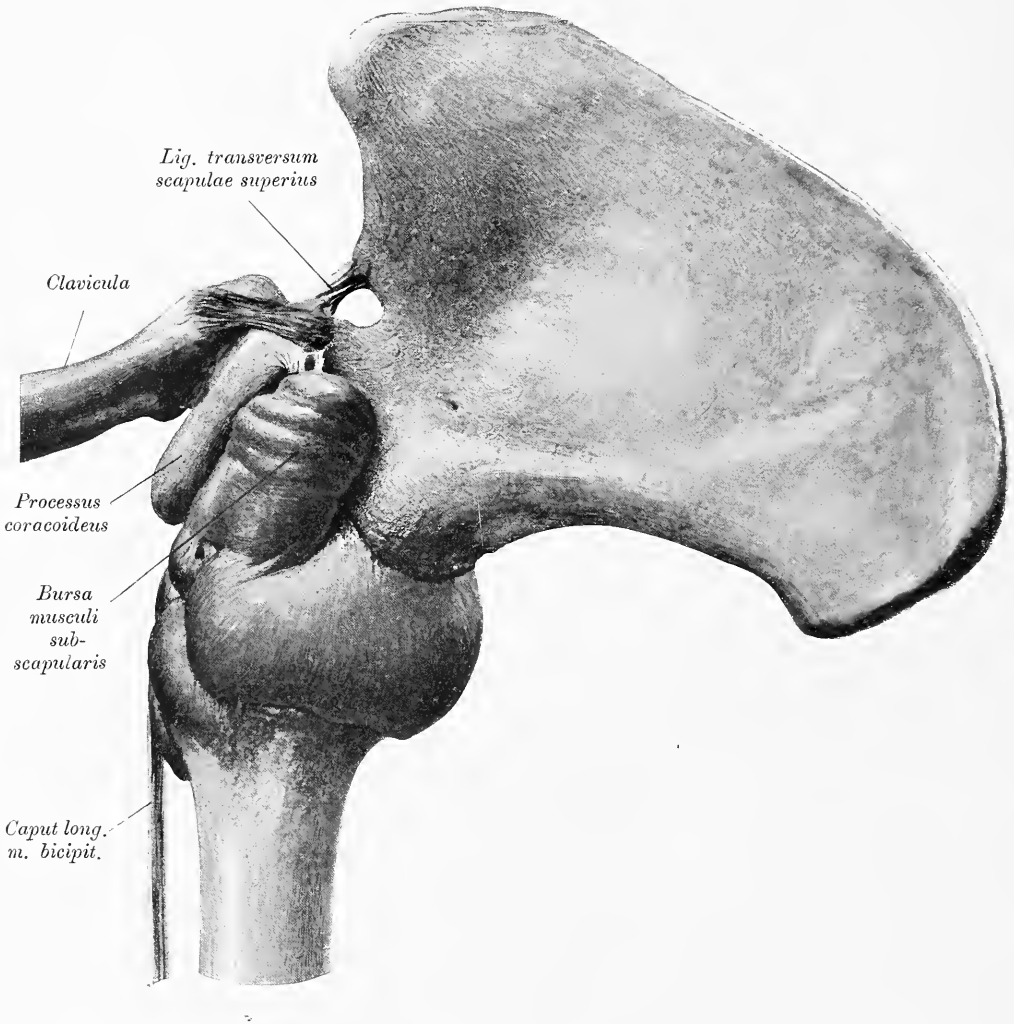

Fig. 230. Das rechte Schultergelenk, von innen.

Der Gelenkraum ist injiciert. Man sieht die stark ausgedehnte *Bursa musculi subscapularis,* sowie an der Sehne des *Biceps* die *Vagina mucosa intertubercularis.* Das Gelenk befindet sich infolge der Injection in der Mittellage.

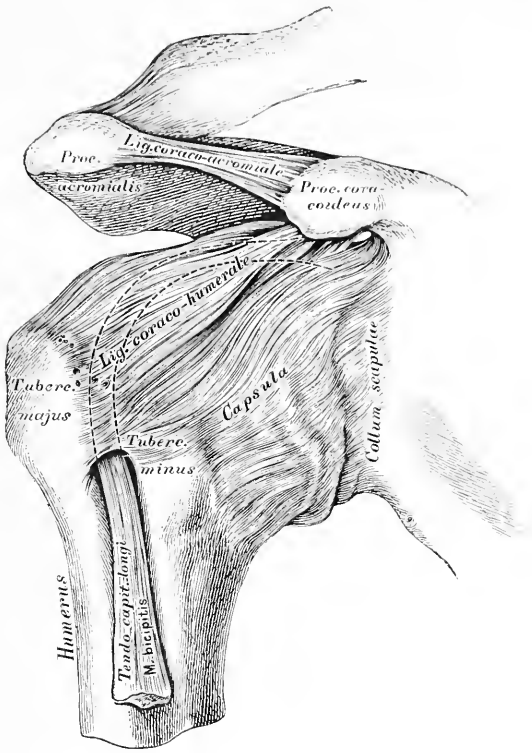

Fig. 231. Das rechte Schultergelenk. *Articulatio humeri.*

Das Schultergelenk ist von einer fibrösen Kapsel eingehüllt, deren Verstärkungsband als *Ligamentum coracohumerale* bezeichnet wird. Das Gelenk ist allseitig frei, nur am oberen Umfange wird es durch das brückenförmig zwischen *Acromion* und *Proc. coracoideus* ausgespannte *Lig. coracoacromiale* überwölbt. Die fibröse Kapsel, welche vom Umfange der *Cavitas glenoidalis* des Schulterblattes bis zum anatomischen Halse des Oberarmbeines reicht, übersetzt den *Sulcus intertubercularis* zwischen beiden Oberarmbeinhöckern, wodurch die Furche in einen Canal umgewandelt wird.

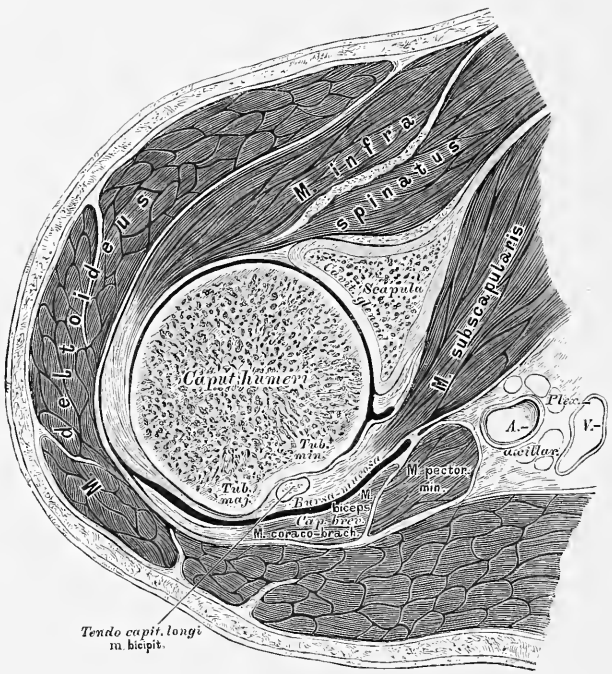

Fig. 232. Horizontalschnitt durch die rechte Schulter in der Höhe des *Tuberculum majus*.

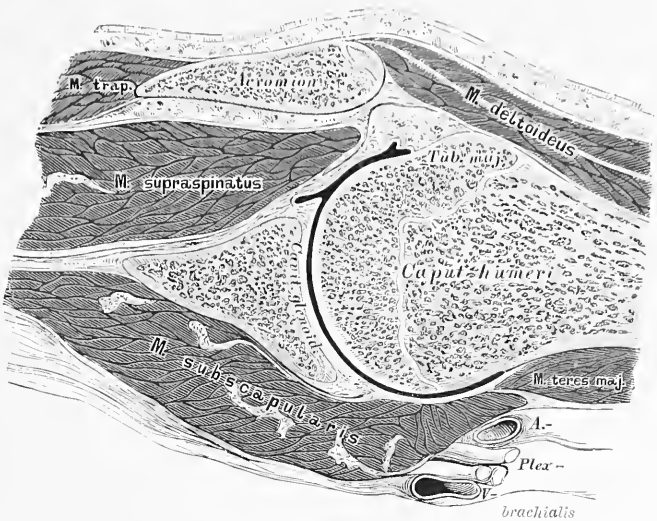

Fig. 233. Frontaler Schnitt durch die Schulter
bei horizontal gestelltem Arme.

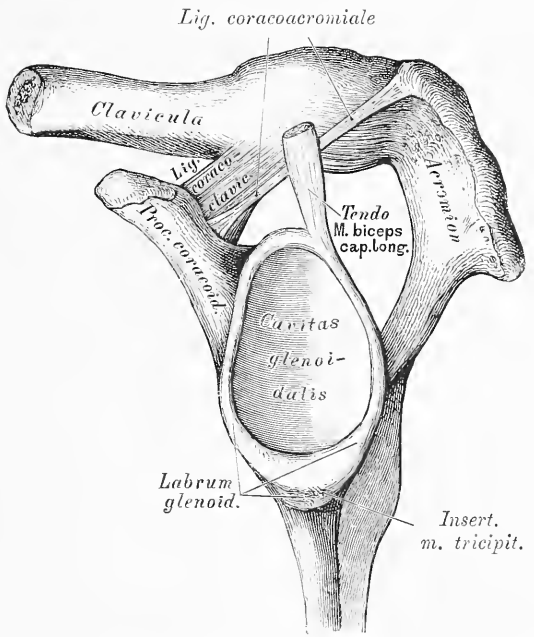

Fig. 234. Die Gelenkfläche des linken Schulterblattes.

Die überknorpelte Gelenkfläche wird durch Ansatz eines fibrocartilaginösen Ringes, *Labrum glenoidale*, vergrössert. Die Ursprünge des *M. biceps (Caput longum)* und des *M. triceps (Caput longum)* sind sichtbar.

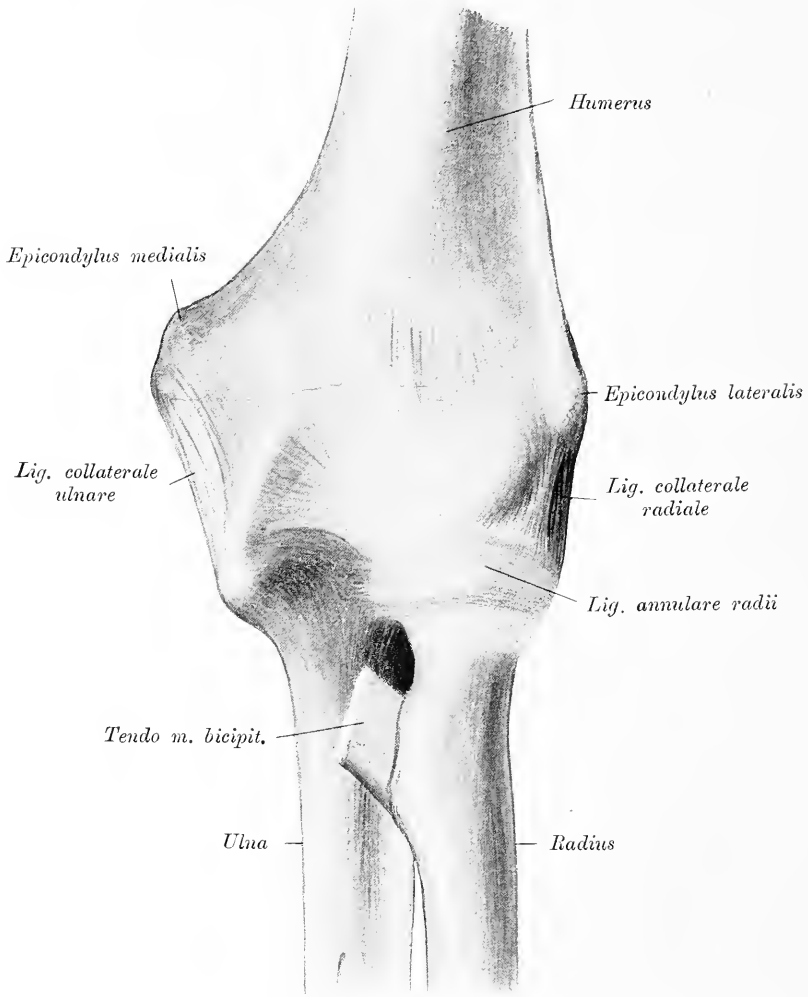

Fig. 235. Das linke Ellbogengelenk, *Articulatio cubiti*,

von vorne mit geschlossener Kapsel.

Das Ellbogengelenk wird durch drei Knochen constituiert: das Oberarmbein, die Ulna und den Radius; dasselbe besteht auch aus drei Theilen, und diese sind:

1. Die *Articulatio humeroulnaris*, gebildet einerseits von der Rolle des Oberarmbeines, andererseits von der *Incisura semilunaris* der Ulna (Beugung—Streckung);

2. die *Articulatio humeroradialis*, gebildet einerseits vom *Capitulum* des Oberarmbeines, andererseits von der napfförmigen Gelenkfläche des *Capitulum radii* (Beugung—Streckung, Drehung);

3. die *Articulatio radioulnaris superior*, gebildet einerseits von der überknorpelten *Circumferentia articularis radii*, andererseits von der *Incisura radialis* der Ulna (Pronation—Supination).

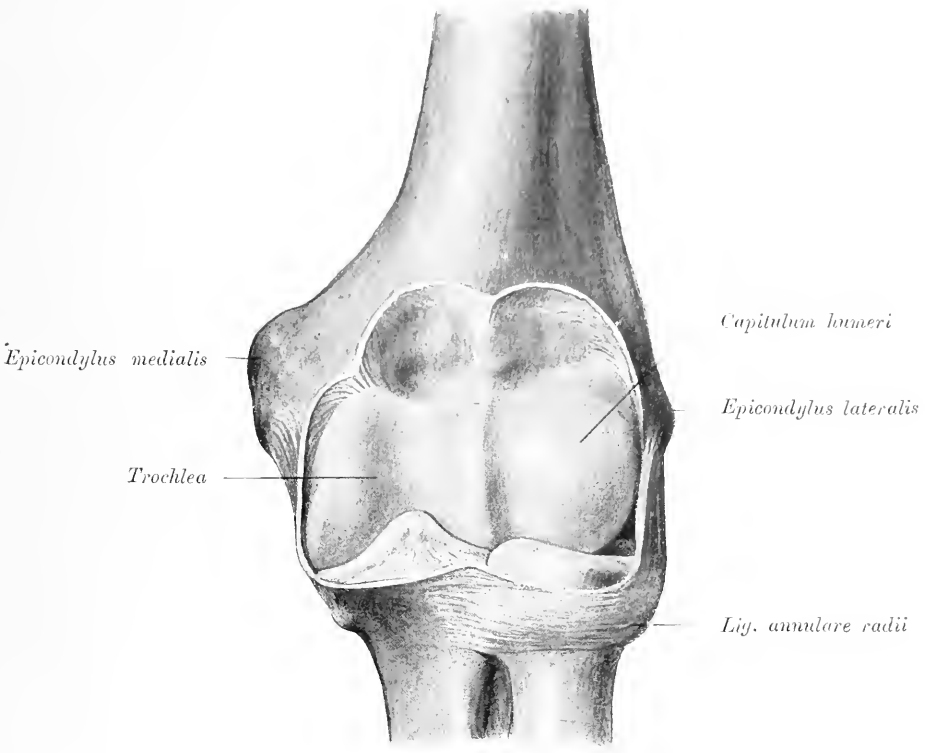

Fig. 236. Linkes Ellbogengelenk, *Articulatio cubiti*,

von vorne geöffnet.

Die drei das Ellbogengelenk zusammensetzenden Gelenkkörper besitzen eine gemeinsame fibröse Kapsel, welche oberhalb der Rolle und des *Capitulum humeri* inseriert und bis an den Rand der *Incisura semilunaris* der Ulna herabreicht; an dem Radius ist dieselbe nicht direct befestigt, sondern geht in das Ringband, *Ligamentum annulare,* über, welches das Radiusköpfchen umgreift und am vorderen und hinteren Ende der *Incisura radialis* der Ulna haftet. Auch von den zwei Seitenbändern, *Lig. collateralia,* ist nur das innere direct an der Ulna befestigt; das äussere geht in das *Ligamentum annulare radii* über.

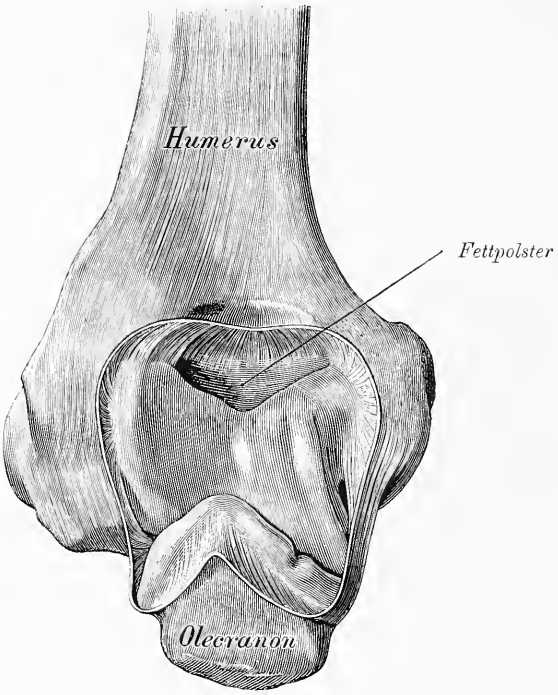

Fig. 237. Linkes Ellbogengelenk, *Articulatio cubiti,* von hinten geöffnet.

Der Vorderarm befindet sich in gebeugter Stellung. Man sieht die Rolle, das *Olecranon,* den Fettpolster oberhalb der Rolle und die Insertionslinie der Kapsel. Das *Capitulum* mit dem Radius liegen ventral.

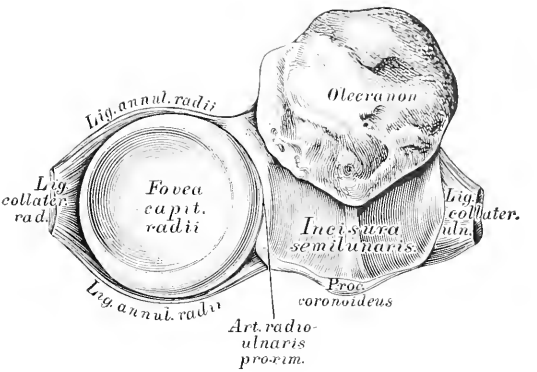

Fig. 238. Das *Ligamentum annulare,* von oben.

Der Halbmondausschnitt, *Incisura semilunaris,* umfasst die Rolle des Oberarmbeines; der diesen Ausschnitt in zwei Hälften theilende First entspricht der Furche der Rolle. Der Gelenknapf des Radiusköpfchens, *Fovea capituli radii,* gleitet auf dem *Capitulum* des Oberarmbeines, sowohl bei Beugung und Streckung, wie bei Pronation und Supination.

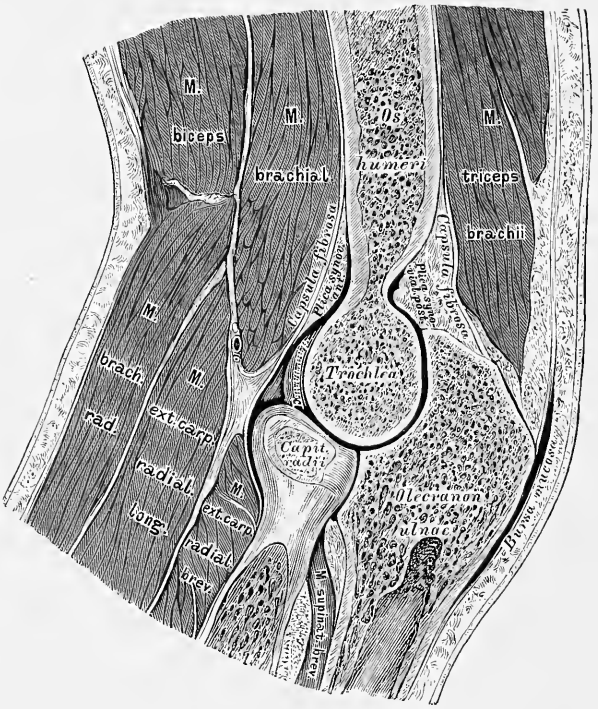

Fig. 239. Sagittalschnitt durch das Ellbogengelenk.

Die *Plicae synoviales,* deren Substrat von Fettpolstern gebildet wird, füllen die *Fossa olecrani* und *F. coronoidea* aus; vgl. auch Fig. 237.

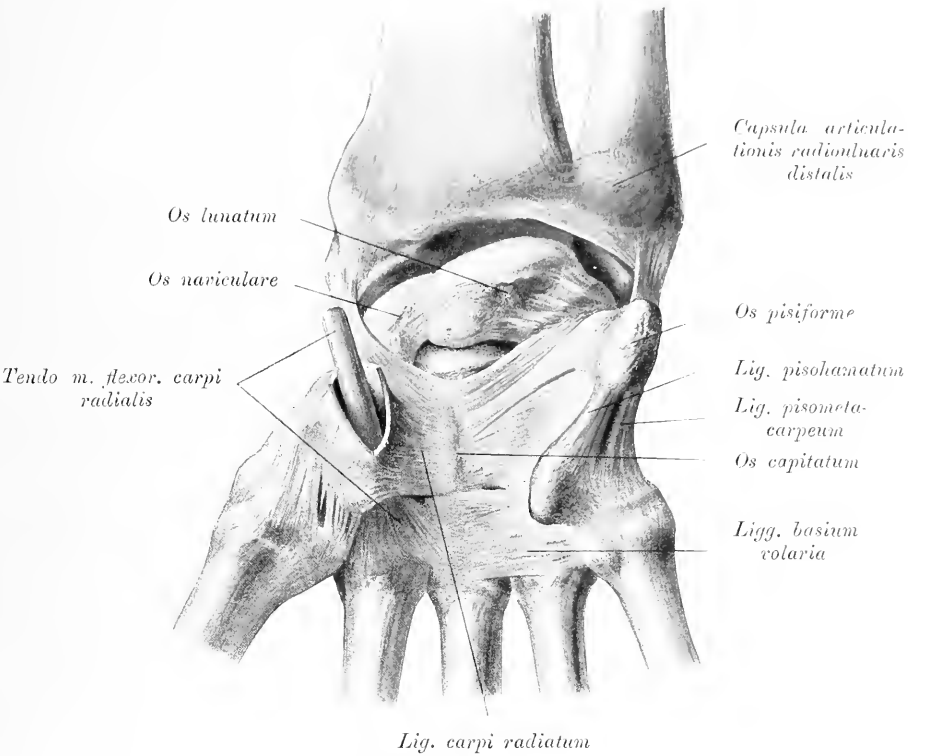

Fig. 240. Volare Bänder des Handgelenkes.

Das *Ligamentum radiocarpale volare* wurde entfernt und dadurch das Radiocarpalgelenk geöffnet. Präpariert sind die Bänder des Intercarpal- (das vom *Capitatum* ausstrahlende *Lig. radiatum*) und des Carpometacarpalgelenkes sowie die Sehnenscheide des *M. flexor carpi radialis*.

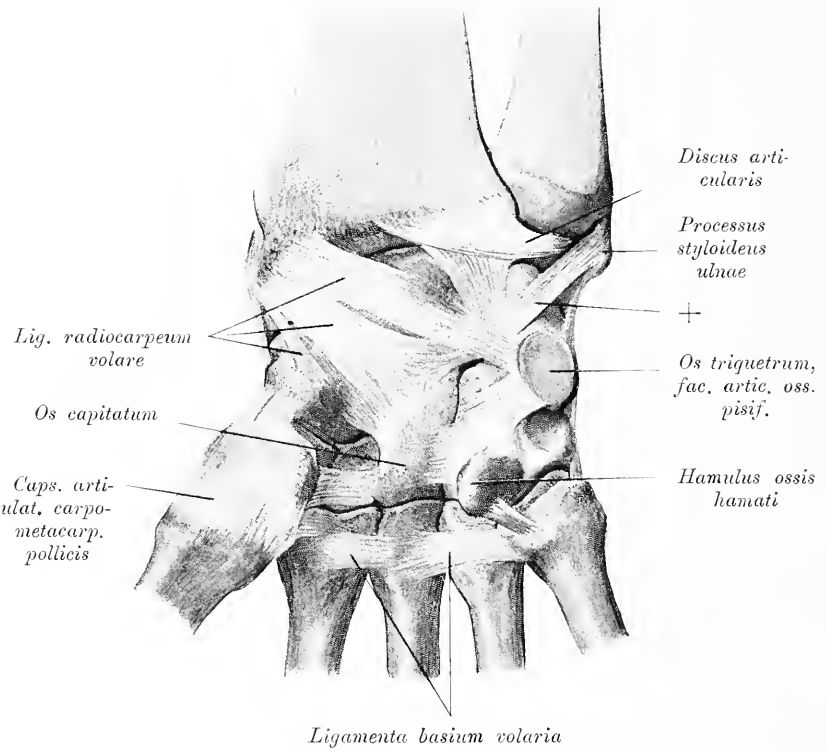

Fig. 241. Volare Bänder des Handgelenkes.

Dargestellt sind: das *Lig. radiocarpale volare,* die *Ligg. basium volaria,* sowie die nach Abtragung des *Lig. radiat.* zum Vorschein kommenden tiefen Bänder. Vom *Proc. styloideus* zieht ein starkes Bändchen (+) zum *Os triquetrum.*

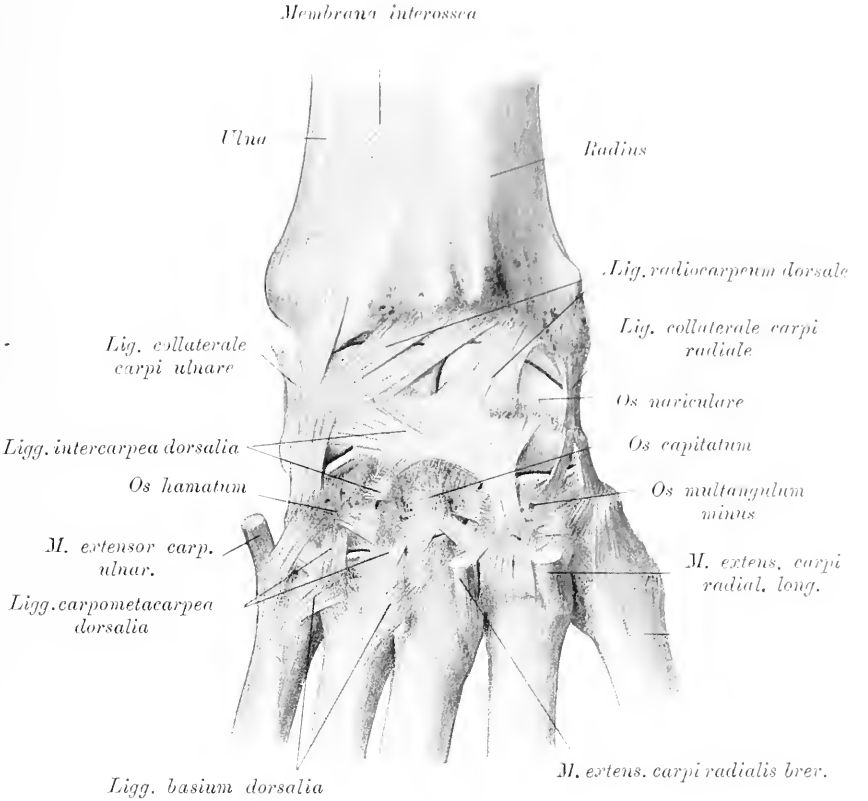

Fig. 242. Dorsale Bänder des Handgelenkes.

Die fibröse Kapsel der *Articulatio radiocarpalis* wird an der Dorsalseite durch das *Ligamentum radiocarpeum dorsale* verstärkt, welches vom Radius zur ersten Reihe der Carpalknochen zieht. Zwischen *Processus styloideus radii* und *Os naviculare* ist das *Ligamentum collaterale radiale* ausgespannt; zwischen *Processus styloideus ulnae* und *Os triquetrum* das *Ligamentum collaterale ulnare*. Die *Articulatio intercarpea* und die *Articulatio carpometacarpea* werden durch kurze straffe Bänder verstärkt.

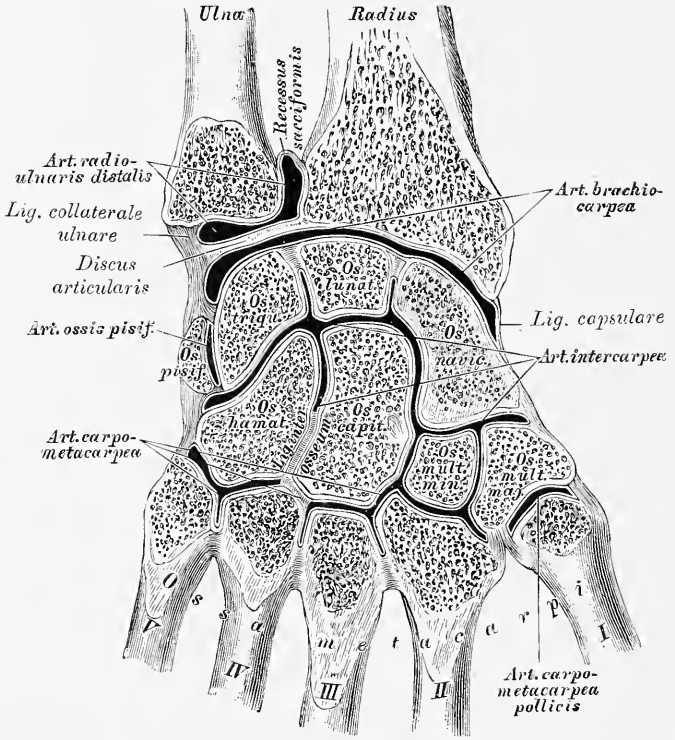

Fig. 243. Die rechten Handwurzel- und Mittelhandgelenke

am Horizontalschnitte.

An der Handwurzel kommen folgende Gelenke in Betracht:

1. Die *Articulatio radioulnaris distalis* zwischen *Capitulum ulnae, Incisura semilunaris radii* und oberer Fläche des *Discus articularis* (Pronation—Supination);

2. die *Articulatio radiocarpalis seu Articulatio carpi* zwischen der unteren Gelenkfläche des Radius, der unteren Fläche des *Discus articularis* einerseits und der gewölbten oberen Fläche der drei ersten Handwurzelknochen der oberen Reihe andererseits (in beiden Beugung — Streckung und Randbewegungen);

3. die *Articulatio intercarpea* zwischen der oberen und unteren Handwurzelreihe (Beugung, Streckung und Randbewegungen);

4. die *Articulatio ossis pisiformis,* isoliert;

5. die *Articulatio carpometacarpea* der vier letzten Mittelhandknochen mit der unteren Handwurzelreihe (straffe Gelenke);

6. die *Articulatio carpometacarpea pollicis,* isoliert (Sattelgelenk, Beugung — Streckung, Ab- und Adduction).

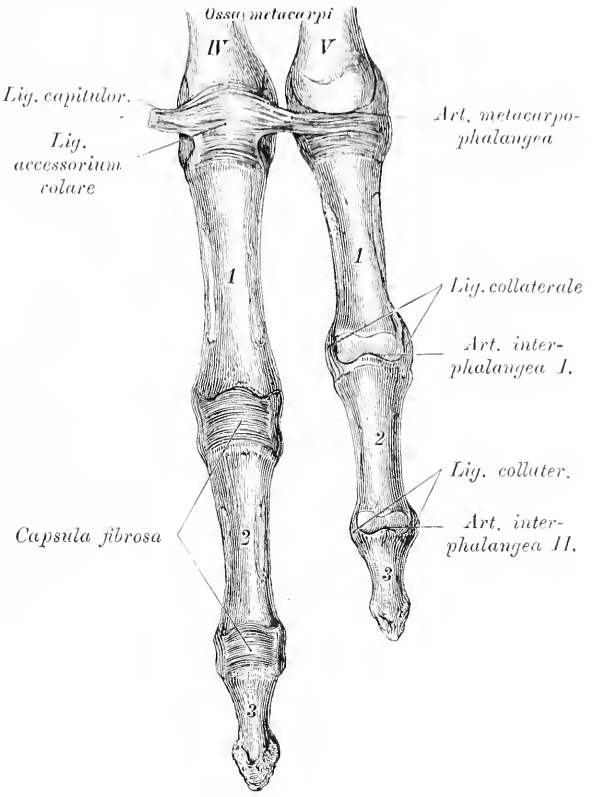

Fig. 244. Die Fingergelenke des vierten und fünften Fingers der rechten Hand, von der Volarseite.

An jedem Finger wird unterschieden:

1. Die *Articulatio metacarpophalangea* zwischen Köpfchen des Mittelhandknochens und Basis der ersten Phalanx; die fibröse Kapsel ist an der Volarseite stark verdickt — *Ligamentum accessorium volare;* die Seitenbänder schwach. Die *Art. metacarpophalangea pollicis* ist ein Winkelgelenk (Beugung — Streckung); die übrigen Finger besitzen daselbst freie Gelenke (Beugung — Streckung, Ab- und Adduction);

2. die *Articulatio interphalangea prima* zwischen *Trochlea* der ersten und Basis der zweiten Phalanx (Beugung — Streckung);

3. die *Articulatio interphalangea secunda* zwischen *Trochlea* der zweiten und Basis der dritten Phalanx (Beugung — Streckung). 2. und 3. haben starke Seitenbänder.

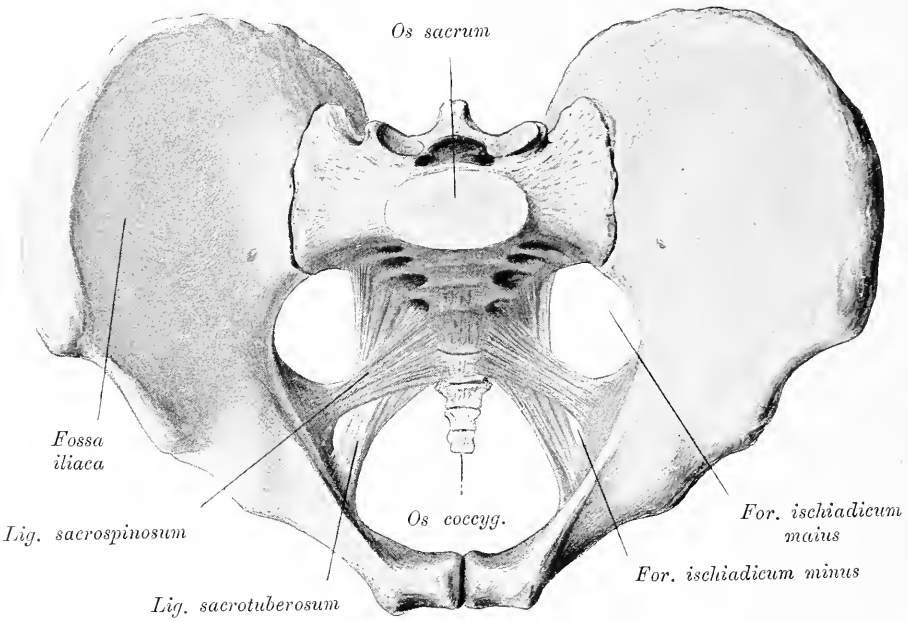

Fig. 245. Männliches Becken mit Bändern, von oben.

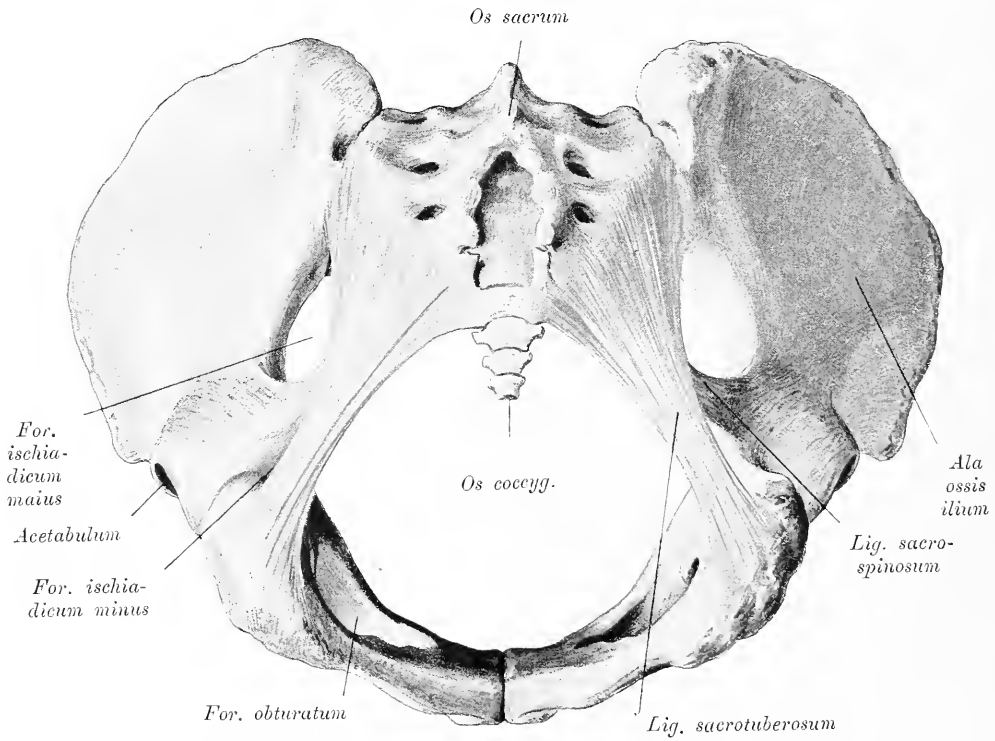

Fig. 246. Männliches Becken mit Bändern, von unten.

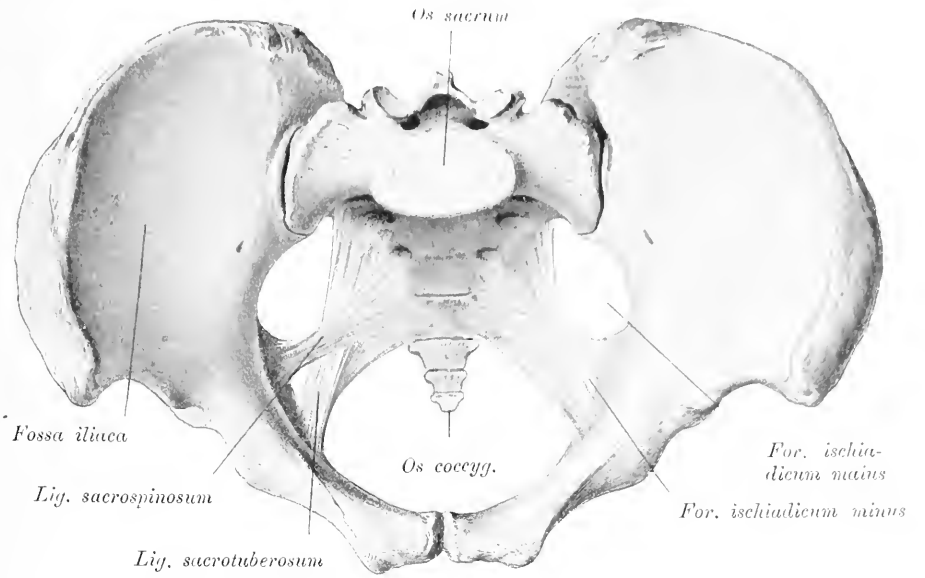

Fig. 247. Weibliches Becken mit Bändern. von oben.

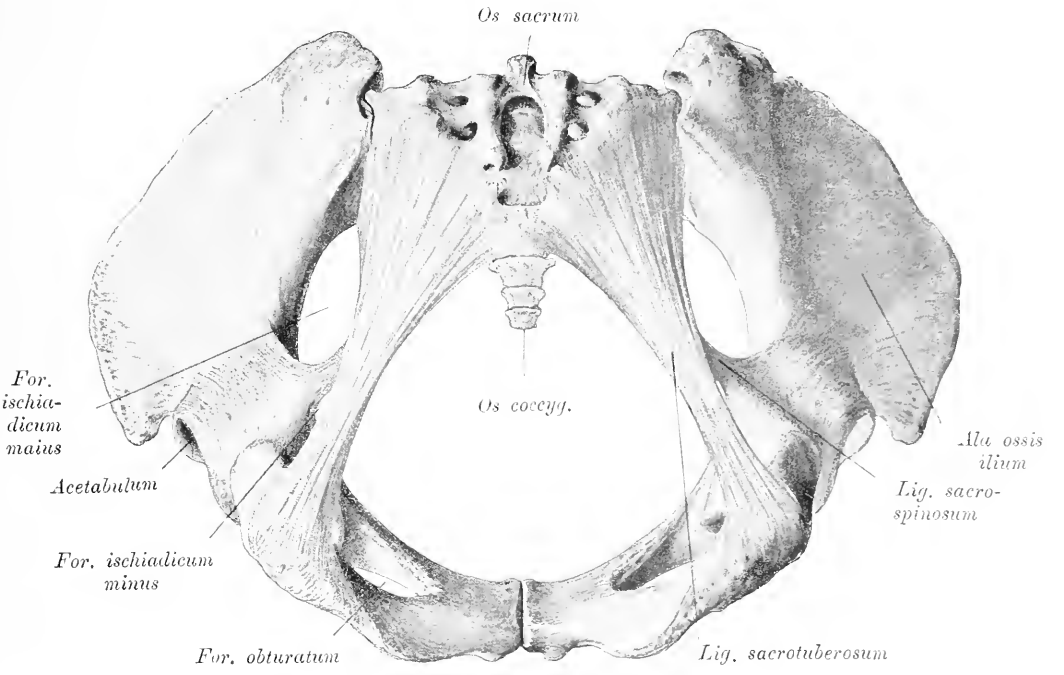

Fig. 248. Weibliches Becken mit Bändern. von unten.

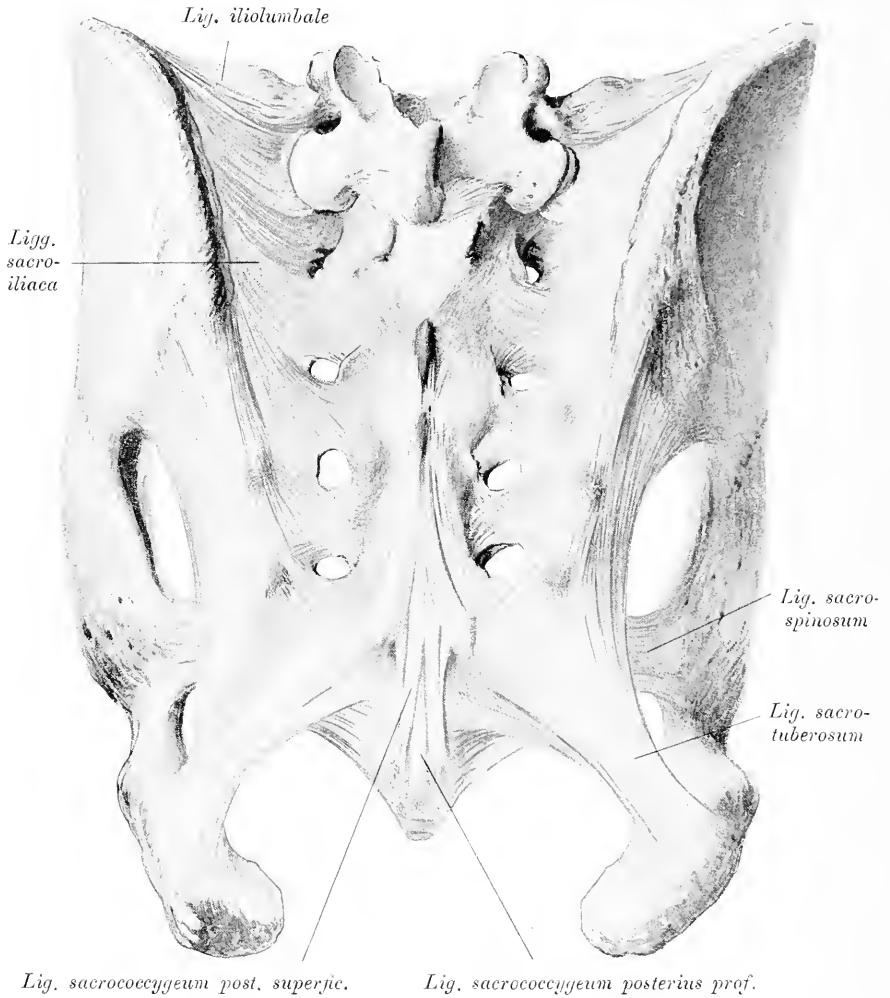

Fig. 249. Dorsale Bänder der *Articulatio sacroiliaca.*

Zu diesen Bändern gehören die *Ligamenta sacroiliaca posteriora;* ferner die *Ligamenta sacrotuberosa* und *sacrospinosa.* Siehe auch Fig. 248.

Ein schwaches *Ligamentum sacroiliacum anterius* findet sich als Verstärkung der vorderen Kapselwand, während das *Ligamentum sacroiliacum posterius,* eingeschoben zwischen der *Tuberositas ossis ilii* und der *Massa lateralis* des Kreuzbeines, durch

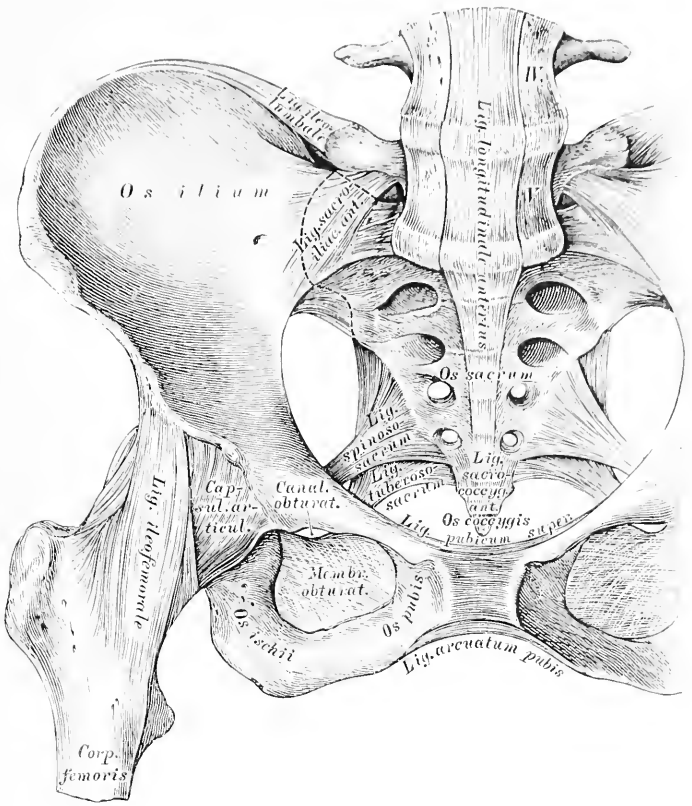

Fig. 250. Ventrale Bänder der *Articulatio sacroiliaca.*

besondere Stärke auffällt. Als Verstärkungsbänder treten überdies an der Vorderseite das vom Querfortsatze des fünften Lendenwirbels zum Hüftbein ziehende, in zwei Schenkel getheilte *Ligamentum iliolumbale:* an der hinteren Seite das *Ligamentum sacroiliacum longum et breve* auf. Zwischen Hüft- und Kreuzbein sind ferner ausgespannt: das Sitzknorren-Kreuzbeinband, *Ligamentum sacrotuberosum,* vom Sitzknorren zur *Spina posterior inferior* des Darmbeines und zum Rande des Kreuz- und Steissbeines verlaufend, und das Sitzstachel-Kreuzbeinband, *Ligamentum sacrospinosum,* von der *Spina ossis ischii* zum Rande des Kreuz- und Steissbeines gehend. Diese beiden Bänder helfen das *Foramen ischiadicum maius* und *Foramen ischiadicum minus* bilden.

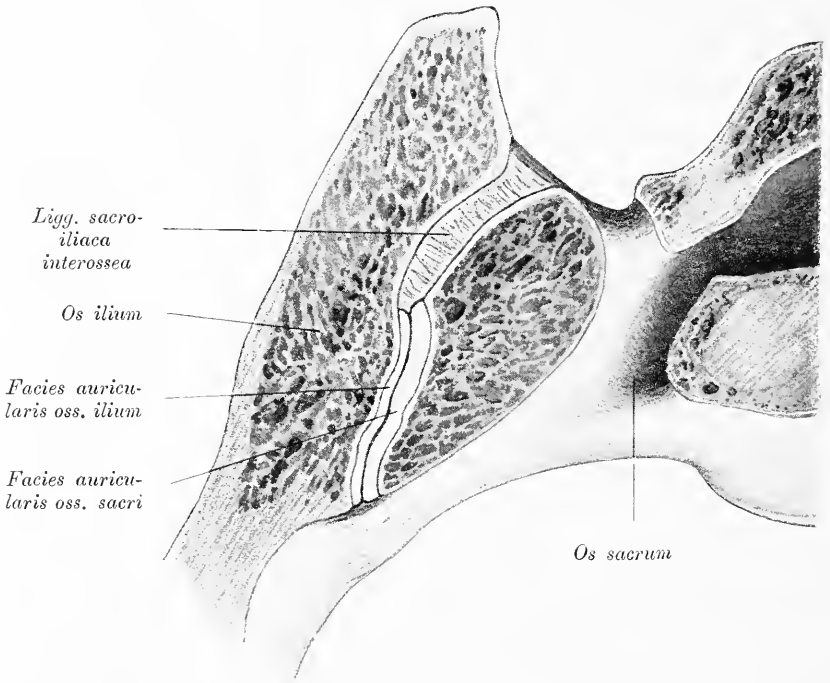

Fig. 251. Das Kreuz-Hüftbeingelenk, *Articulatio sacroiliaca*, im Horizontal-Durchschnitte.

Das *Lig. sacroiliacum* gliedert sich in eine oberflächliche und eine tiefliegende Portion. Erstere ist auf Fig. 249, letztere auf Fig. 251 zu sehen.

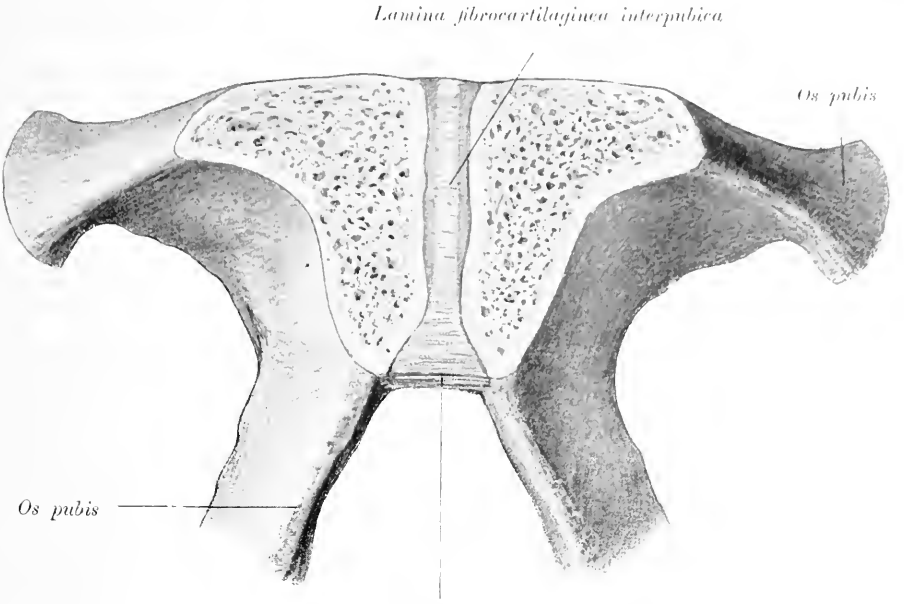

Fig. 252. Die *Symphysis ossium pubis*, im Frontalschnitte.

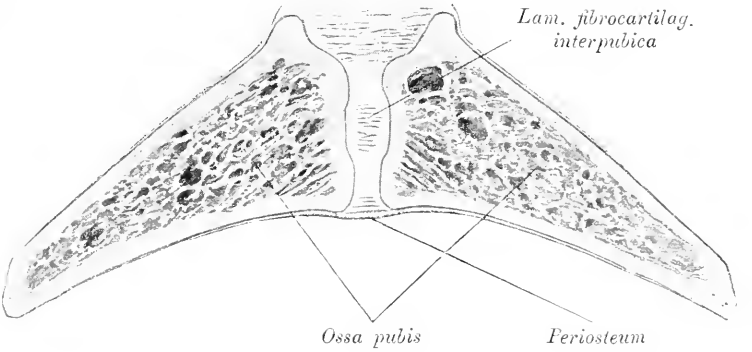

Fig. 253. *Symphysis ossium pubis.* Horizontalschnitt.

Der Schnitt ist in Fig. 252 senkrecht, in Fig. 253 horizontal durch die Symphyse geführt und zeigt den zwischen den Knochen liegenden Faserknorpel, *Lamina fibrocartilaginea interpubica*, der einen weicheren Kern und eine kleine Höhle besitzt. Verstärkungsbänder sind das *Lig. pubicum superius* und das *Lig. arcuatum pubis*.

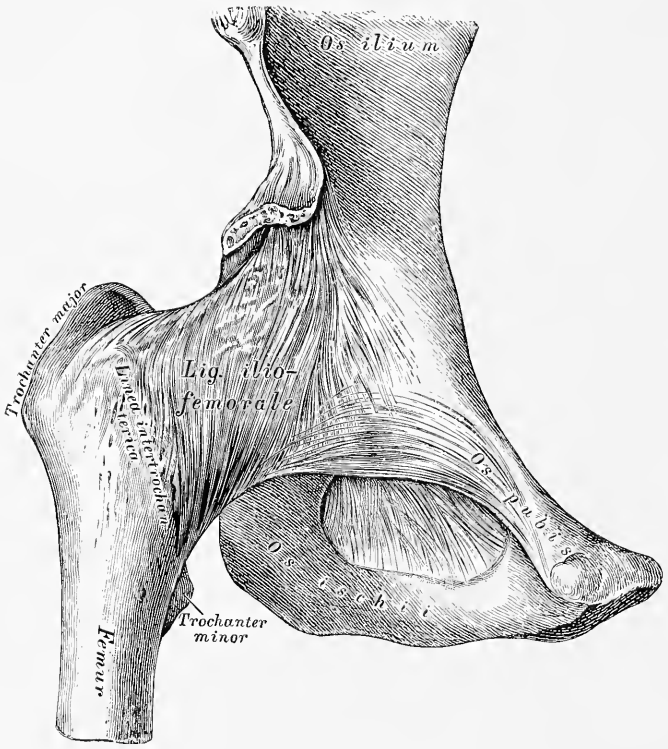

Fig. 254. Das rechte Hüftgelenk, *Articulatio coxae,*

von vorne.

Die fibröse Kapsel des Hüftgelenkes inseriert am Umfange des knöchernen Pfannenrandes einerseits und an der Vorderseite des Oberschenkelknochens an der *Linea intertrochanterica* andererseits. Als Verstärkung der vorderen Kapselwand dient das kräftige, von der *Spina anterior inferior* des Darmbeines entspringende *Ligamentum iliofemorale Bertini,* welches zur *Linea intertrochanterica* herabsteigt.

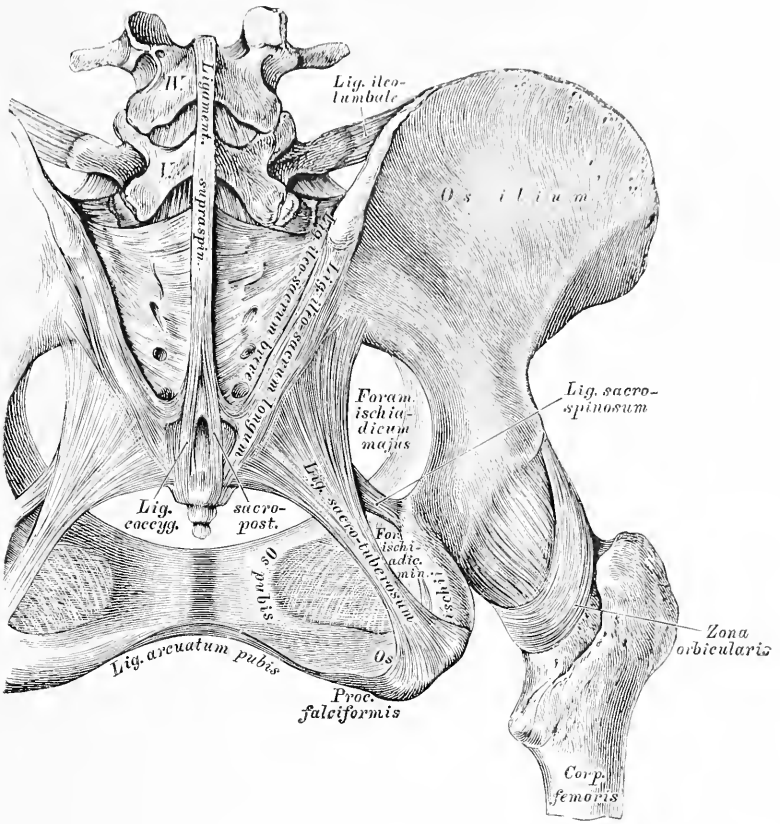

Fig. 255. Bänder an der hinteren Seite des Hüftgelenkes.

Die Längsfasern der Kapsel werden von schräg verlaufenden Bündeln gekreuzt, deren Zone als *Zona orbicularis* bezeichnet wird.

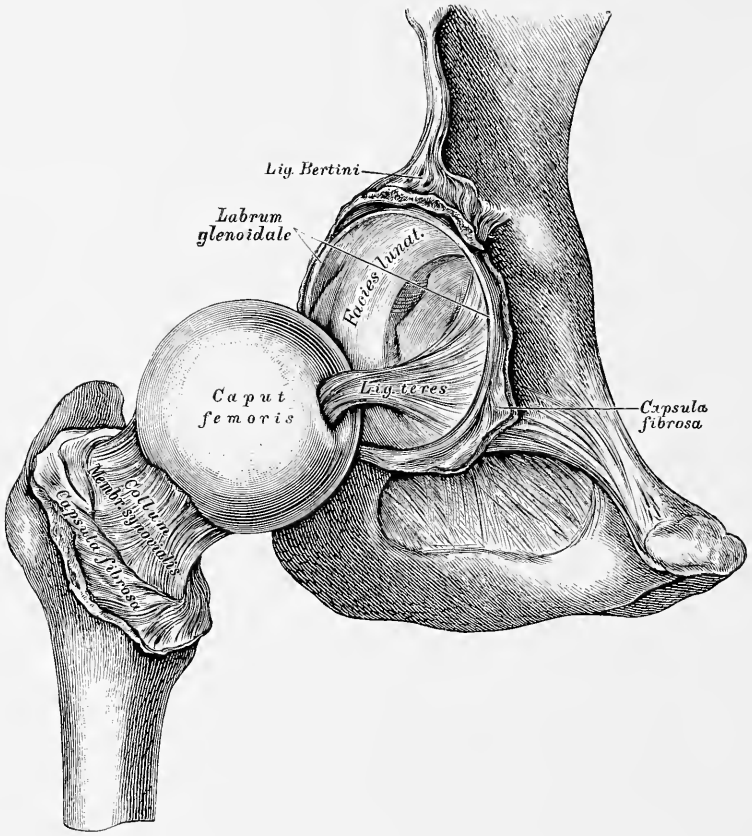

Fig. 256. Das rechte Hüftgelenk, *Articulatio coxae,* von vorne, geöffnet.

Am knöchernen Umfange der Pfanne haftet ringsum ein faserknorpeliger Ring, *Labrum glenoidale;* an der Stelle der *Incisura acetabuli* bildet dieser Ring eine Brücke. Von der *Foveola* des Oberschenkelkopfes zieht zur *Fossa acetabuli* das runde Band, *Ligamentum teres.* Die fibröse Kapsel des Hüftgelenkes ist in der Figur aufgeschnitten und zurückgelegt dargestellt; es wird ersichtlich, dass an der vorderen Seite der Schenkelhals vollständig von dem synovialen Theile der Kapsel eingehüllt ist.

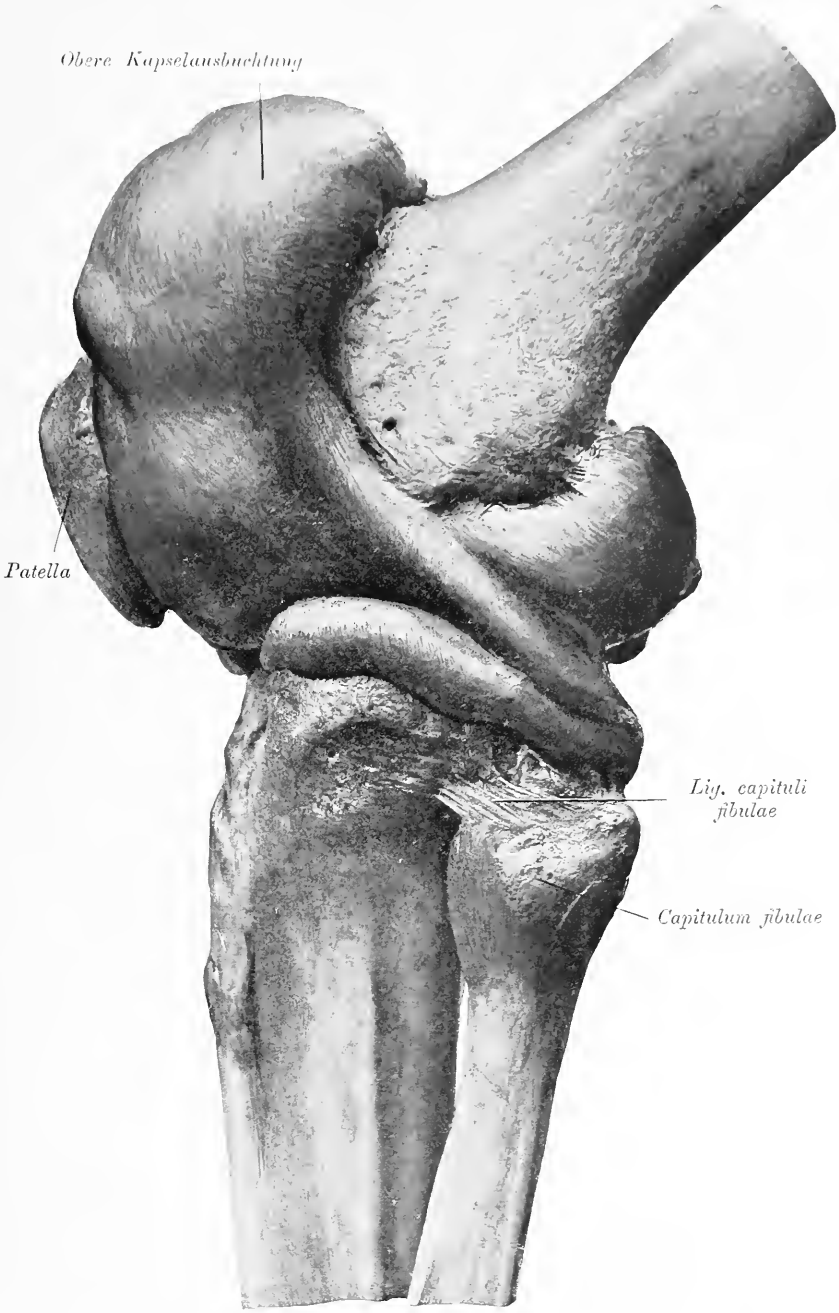

Fig. 257. Synovialkapsel eines linken Kniegelenkes. von aussen.

Am injicierten Gelenk wurde die fibröse Kapsel sammt den Verstärkungsbändern entfernt. Die Synovialkapsel heftet sich nahe der Knorpelgrenze an, nur an der *Facies patellaris* greift sie höher hinauf.

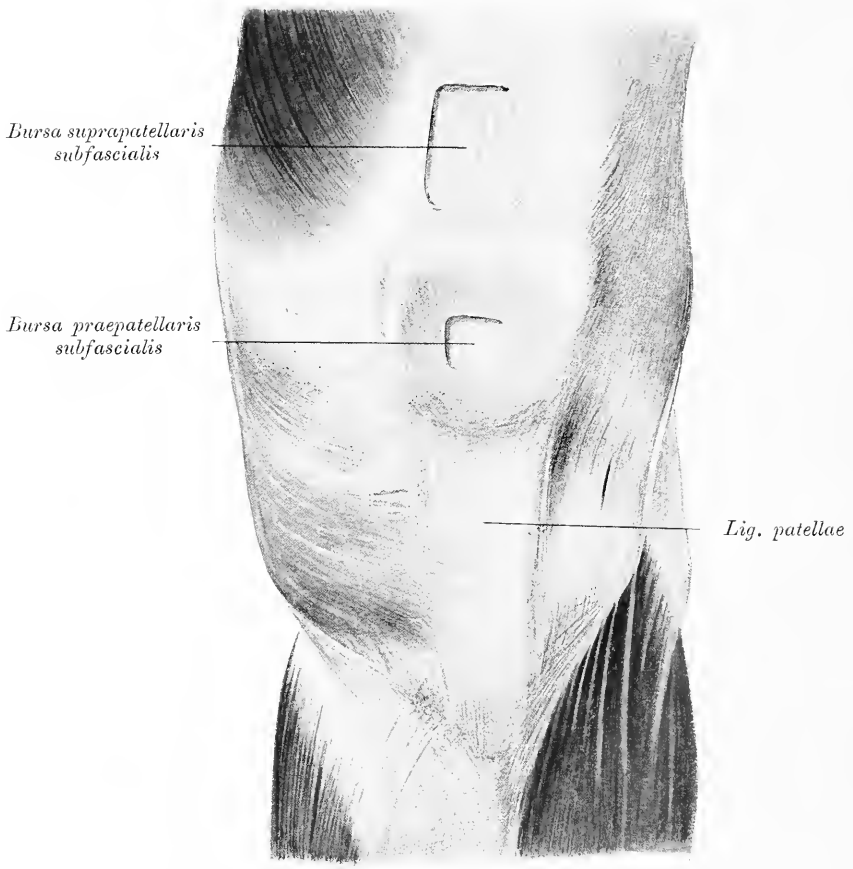

Fig. 258. Kniegelenk, von vorne.

Die fibröse Kapsel des Gelenkes wird zu beiden Seiten des *Lig. patellae* durch Fortsätze der Quadricepssehne, *Retinacula patellae* genannt, gebildet, welche an den Knorren der *Tibia* sich festsetzen.

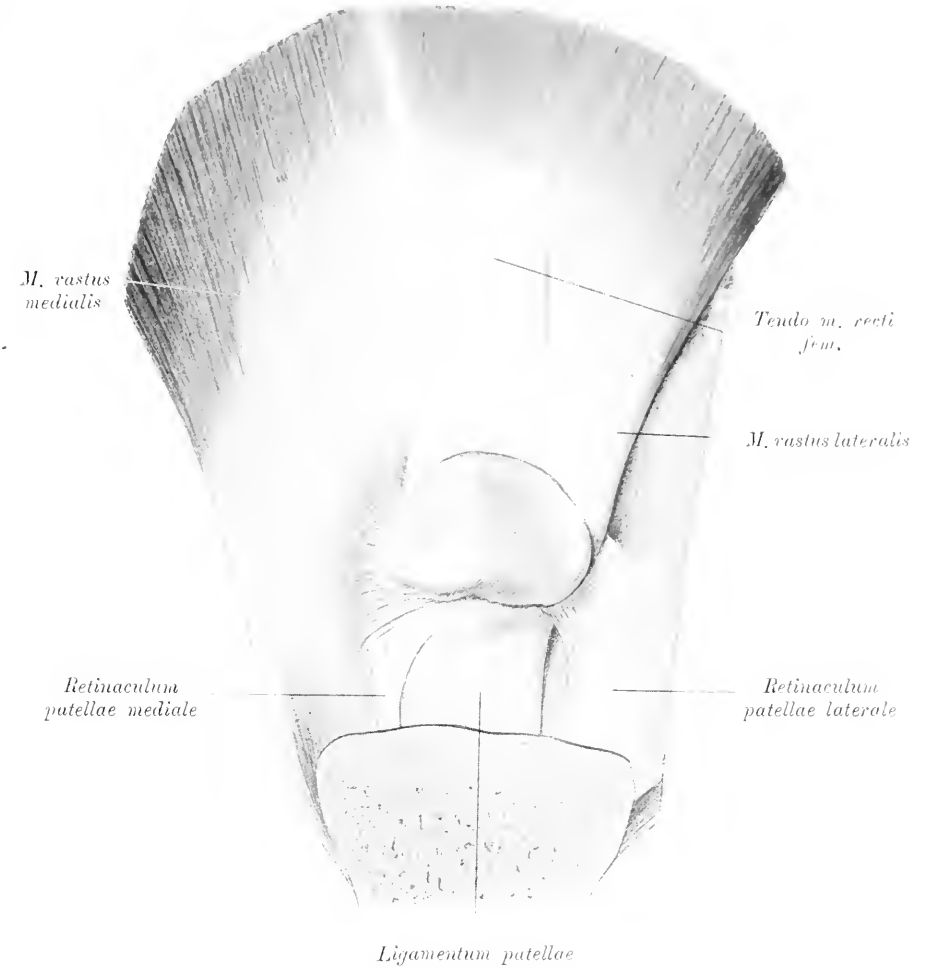

Fig. 259. *Retinacula patellae*, von innen.

M. quadriceps mit der *Patella* von innen präpariert. Oberes Ende der *Tibia* frontal durchschnitten. Die *Synovialmembran* wurde entfernt, um die fibrösen Kapselabschnitte zu zeigen.

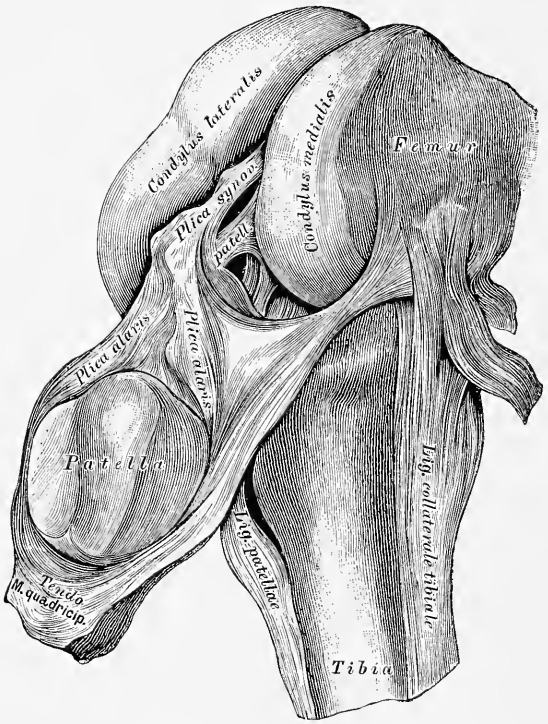

Fig. 260. Die Flügelbänder, *Plicae alares*, des rechten Kniegelenkes.

Die das Kniegelenk auskleidende Synovialhaut erzeugt seitlich von der *Patella* zwei Falten, die wulstig, reichlich mit Fett versehen erscheinen und in ein dünnes Band, *Plica synovialis patellaris*, übergehen, welches von der Insertionsstelle des *Ligamentum cruciatum anterius* zur *Fossa intercondyloidea* des Oberschenkelbeines zieht.

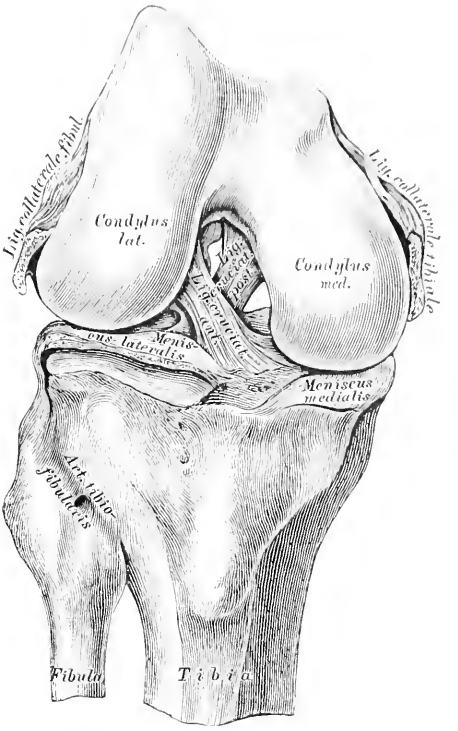

Fig. 261. Die Kreuzbänder, *Ligamenta cruciata*, des rechten Kniegelenkes. von vorne.

Die Kreuzbänder haften einerseits an den Innenflächen der Oberschenkelcondylen und andererseits vor und hinter der *Eminentia intercondyloidea* des Schienbeines. Das vordere Kreuzband, *Ligamentum cruciatum anterius*, zieht von der Innenfläche des *Condylus lateralis* zur Grube vor der *Eminentia intercondyloidea;* das hintere Kreuzband, *Ligamentum cruciatum posterius*, von der äusseren Fläche des *Condylus medialis* zur Grube hinter der *Eminentia intercondyloidea.*

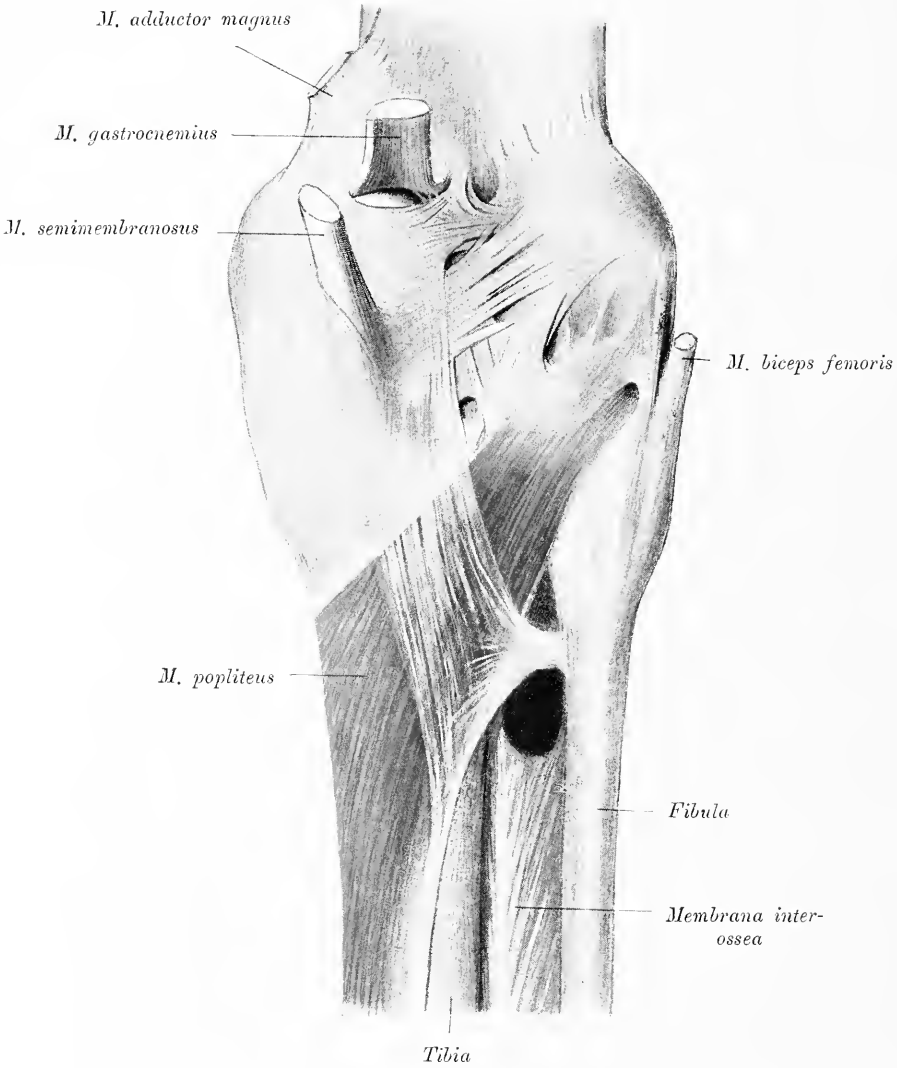

Fig. 262. Hintere Wand der Kniegelenkskapsel.

In das schräg von aussen oben nach innen unten ziehende *Lig. popliteum obliquum* strahlt die Sehne des *M. semimembranosus* ein. Die Kapsel ist überdies mit der Fascie des *M. popliteus* verbunden.

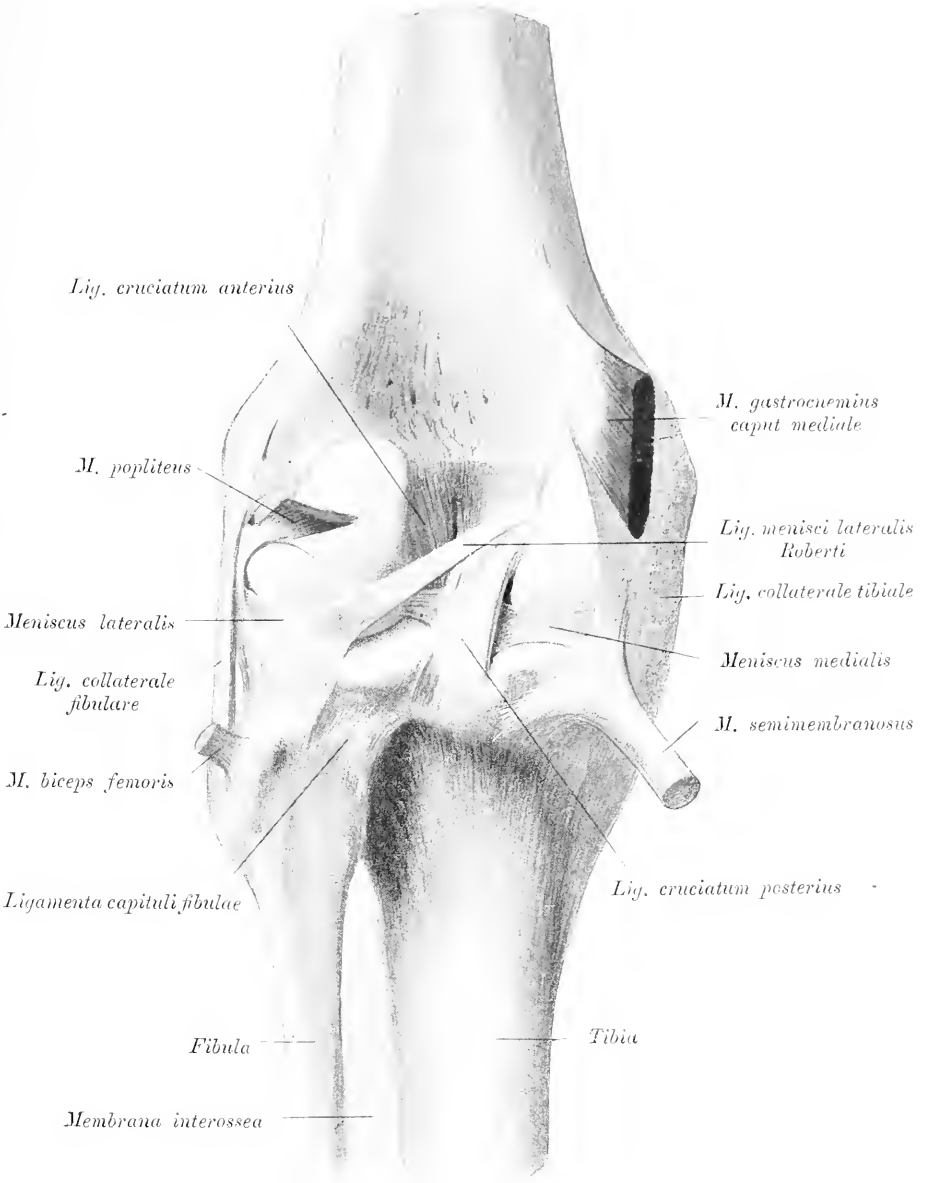

Fig. 263. Die Kreuzbänder, *Ligamenta cruciata*, des linken Kniegelenkes, von hinten.

Der laterale *Meniscus* verbindet sich mit der lateralen Fläche des *Condylus medialis femoris* durch das *Ligamentum menisci lateralis Roberti*.

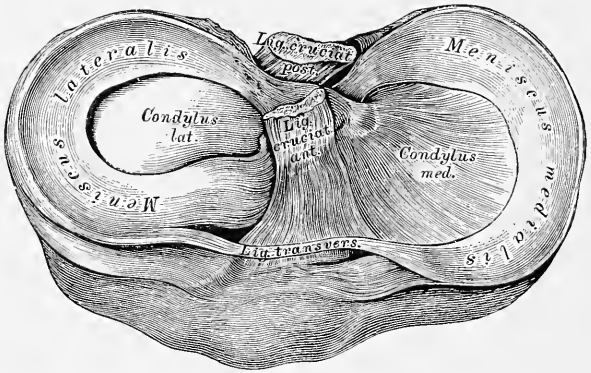

Fig. 264. Die halbmondförmigen Zwischenscheiben, *Menisci.*

Der convexe verdickte Rand eines jeden *Meniscus* ist gegen die Kapsel gerichtet, der concave zugeschärfte Rand gegen die *Eminentia intercondyloidea* der Schienbeinknorren. Der innere *Meniscus* ist schwächer gekrümmt und mit dem *Ligamentum collaterale tibiale* verwachsen. Die vorderen Enden dieser Knorpel sind durch ein *Ligamentum transversum* verbunden, dieselben inserieren vor, die hinteren Enden hinter der *Eminentia intercondyloidea.*

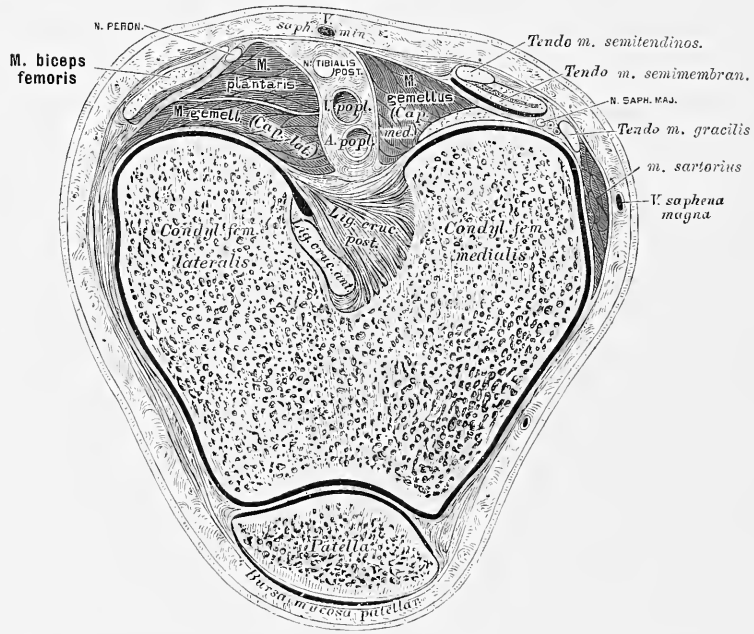

Fig. 265. Horizontalschnitt durch das Kniegelenk in der Höhe der Condylen des rechten Oberschenkels.

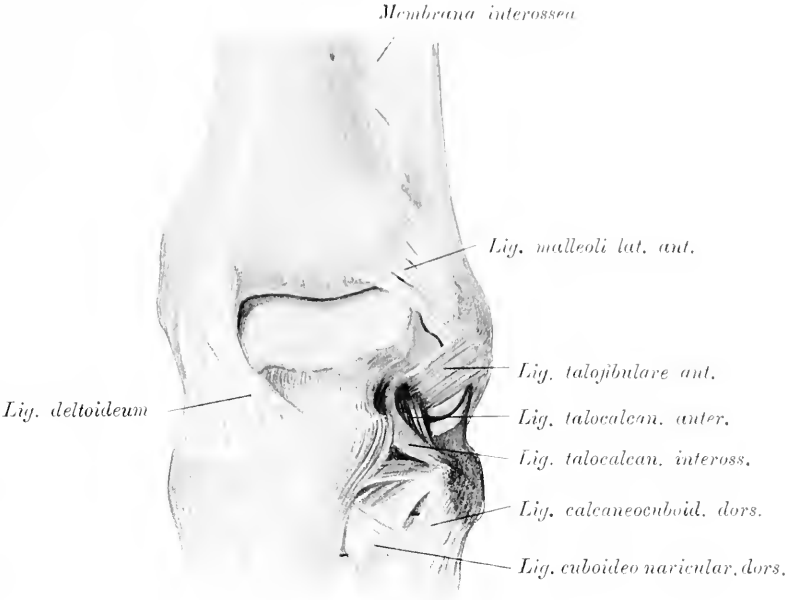

Fig. 266. Sprunggelenk, von vorne.

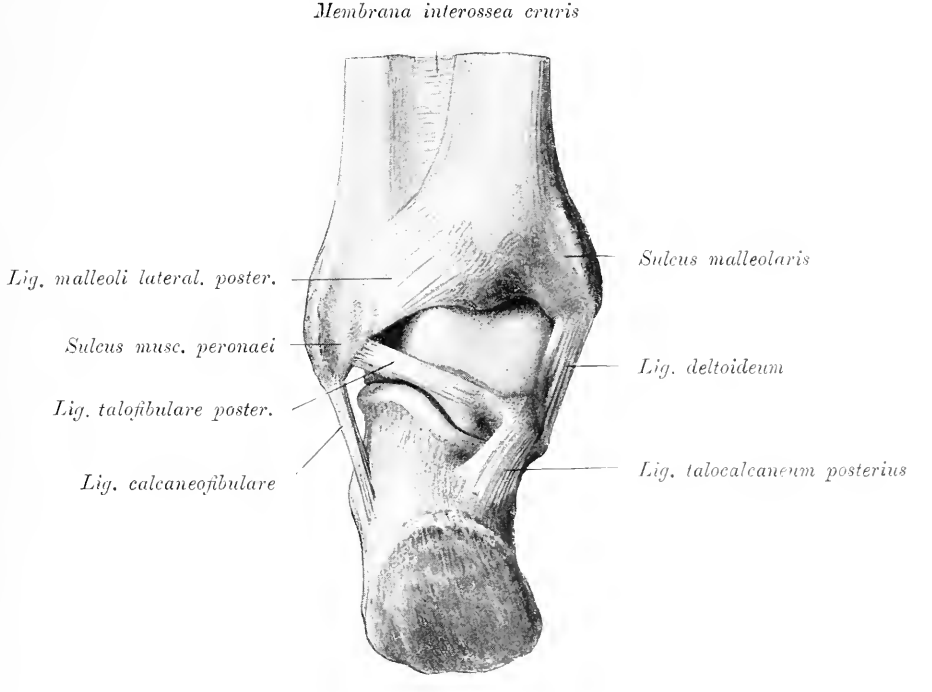

Fig. 267. Sprunggelenk. von hinten.

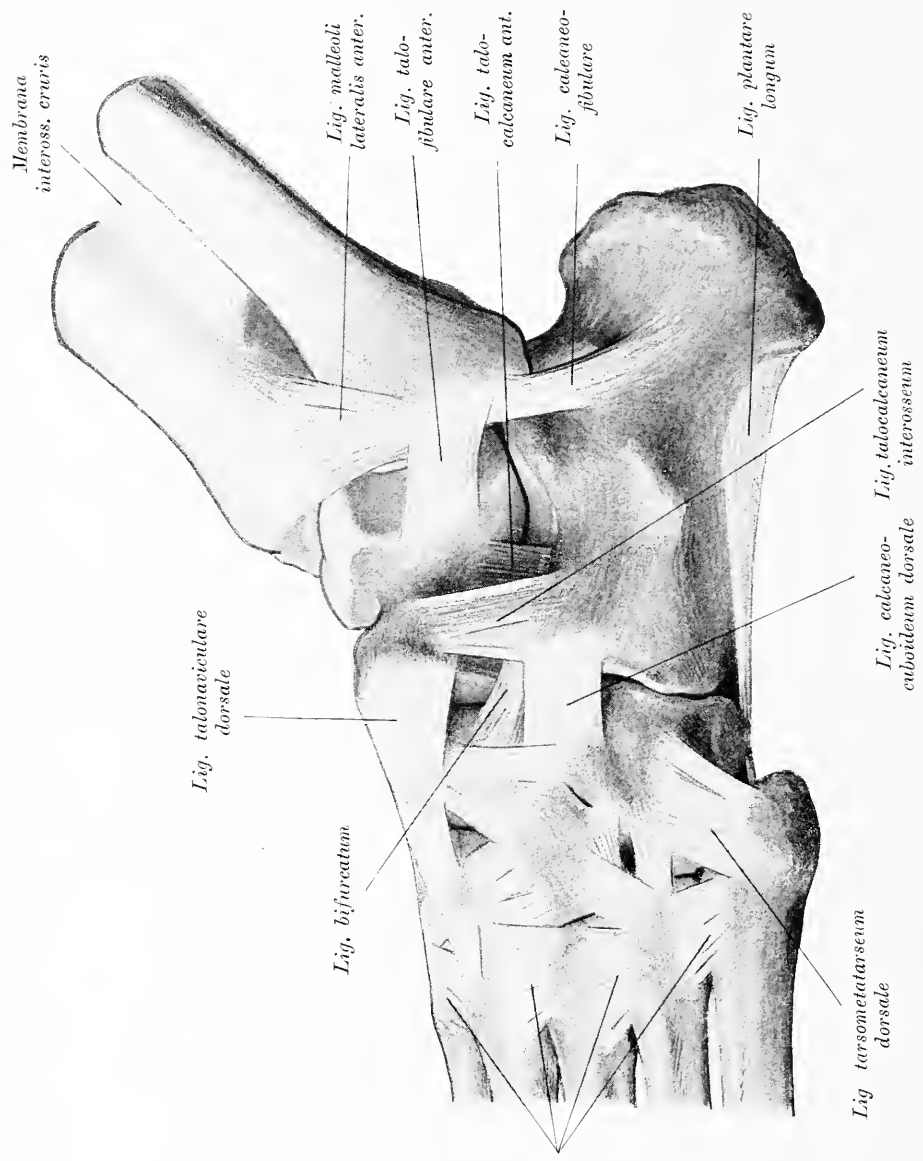

Fig. 268. Die dorsalen Bänder der Fussgelenke.

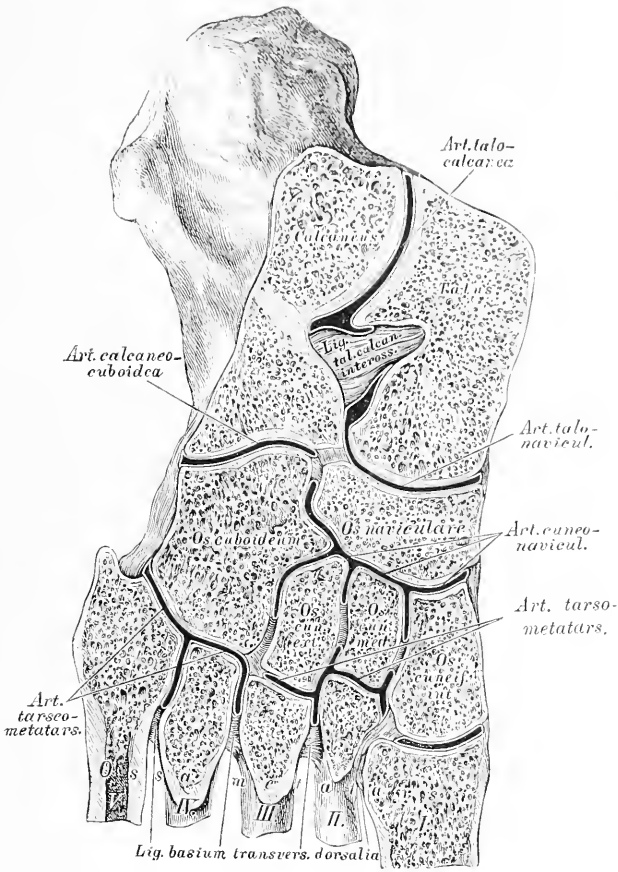

Fig. 269. Die Gelenke der Fusswurzelknochen.

Articulationes intertarseae et tarsometatarseae, im Horizontalschnitte.

Von den Fusswurzelgelenken besitzen gemeinschaftliche Synovialkapseln: 1. die *Articulatio talonavicularis;* 2. die *Articulatio calcaneocuboidea;* 3. die drei *Articulationes naviculocuneiformes;* 4. die *Art. naviculocuboidea* und *cubocuneiformis;* 5. die *Articulatio cuncometatarsea secunda et tertia;* 6. die *Articulationes cubometatarseae* und 7. die *Articulatio cuneometatarsea prima.*

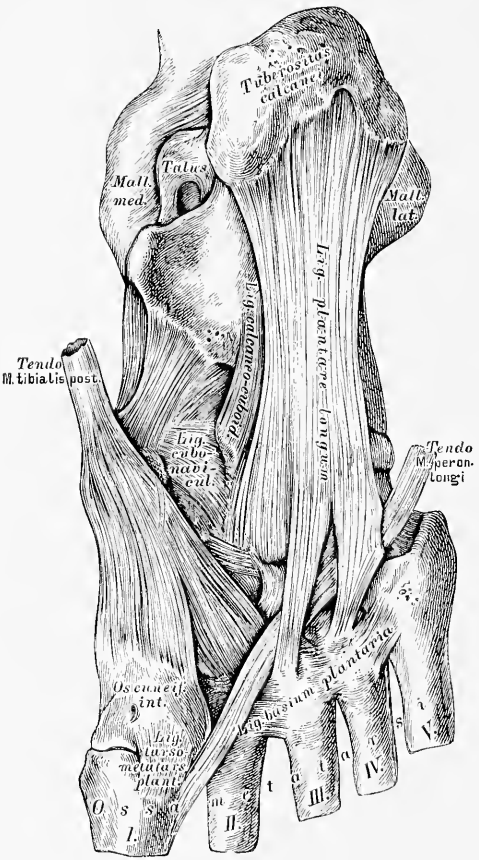

Fig. 270. Die plantaren Bänder der Fussgelenke.

Das *Lig. plantare longum* überbrückt die Furche des *Os cuboideum*, in welcher die Sehne des *M. peronaeus longus* verläuft. Die Sehne des *M. tibialis posterior* strahlt mit diesem lateralen Antheil in die tiefen Bänder ein.

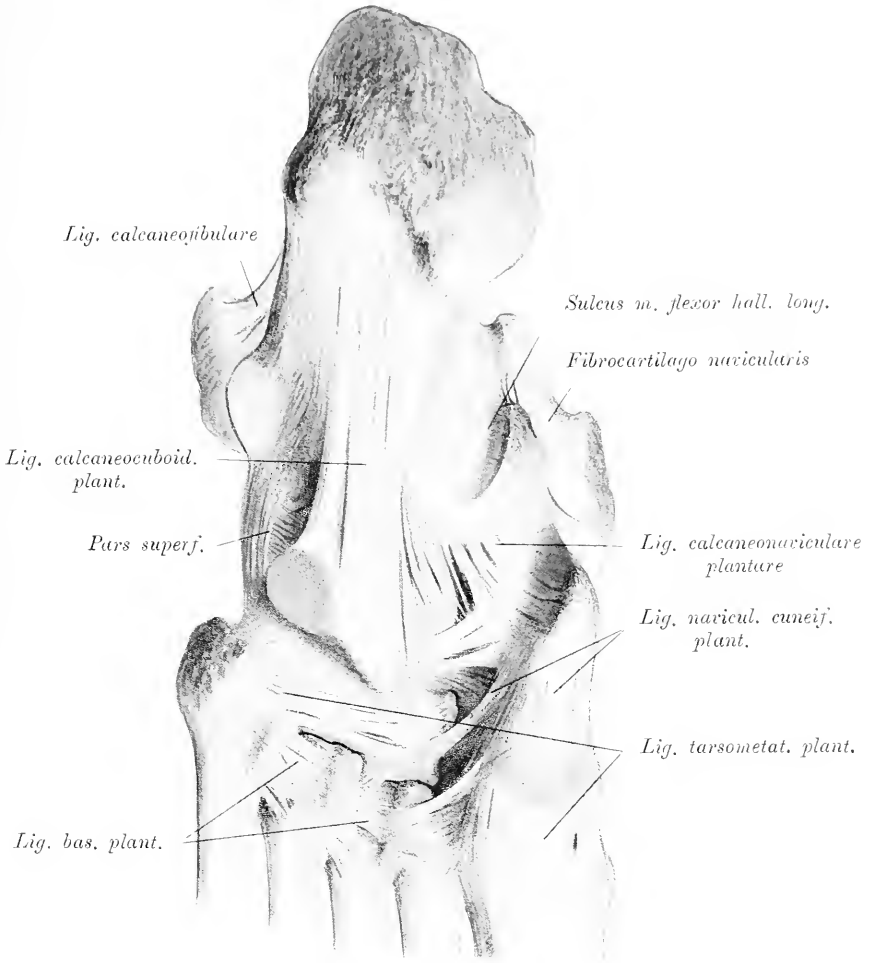

Fig. 271. Die plantaren Bänder der Fussgelenke.

Die den *Sulcus ossis cuboidei* überbrückenden Antheile des *Lig. plantare longum*, sowie die Bündel des *M. tibialis posterior*, welche zu den Basen der Mittelfussknochen ziehen, wurden abgetragen.

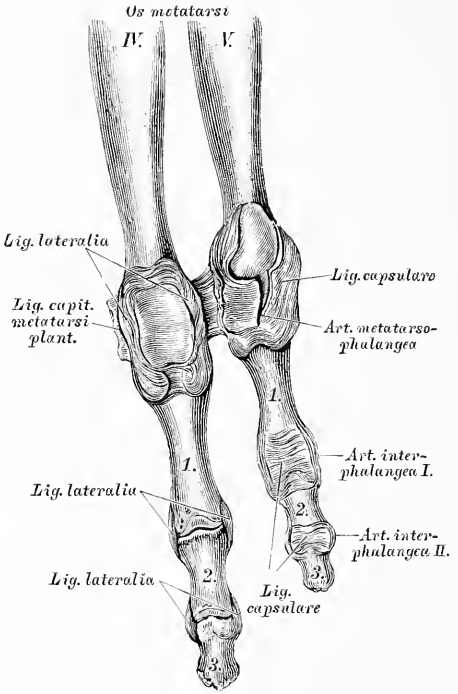

Fig. 272. Die Zehengelenke der vierten und fünften Zehe des rechten Fusses, von der Plantarseite.

Wie an den Fingern, unterscheidet man an den Zehen: 1. die *Articulatio metatarsophalangea;* 2. die *Art. interphalangea prima;* 3. die *Art. interphalangea secunda.* Sämmtliche Gelenke besitzen *Ligamenta lateralia;* die *Art. metatarsophalangeae* an der Plantarfläche überdies rollenartig gefurchte Verdickungen der Gelenkkapsel *(Ligamentum transversum).* In diese Verdickung der Kapsel sind an der grossen Zehe zwei Sesambeine, *Ossa sesamoidea,* eingetragen (siehe Fig. 274).

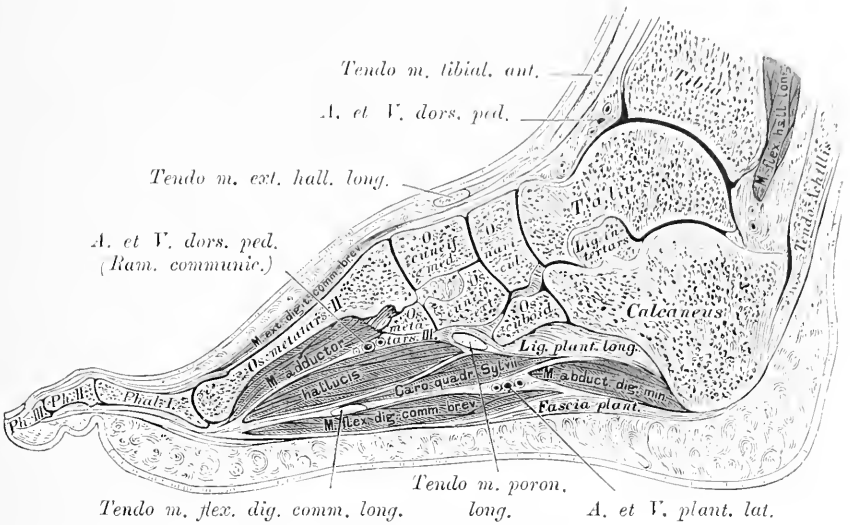

Fig. 273. Sagittalschnitt durch den rechten Fuss

in der Ebene der zweiten Zehe. $^1/_2$ nat. Grösse.

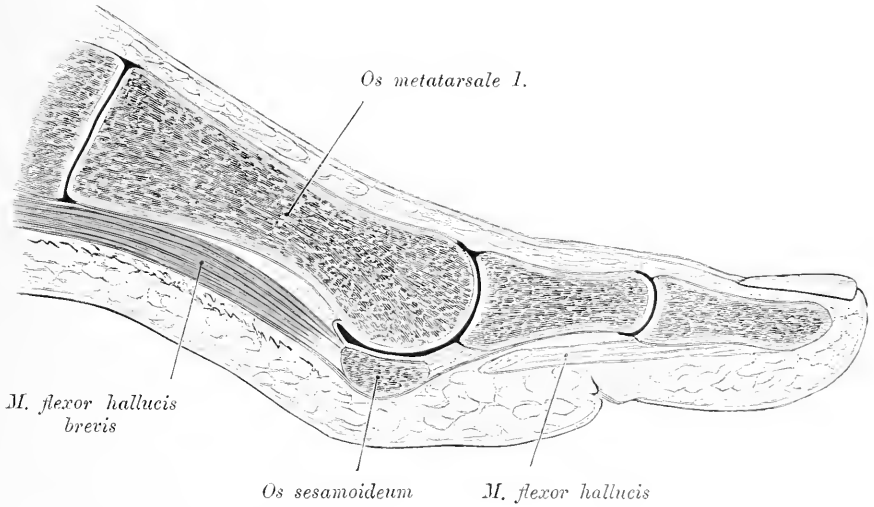

Fig. 274. *Os sesamoideum mediale* am Sagittalschnitt.

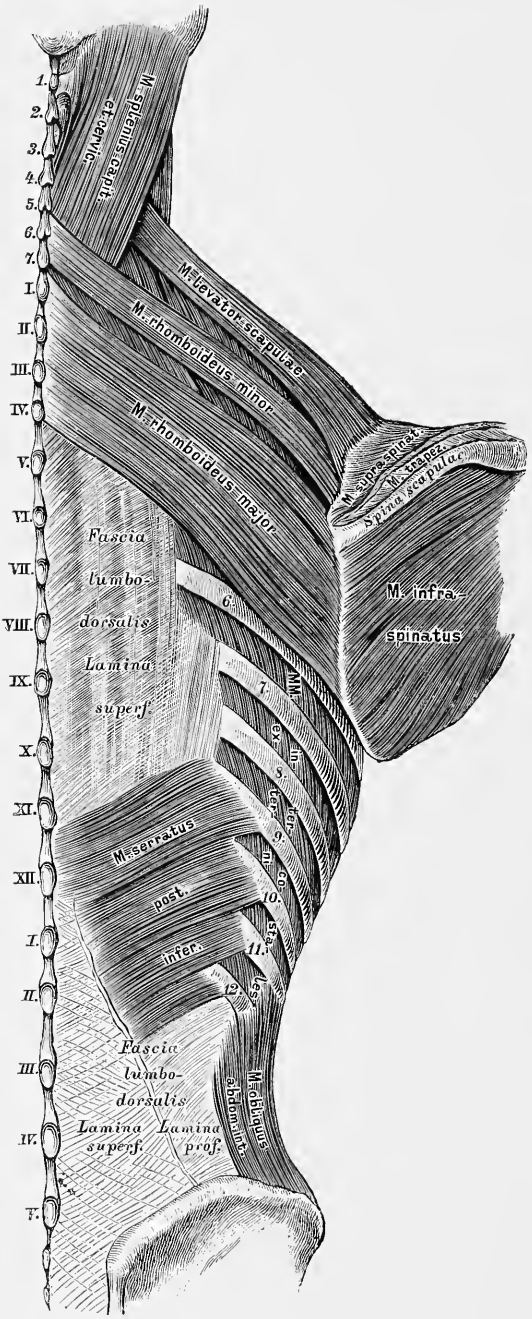

Fig. 275. *Fascia lumbodorsalis, M. serratus post. inf.* und *M. splenius capitis et cervicis.*

M. serratus posterior inferior. Urspr.: *Fascia lumbodorsalis* in der Gegend des XI., XII. Brust- u. I., II. Lendenwirbels. Insert.: an der 8.—12. Rippe.

Innervation: *N. intercostales, Ram. ventrales.*

M. splenius capitis et cervicis. Urspr.: Dornfortsätze des 3. Halsbis V. Brustwirbels. Insert.: *Linea nuchae superior* des Hinterhauptbeines, hinterer Rand des *Processus mastoideus* des Schläfenbeines; Querfortsätze der zwei oder drei oberen Halswirbel. (Dreher des Kopfes und des Halses.)

Innervation: *N. occipitalis magnus.*

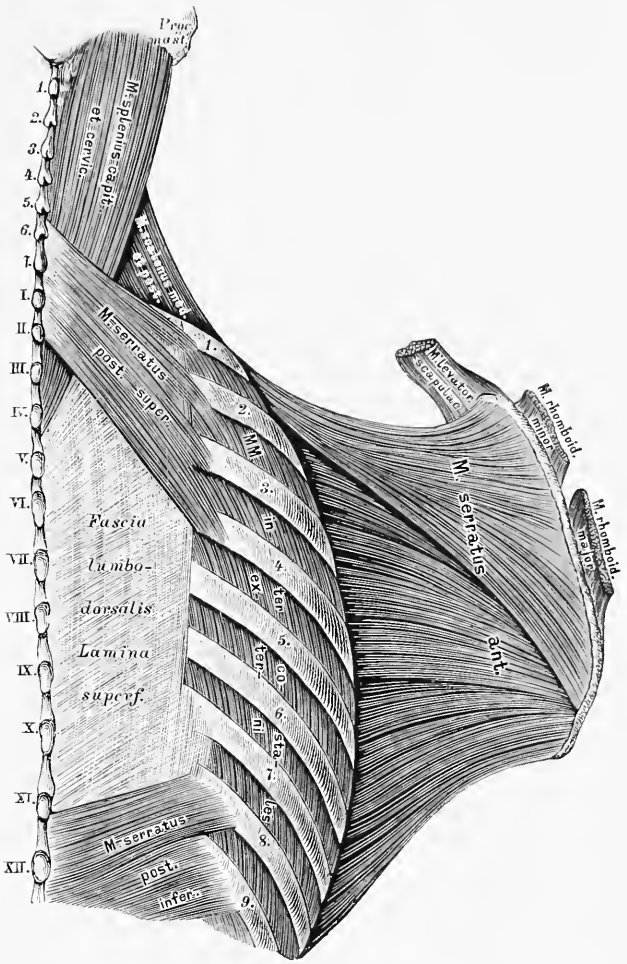

Fig. 276. *Fascia lumbodorsalis* und *M. serratus posterior superior.*

M. serratus posterior superior. Urspr.: Dornfortsätze des 6., 7. Hals- und I., II. Brustwirbels. Insert.: 2.—5. Rippe. (Rippenheber.)

Innervation: *N. intercostales. Rami ventrales.*

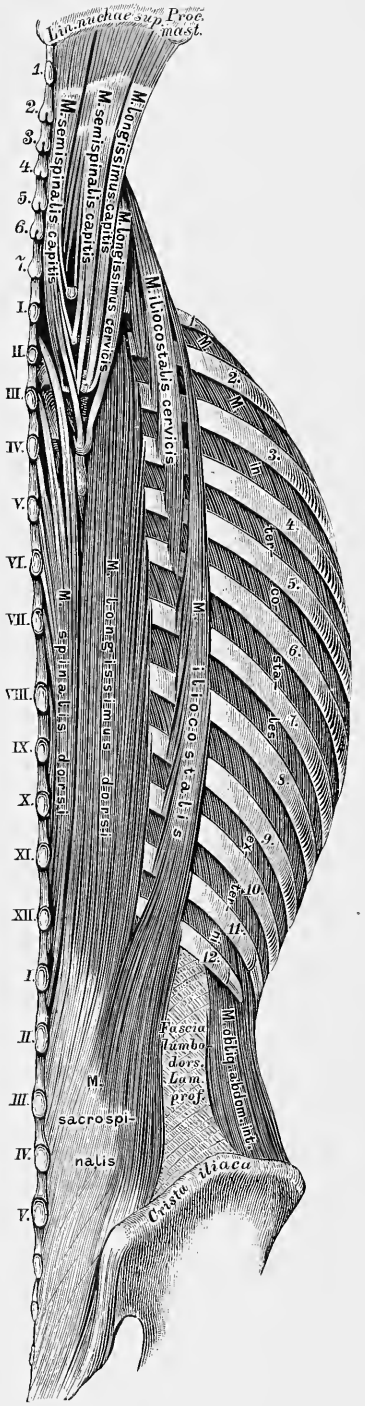

Fig. 277. Die langen Rückenmuskeln.

M. sacrospinalis, der gemeinschaftliche Rückgratstrecker. Urspr.: hintere Fläche des Kreuzbeines, *Tuberositas,* und hinterer Theil der *Crista iliaca,* Dornfortsätze der Lendenwirbel.

In der Gegend des I. Lendenwirbels theilt sich der Muskel in den:

a) M. iliocostalis, der mit zwölf Zacken an den zwölf Rippen inseriert; von den sechs bis sieben unteren Rippen kommen Verstärkungsbündel. Die analogen Bündel von den fünf bis sechs oberen Rippen vereinigen sich zum *M. iliocostalis cervicis,* der zu den Querfortsätzen des 6.—4. Halswirbels geht.

b) M. longissimus dorsi inseriert mit zehn Zacken an den Tuberculis der Rippen (ohne I. und XII.) und den Querfortsätzen der Brustwirbel. Seine Fortsetzung ist der *M. longissimus cervicis;* derselbe kommt von den Querfortsätzen der vier oberen Rücken- und zwei unteren Halswirbel und geht zu den Querfortsätzen der fünf oberen Halswirbel. (Beiderseits wirkend Strecker, einerseits wirkend Dreher der Wirbelsäule.)

Der Kopftheil des *M. longissimus* wird bezeichnet als: *M. longissimus capitis.* Urspr.: Quer- und Gelenkfortsätze der vier unteren Hals- und drei oberen Brustwirbel. Insert.: hinterer Rand des *Proc. mastoideus.* (Rückwärtszieher und Dreher des Kopfes.)

M. spinalis dorsi. Urspr.: Dornfortsätze der zwei oberen Lenden- und drei unteren Brustwirbel. Insert.: an den Dornfortsätzen des VIII.—II. Brustwirbels. (Strecker.)

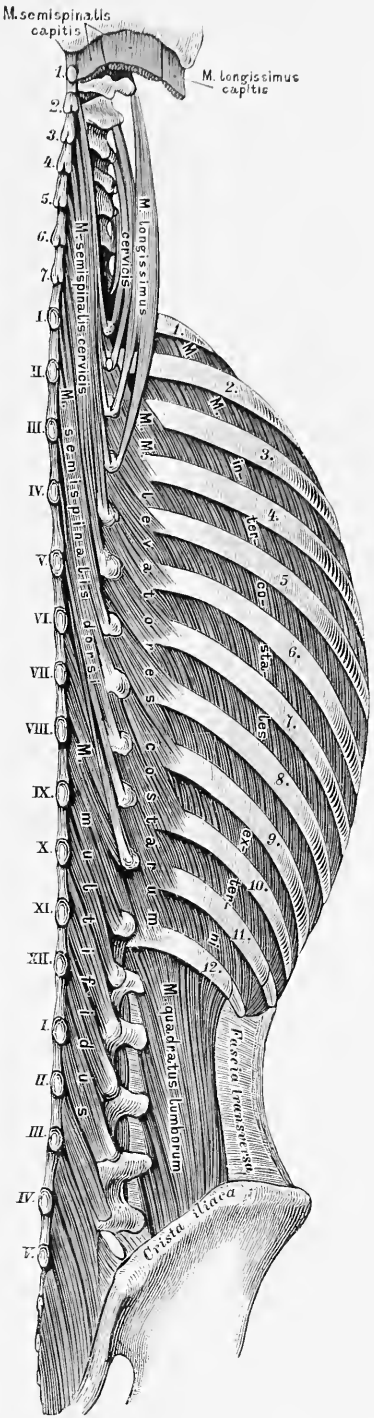

Fig. 278. Die langen Rückenmuskeln u. die *M. levatores costarum.*

M. spinalis cervicis. Geht von den Dornfortsätzen der unteren Hals- und der oberen zwei Brustwirbel zu den Dornfortsätzen der oberen Halswirbel, ohne Atlas. (Strecker.)

M. semispinalis dorsi. Urspr.: Querfortsätze des VI.—XI. Brustwirbels. Insert.: mit sechs Sehnen an den Dornfortsätzen des 7. Hals- und der fünf oberen Brustwirbel. (Seitwärtsbieger und Dreher der Wirbelsäule.)

M. semispinalis cervicis. Urspr.: Querfortsätze der oberen Brustwirbel. Insert.: mit vier Zacken an den Dornfortsätzen des 2.—5. Halswirbels.

Der *M. semispinalis capitis.* Urspr.: mit sieben Bündeln von den Querfortsätzen der vier unteren Hals- und drei oberen Brustwirbel und den Gelenkfortsätzen des 3.—6. Halswirbels; *Inscriptiones tendineae.* Insert.: zwischen *Linea nuchae sup.* und *inf.* des Hinterhauptbeines. (Rückwärtszieher des Kopfes.)

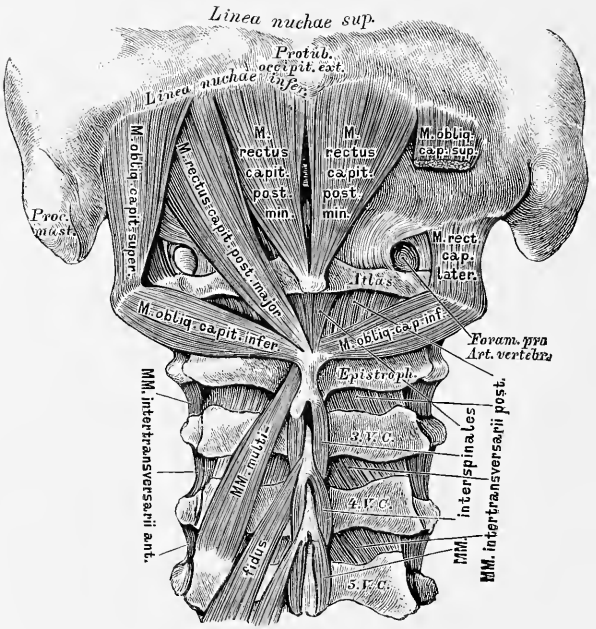

Fig. 279. *M. multifidus* und die kurzen Nackenmuskeln.

Musculus multifidus: Urspr.: von der *Crista sacralis lateralis* und vom *Processus spinosus* des V. Lendenwirbels bis zum *Proc. transvers.* des 4. Halswirbels und zum Dornfortsatz des 2. Halswirbels.

MM. levatores costarum, die Rippenheber (Fig. 278). Urspr.: Querfortsätze des 7. Hals- bis XI. Brustwirbels. Insert.: an der nächst unteren Rippe. An den unteren Rippen sind die *MM. levatores costarum longi,* die zur zweitnächsten Rippe gehen.

MM. interspinales. Mit Ausnahme des III.—X. Brustwirbels zwischen je zwei Dornfortsätzen gelagert.

MM. intertransversarii, zwischen je zwei Querfortsätzen; an den Hals- und Lendenwirbeln beiderseits doppelt als *MM. intertransversarii antici et postici;* an den oberen Brustwirbeln fehlend, an den unteren beiderseits einfach.

Innervation der Rückenmuskeln: *Rami posteriores* der Spinalnerven.

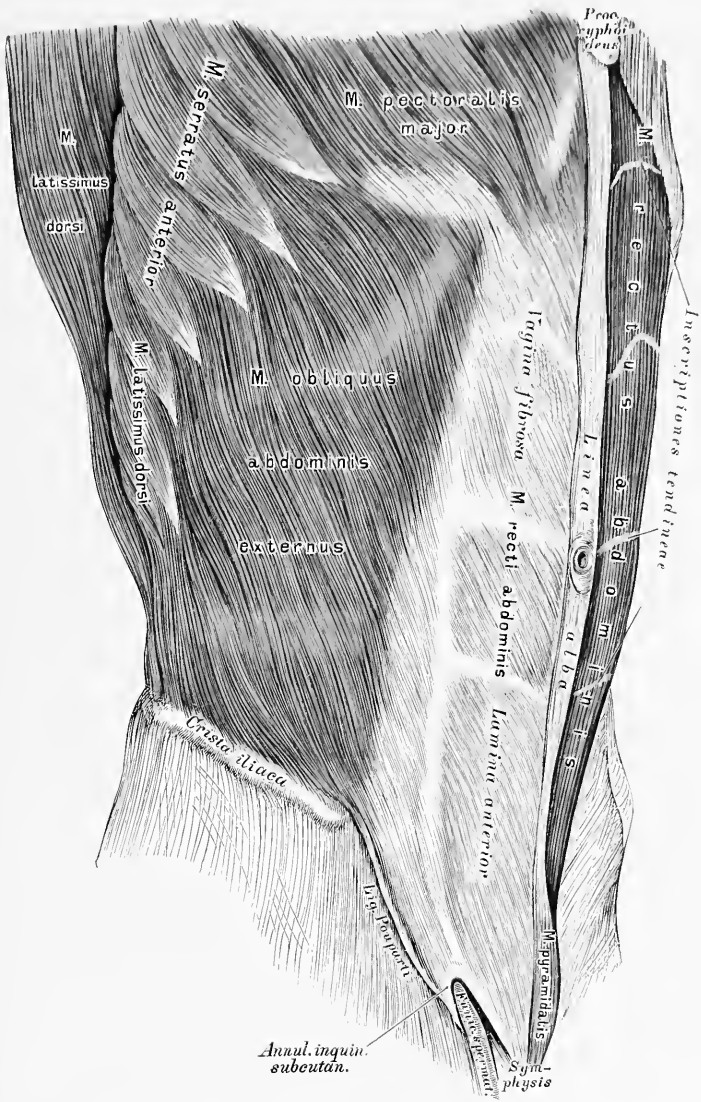

Fig. 280. Die vorderen Bauchmuskeln. *M. obliquus ext., M. rectus.*

M. rectus abdominis, der gerade Bauchmuskel. Urspr.: äussere Fläche des 5. bis 7. Rippenknorpels und des Schwertfortsatzes. Insert.: oberer Rand des Schambeines und vordere Fläche der Schamfuge. Die von den Aponeurosen der breiten Bauchmuskeln gebildete fibröse Scheide des geraden Bauchmuskels bedeckt die ganze vordere Fläche desselben, während sie an der hinteren Fläche zwei bis drei Querfinger breit unter dem Nabel als *Linea semicircularis Douglasi* aufhört.

M. pyramidalis abdominis. Urspr.: oberer Rand der Schamfuge. Insert.: an der *Vagina fibrosa* des geraden Bauchmuskels.

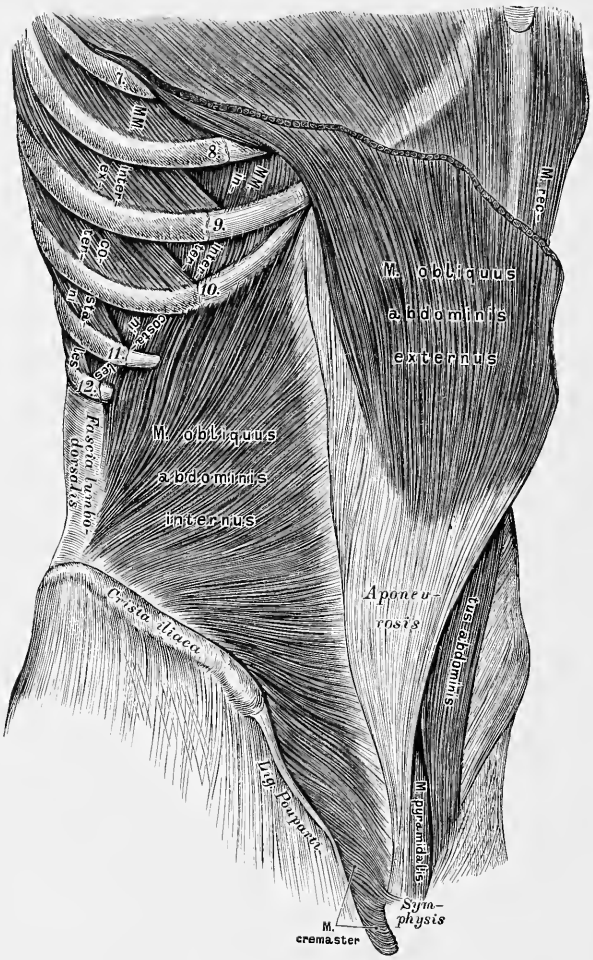

Fig. 281. Die vorderen Bauchmuskeln, *M. obliquus externus* und *internus*.

M. obliquus abdominis externus, der äussere schiefe Bauchmuskel. Urspr.: äussere Fläche der 5. oder 6.—12. Rippe. Insert.: am *Labium externum* des Darmbeinkammes und an einer breiten Aponeurose, welche sich am *Ligamentum inguinale Poupartii* befestigt und als *Vagina fibrosa* des geraden Bauchmuskels vor demselben zur *Linea alba* zieht. 2·5 *cm* nach aussen von der Schamfuge befindet sich in der Aponeurose die dreieckige Öffnung des Leistencanals, des *Annulus inguinalis subcutaneus*.

M. obliquus abdominis internus, der innere schiefe Bauchmuskel. Urspr.: *Labium medium* des Darmbeinkammes. *Spina anterior superior* und äussere Hälfte des *Lig. inguinale Pouparti;* er geht in eine Aponeurose über, welche sich in zwei Blätter spaltet, deren vor dem *Rectus* befindliches der ganzen Länge der Bauchwand entspricht, während das hintere Blatt nur bis zur *Linea Douglasi* reicht. Vom unteren Rande dieses und des queren Bauchmuskels gehen schlingenförmige Muskelbündel zum Samenstrang herab — *Musculus cremaster*.

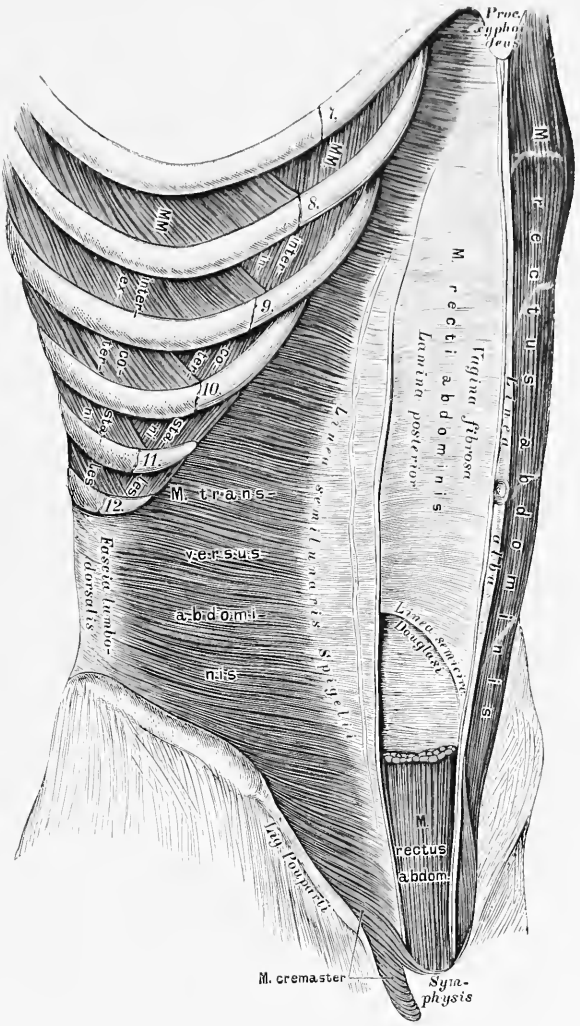

Fig. 282. Die vorderen Bauchmuskel, *M. transversus*, Rectusscheide.

M. transversus abdominis, der quere Bauchmuskel. Urspr.: innere Fläche des 7.—12. Rippenknorpels, tiefliegendes Blatt der *Fascia lumbodorsalis*, *Labium internum* des Darmbeinkammes und äussere Hälfte des *Lig. Pouparti*. Insert.: an eine Aponeurose bogenförmig als *Linea semilunaris Spigelii;* die Aponeurose verstärkt oben die hintere Wand, unten die vordere Wand der fibrösen Scheide des geraden Bauchmuskels.

Als hinterer Bauchmuskel wird der *M. quadratus lumborum* bezeichnet.

M. quadratus lumborum, der viereckige Lendenmuskel (siehe Fig. 278 u. 285). Urspr.: hinterer Abschnitt des Darmbeinkammes, V. Lendenwirbel und *Lig. ileolumbale*. Insert.: Querfortsätze der vier oberen Lendenwirbel und unterer Rand der 12. Rippe.

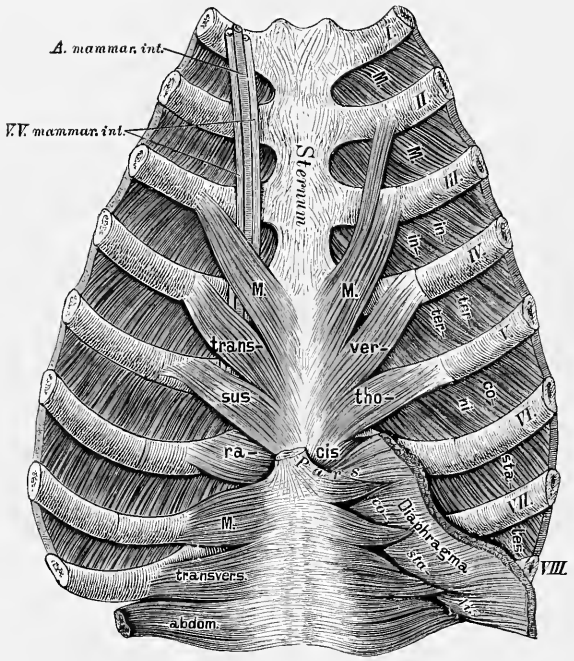

Fig. 283. *M. transversus abdominis et thoracis*, von innen.

M. transversus thoracis an der hinteren Fläche des Brustbeines und der Rippenknorpel. Urspr.: Schwertfortsatz und Körper des Brustbeines. Insert.: in flachen Zacken an der hinteren Fläche des III.—VI. Rippenknorpels.

Innervation der Bauchmuskeln: *Rami anteriores* der unteren *N. intercostales* und der zwei oberen *N. lumbales*.

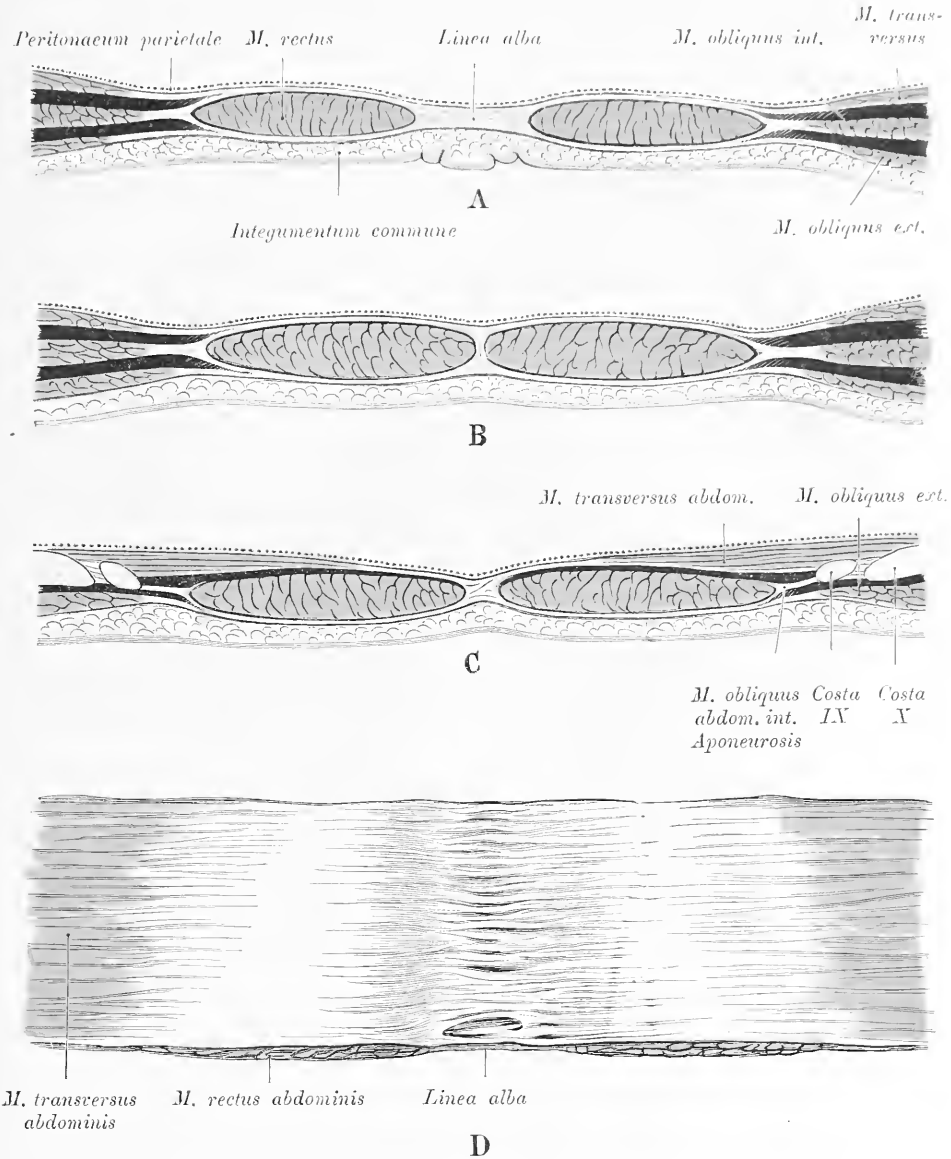

Fig. 284. Querschnitte durch die vordere Bauchwand.

A: Querschnitt entsprechend der Nabelgegend.

B: Durchschnitt zwischen Nabel und Symphyse oberhalb der *Linea semicircularis (Douglasi)*.

C: Querschnitt entsprechend den vorderen Enden des IX. und X. Rippenknorpels.

D: Vordere Bauchwand von innen nach Ablösung des Bauchfelles.

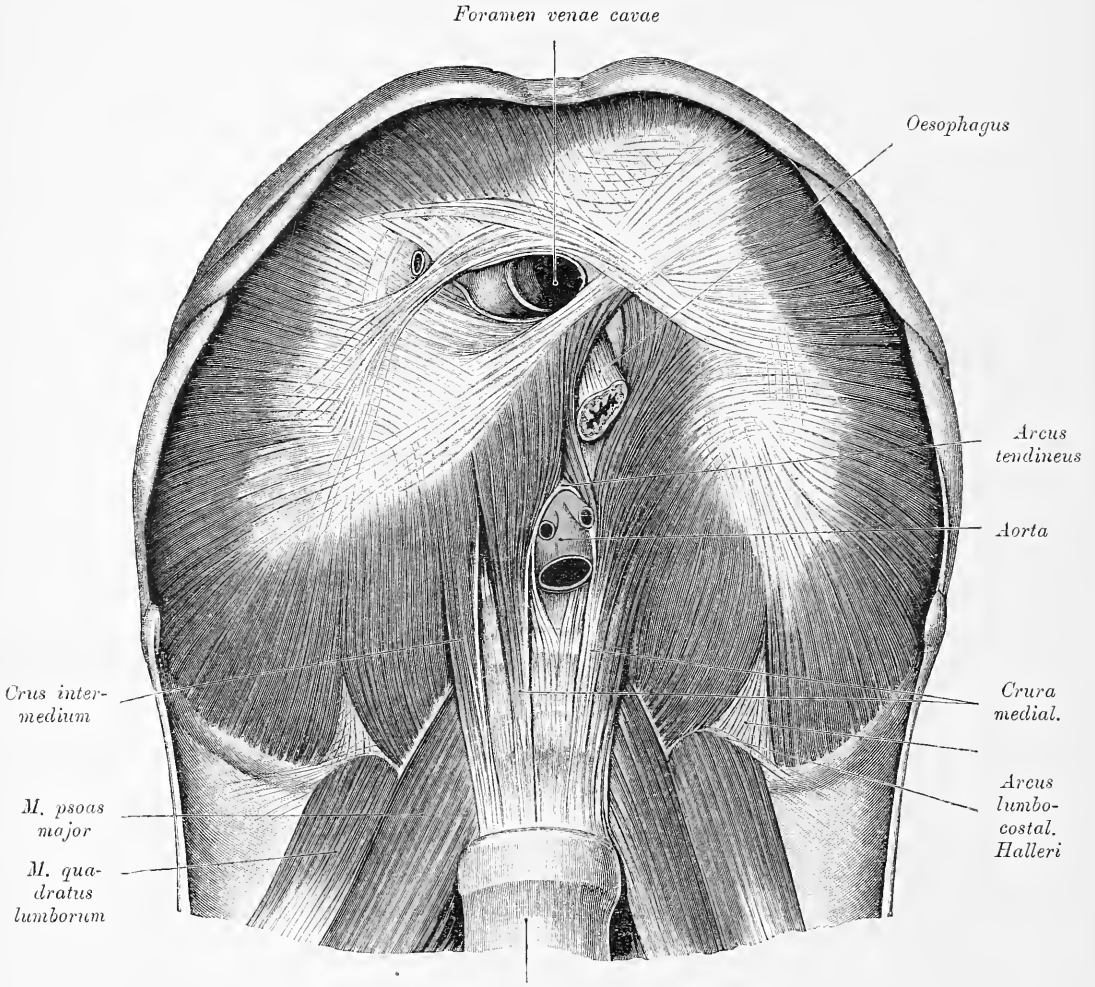

Fig. 285. Das Zwerchfell, *Diaphragma.* Untere Fläche.

Das Zwerchfell besteht aus einer *Pars muscularis* und einer *Pars tendinea.*

Die *Pars muscularis* zerfällt in die *Pars lumbalis,* die *Pars costalis* und die *Pars sternalis.*

Die *Pars lumbalis* wird durch drei Schenkelpaare gebildet. Das innere Schenkelpaar, *Crura medialia,* entspringt von der Vorderfläche des III. und IV. Lendenwirbels; die Schenkel verbinden sich, um den Aortenschlitz, *Hiatus aorticus,* zu bilden. Ein Theil der Muskelbündel kreuzt sich hierauf mit denen der anderen Seite und begrenzt so den *Hiatus oesophageus.* Das mittlere Schenkelpaar entspringt von der Seitengegend des II. Lendenwirbels. Zwischen *Crus mediale* und *intermedium* tritt der *N. splanchnicus* durch. Das äussere Schenkelpaar entspringt an einem Sehnenbogen, der vom Körper des II. Lendenwirbels zum Querfortsatze dieses Wirbels und von hier zur letzten Rippe zieht *(Arcus lumbocostalis Halleri).*

Die *Pars costalis* entspringt von der Spitze der letzten Rippe an bis zum 7. Rippenknorpel.

Die *Pars sternalis* entsteht mit zwei kleinen Zacken am *Processus xiphoideus.* Die *Pars muscularis* geht in das *Centrum tendineum* über, welches kleeblattförmig ist und im rechten Lappen das *Foramen venae cavae* enthält.

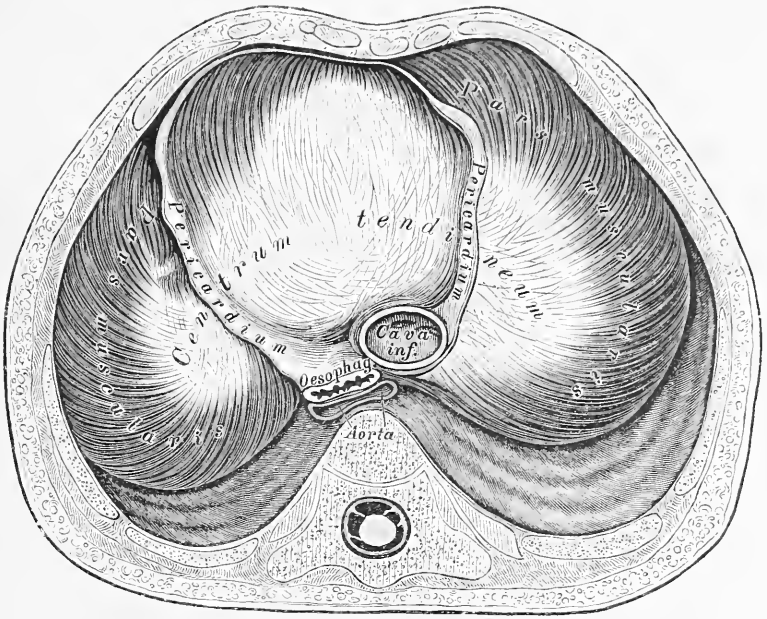

Fig. 286. Das Zwerchfell, *Diaphragma*, eines älteren Kindes.

Obere Fläche.

Der musculöse Theil des Zwerchfells dacht beiderseits gegen die Rumpfwand ab und begrenzt mit derselben den *Pleurasinus*, der je nach dem Füllungszustande der Lungen bald geschlossen, bald geöffnet ist.

Der grössere Antheil des *Centrum tendineum* wird von der unteren Wand des Herzbeutels eingenommen, auf der das Herz aufruht.

Innervation: *Nn. phrenici.*

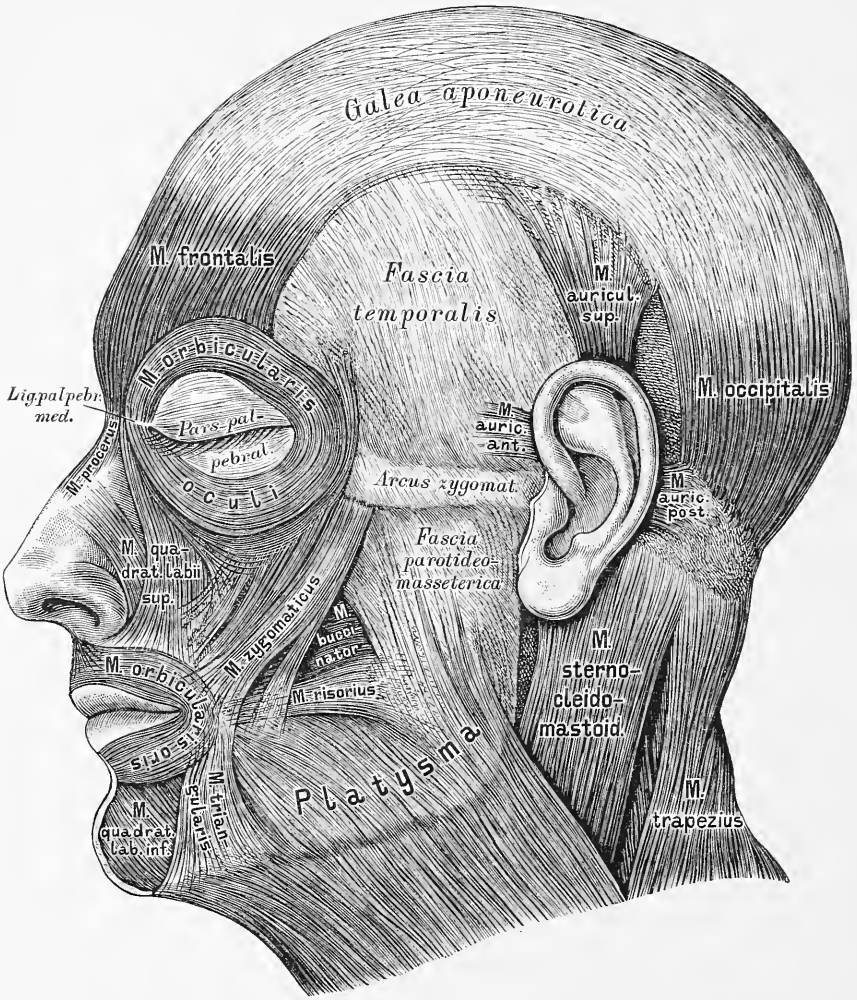

Fig. 287. Die Muskeln und Fascien der Kopfhaut und des Gesichtes.

1. Muskeln des Schädeldaches *(M. epicranius)*:

M. frontalis. Ursprung: *Arcus superciliar.* Insertion: *Galea aponeurotica.*

M. occipitalis. Urspr.: *Linea nuchae super.* des Hinterhauptbeines. Insert.: *Galea aponeurotica.*

2. Muskeln der Augenlidspalte:

M. orbicularis oculi. Urspr.: *Lig. palpebrarum mediale, Proc. nasalis* des Oberkiefers und Thränenbein. Er zerfällt in die *Pars palpebralis, Pars orbitalis* und *Pars lacrimalis (Horneri).*

M. ciliaris auf den Augenlidern dicht an den Lidrändern (Schliesser).

M. corrugator supercilii. Urspr.: unter dem *M. frontalis* und *orbicularis* an der *Glabella;* geht in die beiden ihn deckenden Muskeln über.

3. Muskel der Ohrmuschel:

Mm. auriculares ant., sup. und *posterior.*

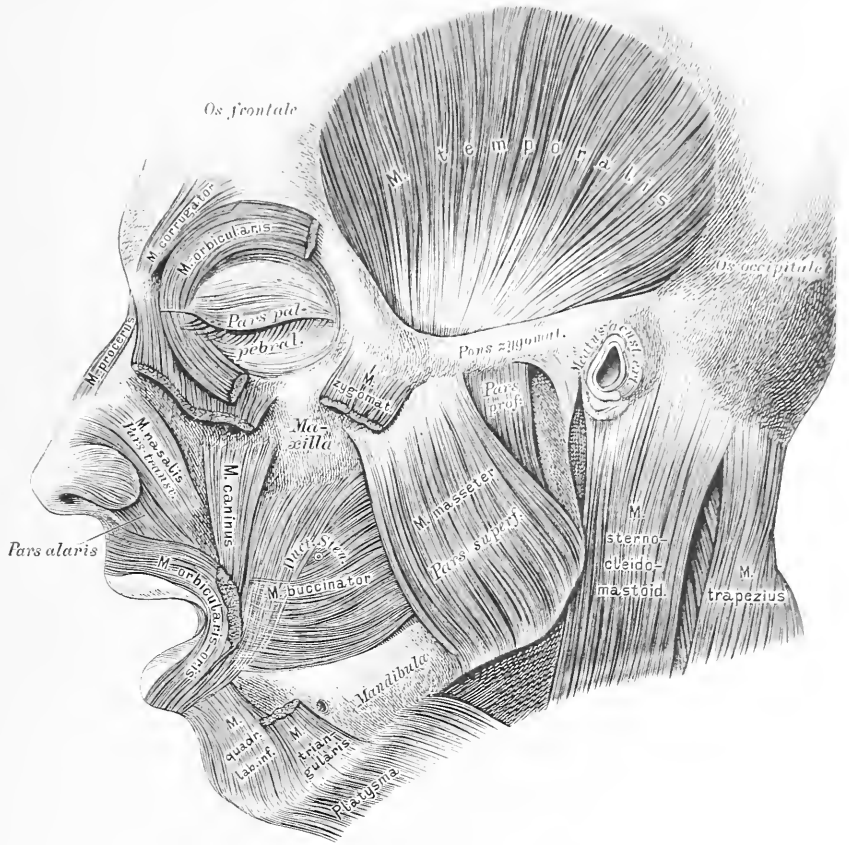

Fig. 288. Die Muskeln des Gesichtes.

4. Muskeln des Mundes.

M. quadratus labii superioris. Ursprung: unterer Augenhöhlenrand. Ende: Haut des Nasenflügels und der Oberlippe. Die laterale Partie dieses Muskels wird als *Caput zygomaticum*, die mediale als *Caput infraorbitale* und *angulare* bezeichnet.

M. zygomaticus. Ursprung: Jochbein. Ende: Mundwinkel.

M. risorius. Ursprung: *Fascia parotideomasseterica.* Ende: Mundwinkel.

M. triangularis. Ursprung: Unterkieferrand. Ende: Mundwinkel.

M. caninus. Ursprung: *Fossa canina.* Ende: Mundwinkel.

M. quadratus labii inferioris. Ursprung: Unterkieferrand. Ende: Unterlippen- und Kinnhaut.

M. buccinator. Ursprung: *Raphe pterygomandibularis, Tub. maxillare, Proc. alveolaris* des Ober- und Unterkiefers.

M. orbicularis oris. Ringförmiger Muskel des Mundes, unmittelbar unter der *Mucosa oris* gelegen. Er bezieht seine Fasern hauptsächlich vom *M. buccinatorius* und von den Zahnfächern der 4 Eckzähne. Ende: Lippen.

5. Muskel der Nase.

M. nasalis. Ursprung: Von der Region des oberen Eckzahnes zum Nasenrücken (*P. transversa*), vom Eckzahn zur *Cart. alaris* (*P. alaris*).

Innervation: *N. facialis.*

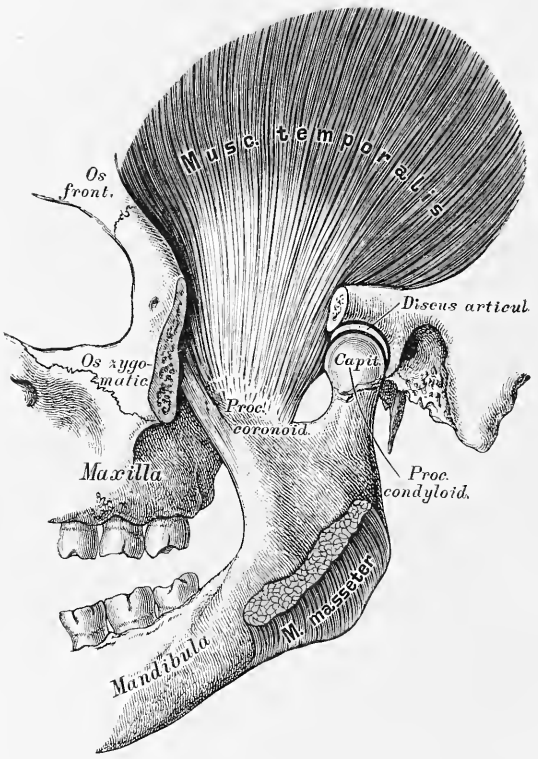

Fig. 289 u. 291. Die Muskeln des Unterkiefers, von aussen.

M. temporalis, der Schläfenmuskel. Urspr.: *Planum temporale* des Schädels und Innenfläche der *Fascia temporalis.* Insert.: unter dem Jochbogen am *Proc. coronoideus* des Unterkiefers. (Heber und Zurückzieher des Unterkiefers.)

M. masseter (Fig. 288), der Kaumuskel. Urspr.: Jochbogen mit einer oberflächlichen und einer tiefen Portion. Insert.: Aussenfläche des Unterkieferastes bis zum Kieferwinkel. (Heber und Vorwärtszieher des Unterkiefers.)

M. pterygoideus internus, innerer Flügelmuskel. Urspr.: *Fossa pterygoidea* des Keilbeines. Insert.: Innenfläche des Unterkieferwinkels. (Hebung des Unterkiefers.)

M. pterygoideus externus, äusserer Flügelmuskel. Urspr.: Äussere Fläche der *Lamina externa* des Flügelfortsatzes und des grossen Keilbeinflügels. Insert.: mit starker Sehne am Halse des *Processus condyloideus* des Unterkiefers, an der Innenwand der Kapsel und des Zwischenknorpels des Unterkiefergelenkes. (Beiderseits wirkend Vorwärtsbeweger; einerseits wirkend Seitenbeweger des Unterkiefers.)

Innervation: *N. trigeminus. Ram. III.*

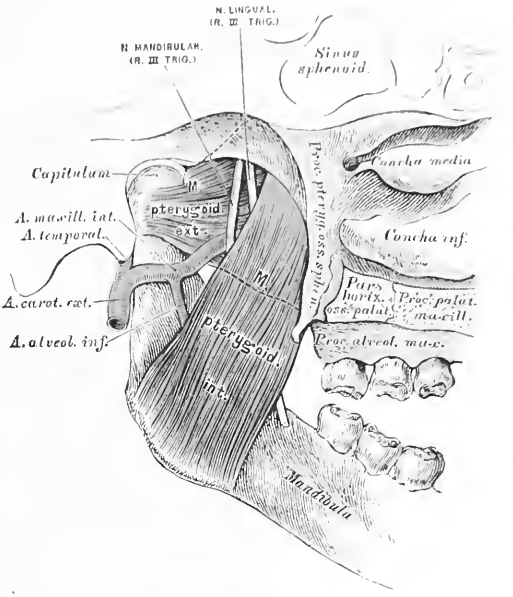

Fig. 290. Die Muskeln des Unterkiefers (die *Mm. pterygoidei*), von innen.

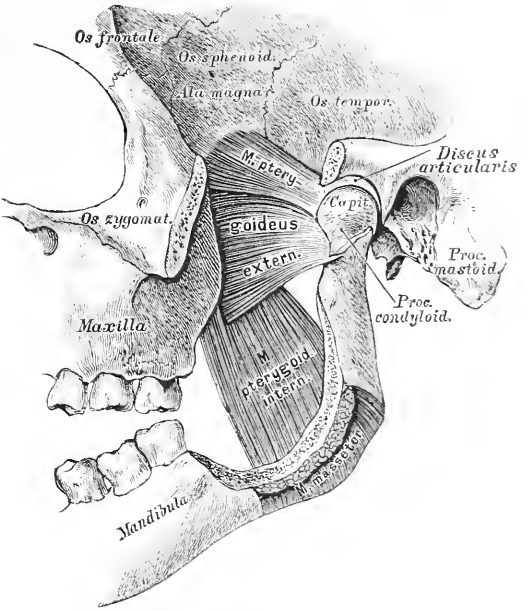

Fig. 291. Die Muskeln des Unterkiefers (die *Mm. pterygoidei*), von aussen.

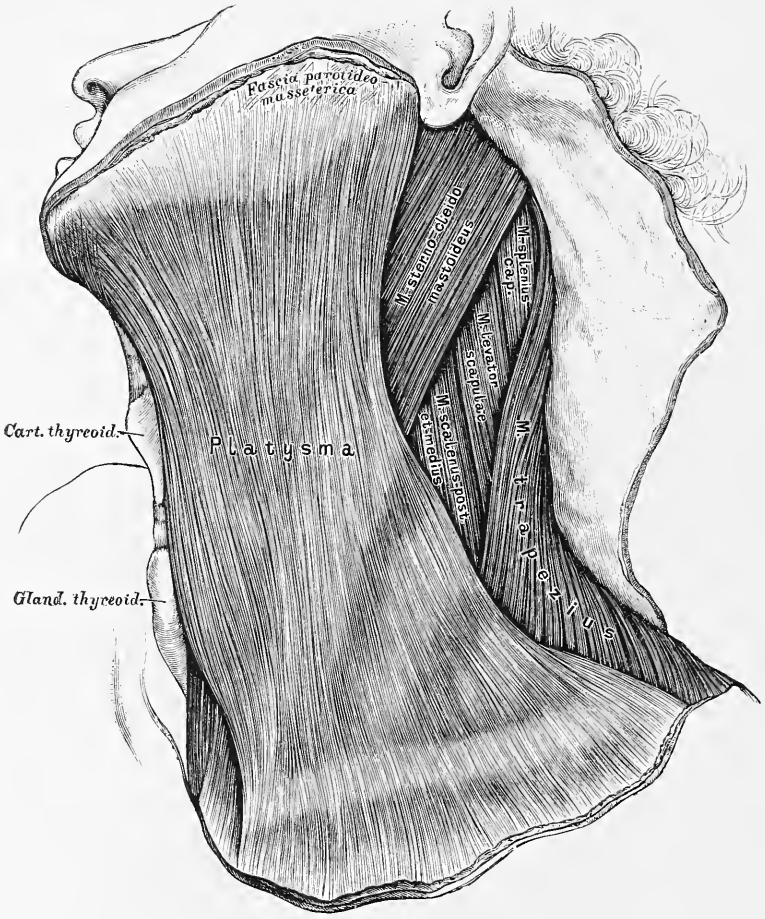

Fig. 292. Der Hautmuskel des Halses.

Platysma, Hautmuskel des Halses. Urspr.: Haut der Brust und *Fascia pectoralis* in der Gegend der zweiten Rippe. Insert. der inneren, sich kreuzenden Bündel: am unteren Rande des Unterkiefers; der übrigen in der Haut des Gesichtes und in der *Fascia parotideomasseterica.* (Herabzieher des Unterkiefers und des Mundwinkels.)

Innervation: *N. facialis.*

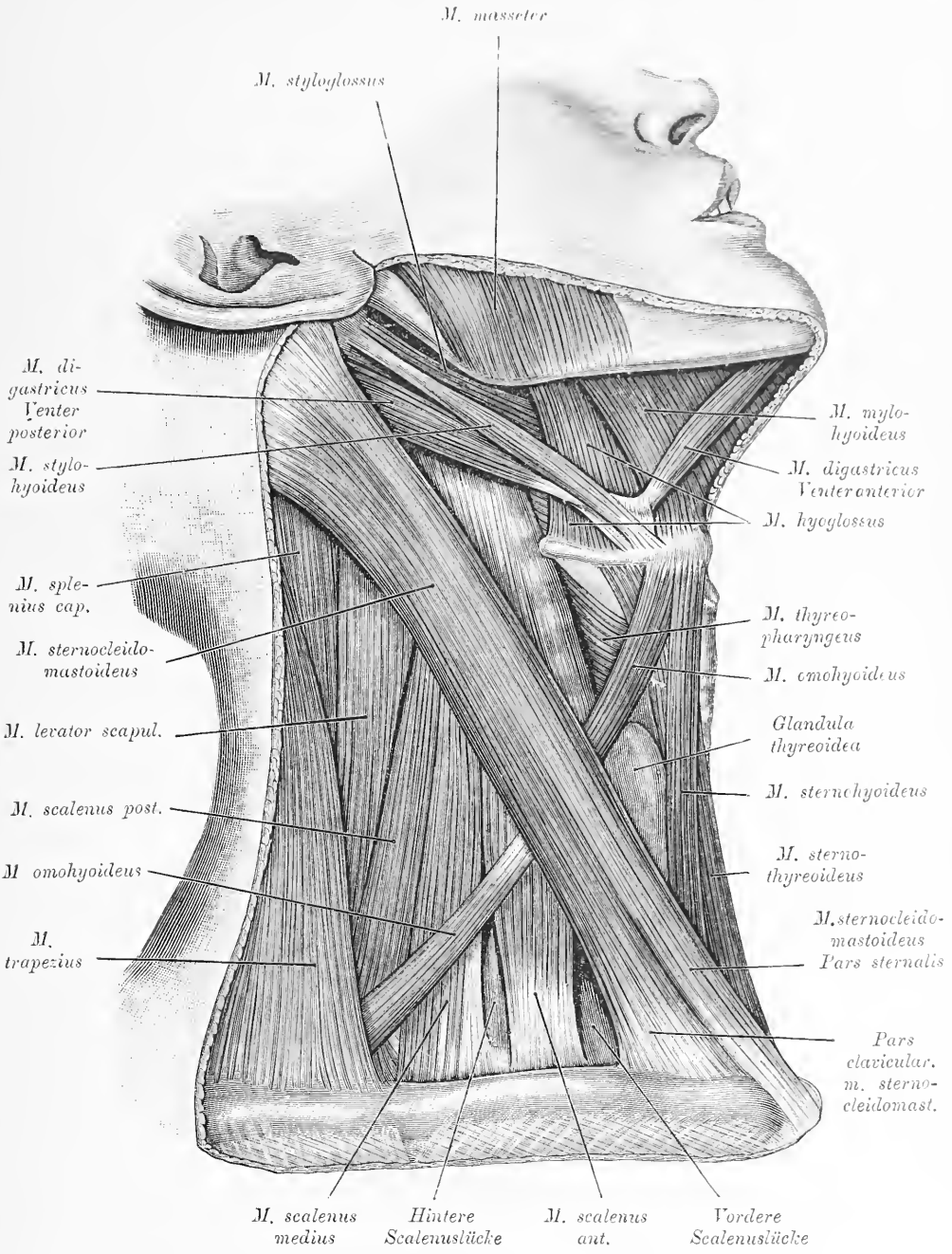

Fig. 293. Die vorderen Halsmuskel. von der Seite.

M. sternocleidomastoideus, Kopfwender. Ursp. vom *Manubrium sterni* und von der *Extremitas sternalis claviculae*. Insert.: am *Processus mastoideus* und an der *Linea nuchae superior*. (Einseitig wirkend Dreher auf die Gegenseite und Neiger des Kopfes; doppelseitig wirkend Strecker des Halses; bei fixiertem Kopfe Heber des Brustkastens.)

Innervation: *N. accessorius*.

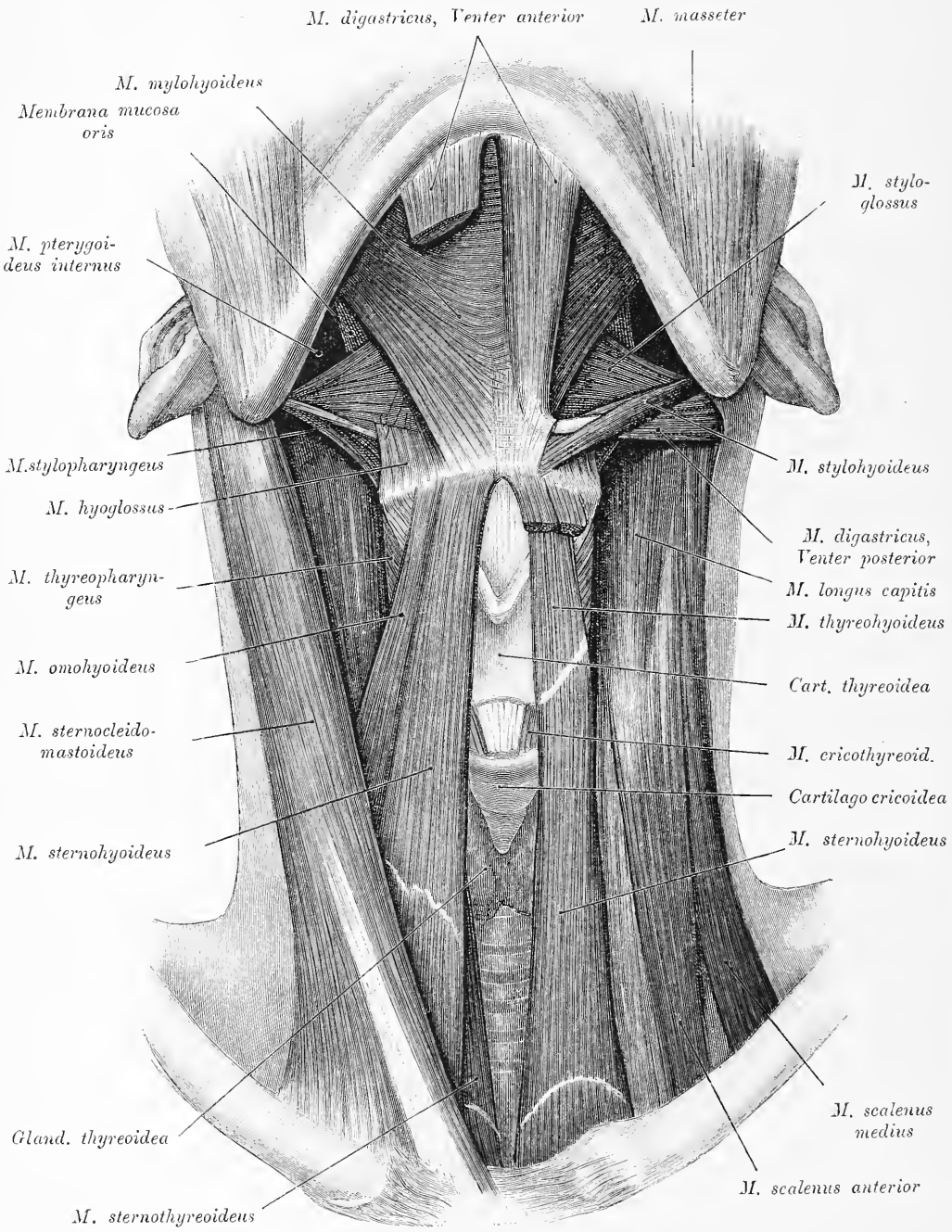
M. digastricus, Venter anterior
M. masseter
M. mylohyoideus
Membrana mucosa oris
M. styloglossus
M. pterygoideus internus
M. stylopharyngeus
M. stylohyoideus
M. hyoglossus
M. digastricus, Venter posterior
M. thyreopharyngeus
M. longus capitis
M. thyreohyoideus
M. omohyoideus
Cart. thyreoidea
M. sternocleidomastoideus
M. cricothyreoid.
Cartilago cricoidea
M. sternohyoideus
M. sternohyoideus
M. scalenus medius
Gland. thyreoidea
M. scalenus anterior
M. sternothyreoideus

Fig. 294.

Fig. 294. Die Halsmuskeln.

M. digastricus, zweibäuchiger Unterkiefermuskel. Urspr. des hinteren Bauches: aus der *Incisura mastoidea;* des vorderen Bauches: am unteren Kinnrande, die mittlere Sehne an den Zungenbeinkörper geheftet. Herabzieher des Kiefers.

Innervation: Hinterer Bauch vom *N. facialis,* vorderer Bauch vom *N. mylohyoideus.*

Zungenbeinmuskeln (Heber des Zungenbeines):

M. stylohyoideus, Griffel-Zungenbeinmuskel. Urspr.: Basis des *Proc. styloideus.* Insert.: am oberen Rande des Zungenbeines.

Innervation: *N. facialis.*

M. mylohyoideus. Urspr.: *Linea mylohyoidea* des Unterkiefers. Insert. der äusseren Fasern: an der Vorderfläche der Zungenbeinbasis; der inneren: in einer medialen sehnigen Raphe.

Innervation: *N. mylohyoideus* vom dritten Ast des Trigeminus.

M. omohyoideus, Schulterblatt-Zungenbeinmuskel. Urspr.: am oberen Schulterblattrande neben der *Incis. scapulae,* oder an deren Querbande, zweibäuchig, bogenförmig verlaufend. Insert.: an der Basis des Zungenbeines (Spanner der *Fascia colli profunda*).

M. sternohyoideus, Brustbein-Zungenbeinmuskel. Urspr.: hintere Fläche des *Manubr. sterni.* Insert.: unterer Rand des Zungenbeinkörpers. Unter diesem:

M. sternothyreoideus, Brustbein-Schildknorpelmuskel. Urspr.: hintere Fläche des *Manubr. sterni* und oberer Rand des ersten Rippenknorpels. Insert.: an der Seitenplatte des Schildknorpels *(Inscriptio tendinea).*

M. thyreohyoideus, Schildknorpel-Zungenbeinmuskel. Urspr.: an der Schildknorpelplatte. Insert.: am unteren Rande des Zungenbeines (Basis und grosses Horn).

Innervation: *N. hypoglossus.*

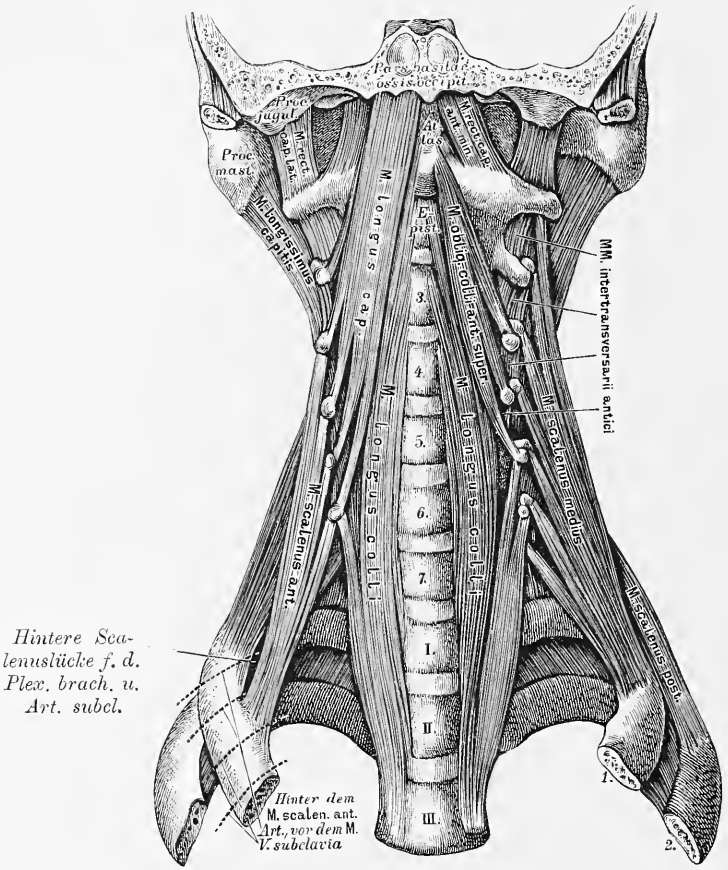

Fig. 295. Die tiefen Halsmuskeln.

Muskeln an der Seitengegend der Halswirbelsäule (Heber der 1. und 2. Rippe bei fixiertem Halse; Dreher und Vorwärtsbeuger des Halses bei fixierten Rippen):

M. scalenus anterior, der vordere Rippenhalter. Urspr.: Querfortsätze des 3.—6. Halswirbels. Insert.: am oberen Rande der 1. Rippe, *Tuberculum scaleni Lisfrancii.*

M. scalenus medius, der mittlere Rippenhalter. Urspr.: Querfortsätze aller sieben Halswirbel. Insert.: oberer Rand und äussere Fläche der 1. Rippe.

M. scalenus posterior, der hintere Rippenhalter. Urspr.: Querfortsätze des 5.—7. Halswirbels. Insert.: äussere Fläche der 2. Rippe.

Zwischen dem *M. sternocleidomastoideus* und dem *M. scalenus anterior* befindet sich die vordere, zwischen dem *M. scalenus anterior* und *M. scalenus medius* die hintere Scalenuslücke.

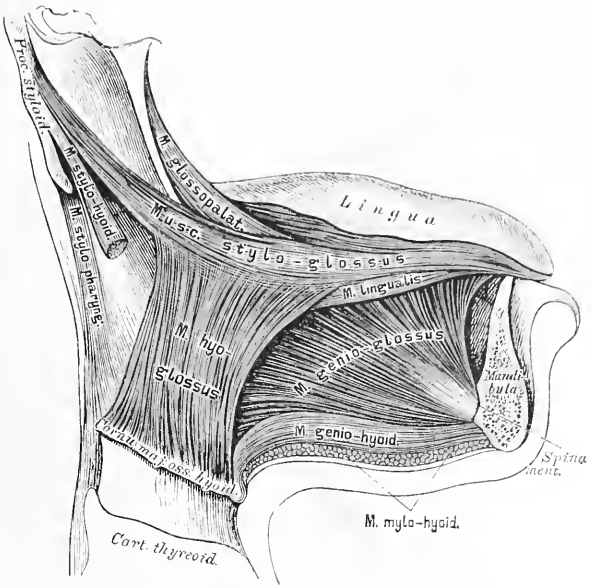

Fig. 296. Die Zungenmuskeln.

M. geniohyoideus, Kinn-Zungenbeinmuskel. Urspr.: an der *Spina mentalis.* Insert.: an der Basis des Zungenbeines.

M. genioglossus, Kinn-Zungenmuskel. Entspringt an der *Spina mentalis* und geht in das Zungenfleisch über. (Herabzieher und Vorstrecker der Zunge.)

M. hyoglossus, Zungenbein-Zungenmuskel. Urspr.: oberer Rand der Basis des grossen und kleinen Hornes des Zungenbeines. Insert.: am hinteren Seitenrande der Zunge. (Herabzieher der Zunge.)

M. styloglossus, Griffel-Zungenmuskel. Urspr.: *Processus styloideus* und *Lig. stylomaxillare.* Insert.: am Seitenrande der Zunge im Zungenfleisch. (Einseitig wirkend Seitwärtszieher, doppelseitig wirkend Rückwärtszieher der Zunge.)

Innervation: *N. hypoglossus.*

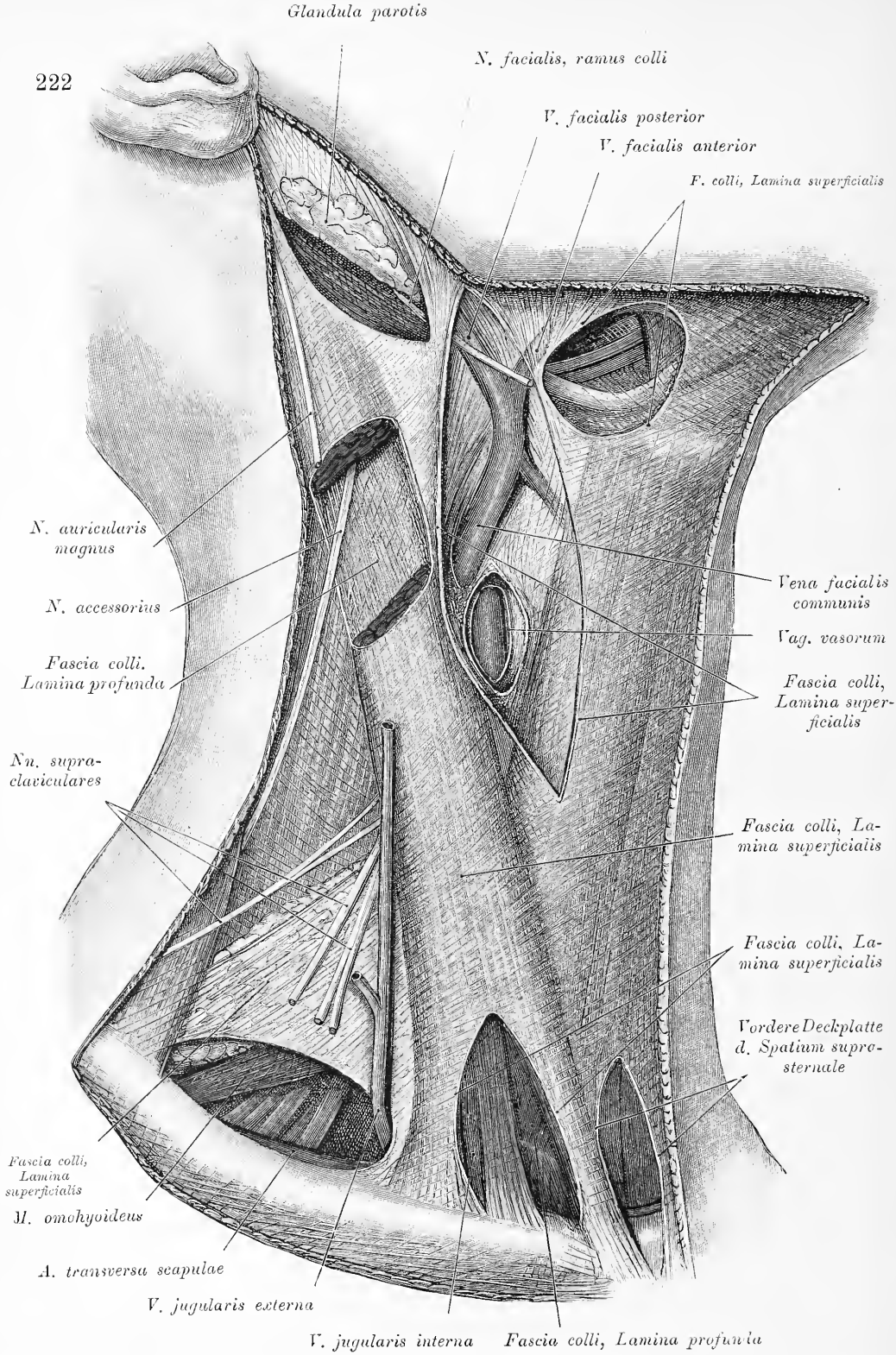

Fig. 297. Fascien des Halses.

Fig. 298. Die breiten Rückenmuskeln.

M. trapezius, Kapuzenmuskel. Urspr.: *Linea nuchae superior, Protuberantia externa* des Hinterhauptbeines, *Ligamentum nuchae*, Dornfortsätze des siebenten Halswirbels und aller Brustwirbel, *Ligamenta interspinalia*. Insert.: hinterer Rand der *Spina scapulae*, innerer Rand des *Acromion* und *Extremitas acromialis* des Schlüsselbeins. (Dreher des Schulterblattes.)

Innervation: *N. accessorius* und Cervicaläste.

M. latissimus dorsi, der breiteste Rückenmuskel. Urspr.: breitsehnig *(F. lumbodorsalis)* von den Dornfortsätzen der vier bis sechs unteren Brustwirbel, aller Lenden- und Kreuzwirbel, dem *Labium externum* des Darmbeinkammes und den untersten Rippen. Insert.: *Crista tuberculi minoris* des Oberarmbeines, vereinigt mit der Endsehne des *M. teres major*. (Rückwärtszieher des Armes.)

Innervation: *N. thoracodorsalis*.

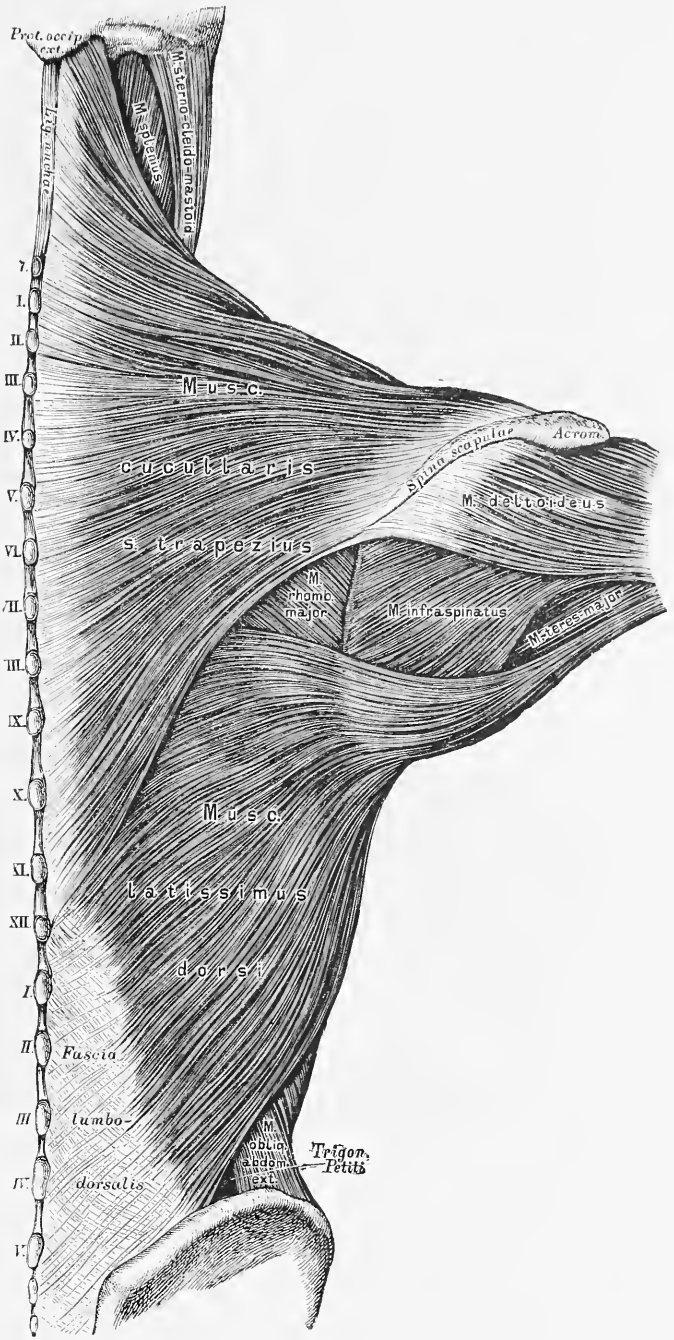

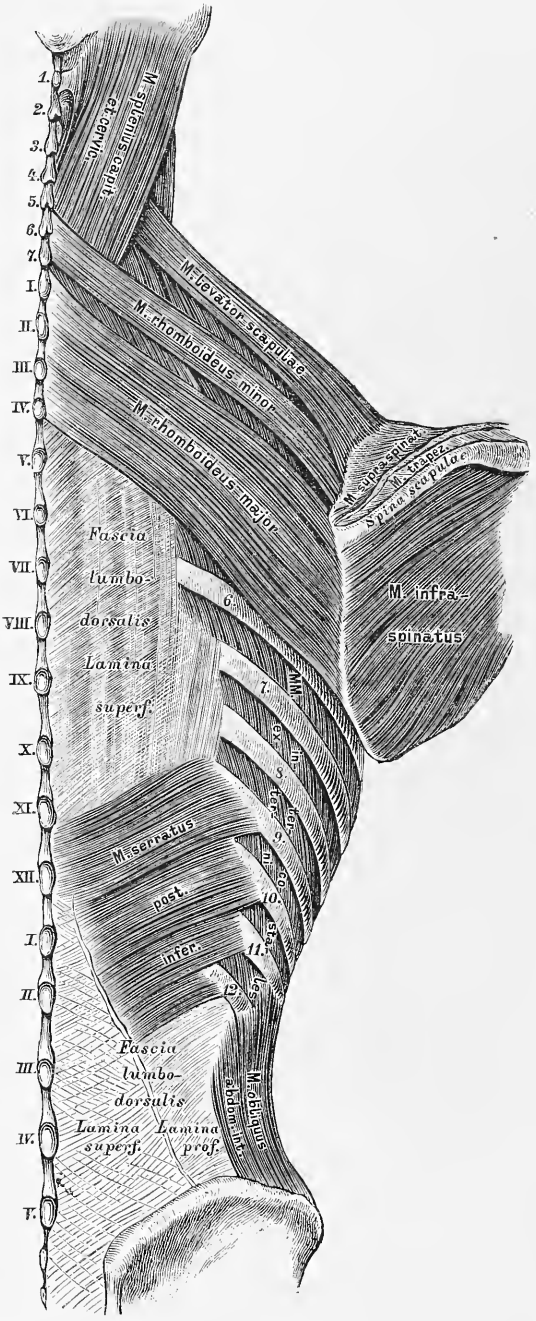

Fig. 299. *Mm. rhomboid., Levator scapulae.*

MM. rhomboideus major et minor. Urspr.: Dornfortsätze der zwei unteren Halswirbel und der vier oberen Brustwirbel. Insert.: am inneren Rande des Schulterblattes. (Dreher des Schulterblattes und Anzieher desselben.)

Innervation: *N. dorsalis scapulae.*

M. levator scapulae. Urspr.: Querfortsätze der vier oberen Halswirbel. Insert.: innerer oberer Winkel des Schulterblattes. (Hebt diesen Winkel.)

Innervation: *N. accessorius* und *Nn. cervicales.*

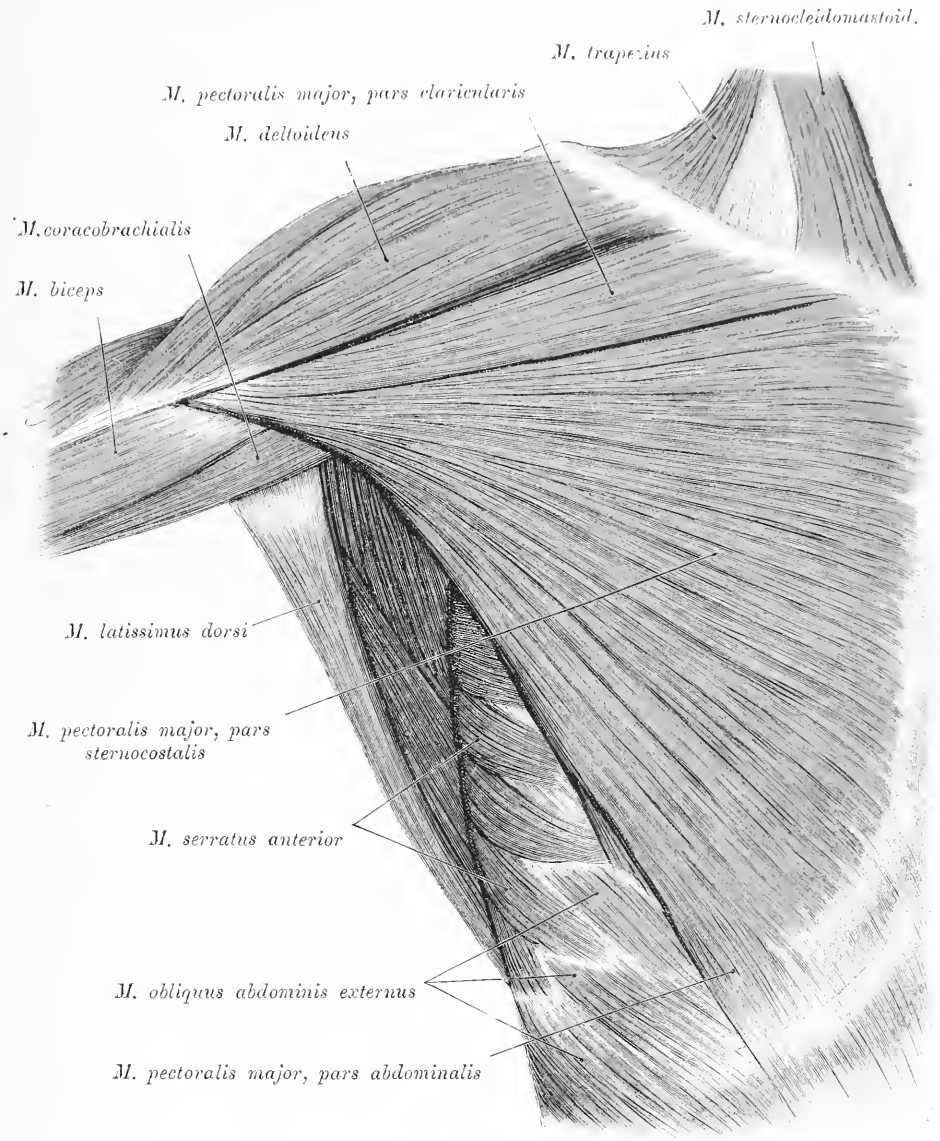

Fig. 300. *M. pectoralis major.*

M. pectoralis major, der grosse Brustmuskel. Ursp.: als *Pars clavicularis* an der *Extremitas sternalis* des Schlüsselbeines; als *Pars sternocostalis* an der vorderen Fläche des Brustbeines und der Knorpel der sechs oberen wahren Rippen, als *Pars abdominalis* an der vorderen Fläche der Rectusscheide. Insert.: mit einer starken, 5 *cm* breiten Sehne an der *Crista tuberculi majoris* des Oberarmbeines. (Anzieher, *Adductor* der oberen Extremität.)

Innervation: *Nn. thoracales anteriores.*

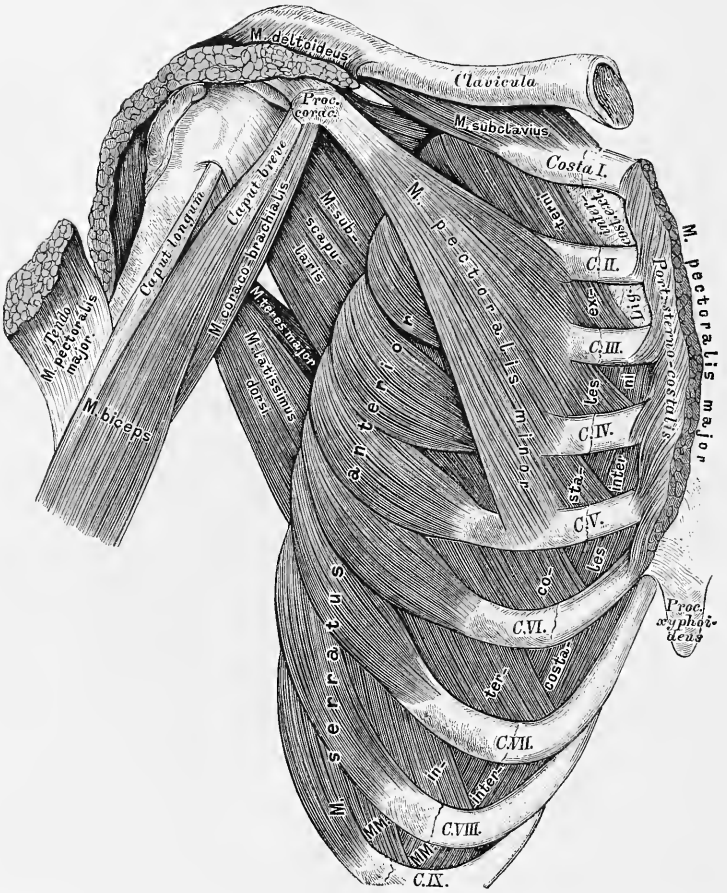

Fig. 301. *M. pectoralis minor* und *M. serratus anterior.*

M. subclavius, Schlüsselbeinmuskel. Urspr.: an der unteren Seite des Schlüsselbeines. Insert.: am oberen Rande des ersten Rippenknorpels. (Hauptsächlich Halter des Schlüsselbeines.)

Innervation: *N. subclavius* vom *Pl. brachialis.*

M. pectoralis minor, der kleine Brustmuskel. Urspr.: mit drei bis vier Zacken an der äusseren Fläche der II.—V. Rippe. Insert.: am *Processus coracoideus* des Schulterblattes. (Niederzieher der Schulter, Heber der Rippen.)

Innervation: *Nn. thoracales anteriores.*

M. serratus anterior, der grosse sägeförmige Muskel. Urspr.: mit acht bis neun Zacken von der äusseren Fläche der acht bis neun oberen Rippen. Insert.: am inneren Rande des Schulterblattes. (Bei fixierten Rippen Vorwärtszieher und Halter des Schulterblattes.)

Innervation: *N. thoracalis longus.*

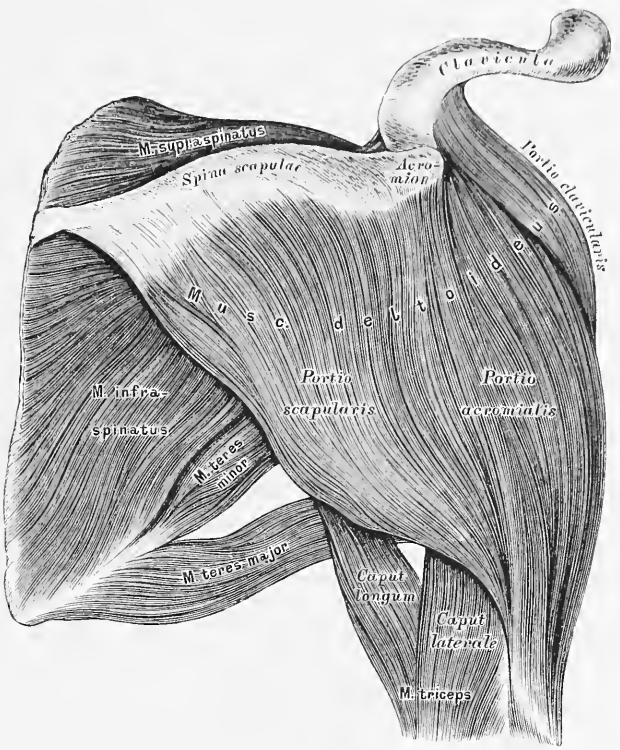

Fig. 302. *M. deltoideus, M. supra-* und *infraspinatus.*

M. deltoideus, der Deltamuskel. Urspr.: an der *Extrem. acromial. claviculae* als *Pars clavicularis;* am *Acromion* als *Pars acromialis;* an der *Spina scapulae* als *Pars scapularis.* Insert.: *Tuberositas deltoidea.* (Heber des Armes.)

Innervation: *N. axillaris.*

M. supraspinatus, der Obergrätenmuskel. Urspr.: *Fossa supraspinata* des Schulterblattes. Insert.: *Tuberculum majus* des Oberarmbeines. (Heber und Auswärtsroller des Armes.)

M. infraspinatus, der Untergrätenmuskel (Fig. 303). Urspr.: *Fossa infraspinata* des Schulterblattes. Insert.: *Tuberculum majus* des Oberarmbeines. (Auswärtsroller und Niederzieher des Armes.)

Innervation: *N. suprascapularis.*

M. teres minor, der kleine runde Armmuskel (Fig. 303). Urspr.: oberer Theil des äusseren Schulterblattrandes. Insert.: *Tuberc. majus* des Oberarmbeines. (Auswärtsroller und Niederzieher des Armes.)

Innervation: *N. axillaris.*

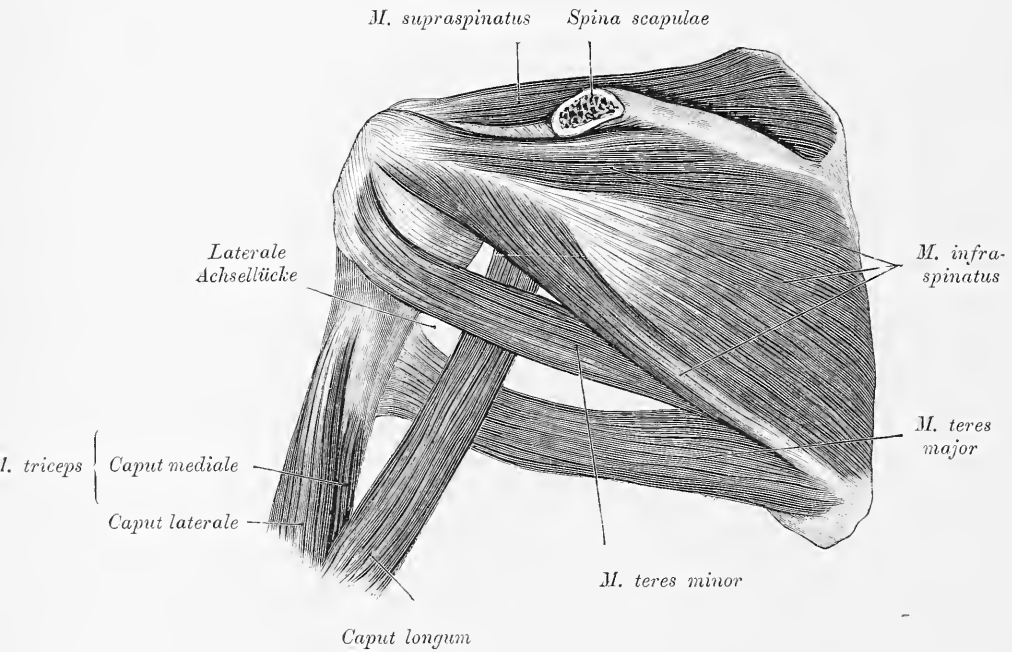

Fig. 303. *Mm. teres major, M. teres minor* und *Mm. supra-* und *infraspinatus.*

M. teres major, der grosse runde Armmuskel. Urspr.: unterer Theil des äusseren Schulterblattrandes. Insert.: neben der Sehne des *M. latissimus dorsi* an der *Crista tuberculi minoris.* (Anzieher und Einwärtsdreher des Armes.)

M. subscapularis, der Unterschulterblattmuskel (Fig. 301). Urspr.: vordere Fläche des Schulterblattes. Insert.: *Tuberculum minus* des Oberarmbeines und dessen *Crista.* (Einwärtsroller des Armes.)

Innervation: *Nn. subscapulares.*

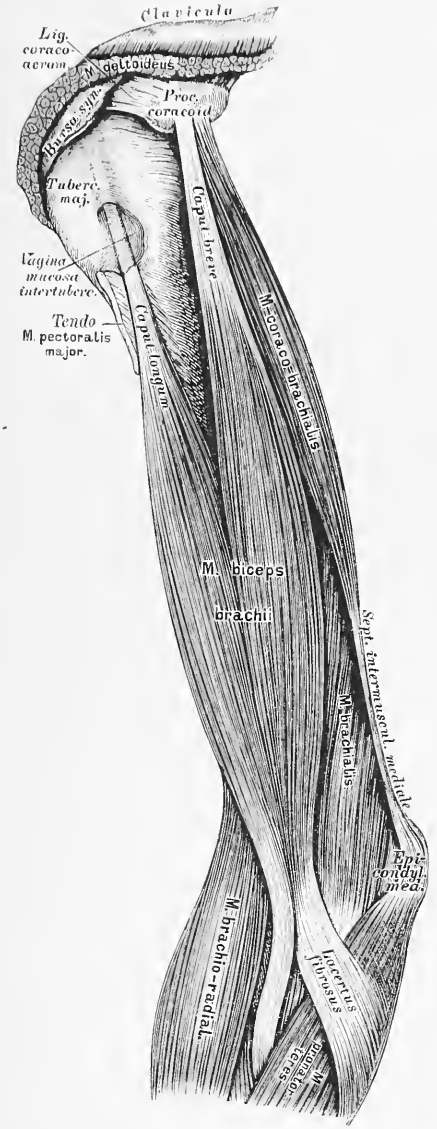

Fig. 304. *M. biceps* und *M. coracobrachialis.*

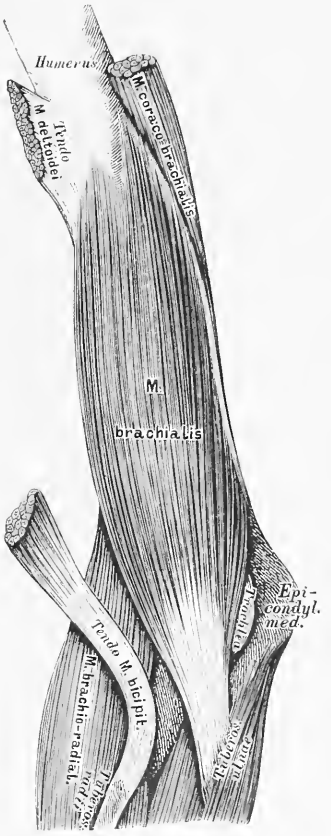

Fig. 305. *M. brachialis.*

M. biceps brachii, der zweiköpfige Armmuskel. Ursp.: zweiköpfig: das *Caput breve* verwachsen mit dem *M. coracobrachialis* am *Processus coracoideus;* das *Caput longum* vom oberen Rande der Gelenkfläche des Schulterblattes. Insert.: an der *Tuberositas radii.* Von der Endsehne geht ein aponeurotisches Band, *Lacertus fibrosus*, zur Fascie des Vorderarmes. (Auswärtsdreher des pronirten Radius und Beuger des Vorderarmes.)

M. coracobrachialis. Ursprung: *Processus coracoideus.* Insert.: Ende der *Crista tuberculi minoris* in der Mitte des Oberarmbeines. Durchbohrt vom *Nerv. musculocutaneus.* (Ein- und Vorwärtszieher des Armes.)

Innervation: *N. musculocutaneus.*

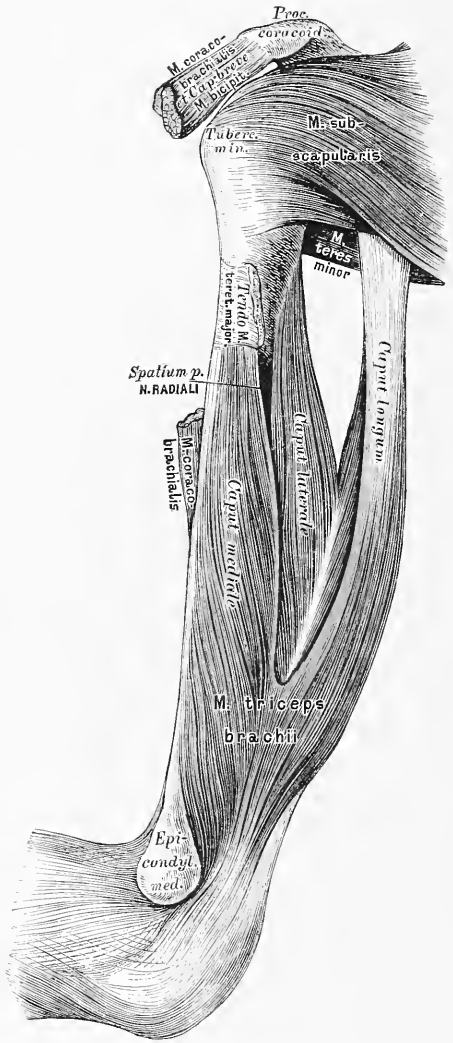

Fig. 306. *M. triceps,* von innen, und *M. subscapularis.*

M. brachialis, der innere Armmuskel (siehe Fig. 305). Urspr.: mit einer äusseren und inneren Zacke von der äusseren und inneren Fläche des Oberarmknochens. Insert.: am *Processus coronoideus ulnae.* (Beuger des Vorderarmes.)

Innervation: *N. musculocutaneus.*

Muskeln an der hinteren Gegend des Oberarmes: *M. triceps brachii,* der dreiköpfige Streckmuskel des Armes. Urspr.: das *Caput longum* vom äusseren Schulterblattrande an der *Tuberositas infraglenoidalis;* das *Caput laterale* von der Aussenseite des Oberarmbeines; das *Caput mediale* an der Innenseite des Oberarmbeines. Insert.: mit einer platten Endsehne am *Olecranon ulnae.*

M. anconaeus. Urspr.: *Epicondylus lateralis humeri.* Insert.: lateraler Rand des *Olecranon* und dorsale Kante der *Ulna.*

Innervation: *N. radialis.*

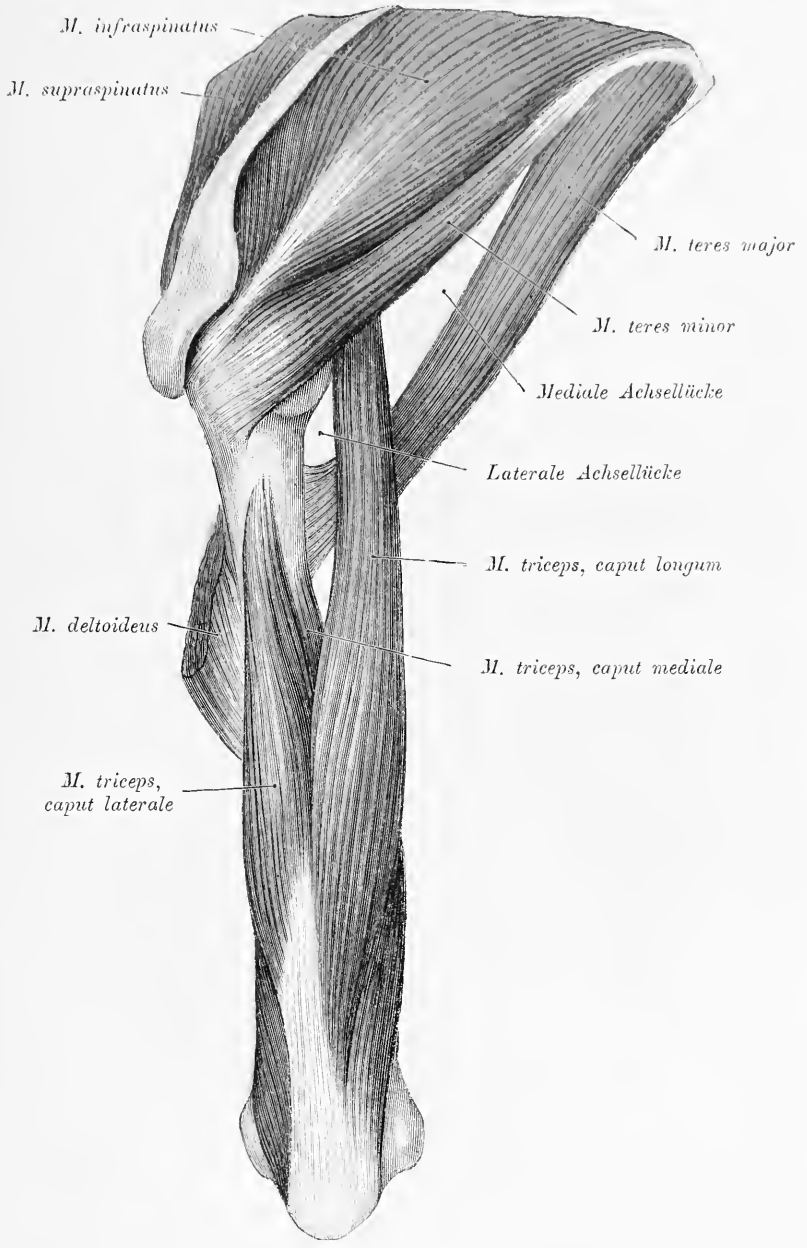

Fig. 307. *M. triceps*, von hinten, *M. teres major*, *M. teres minor* und die Achsellücken.

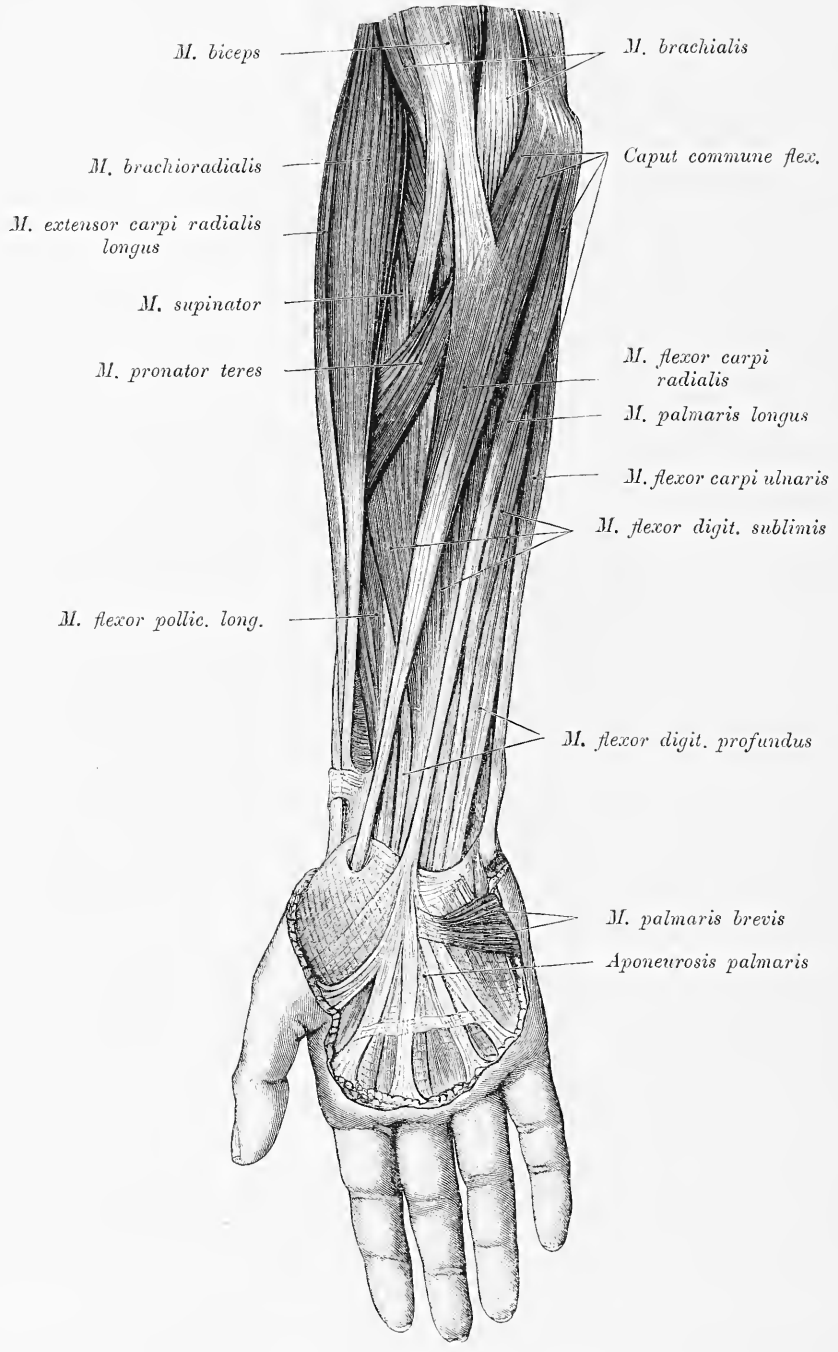

Fig. 308. Vorderarmmuskeln an der Beugeseite (I. Schichte).

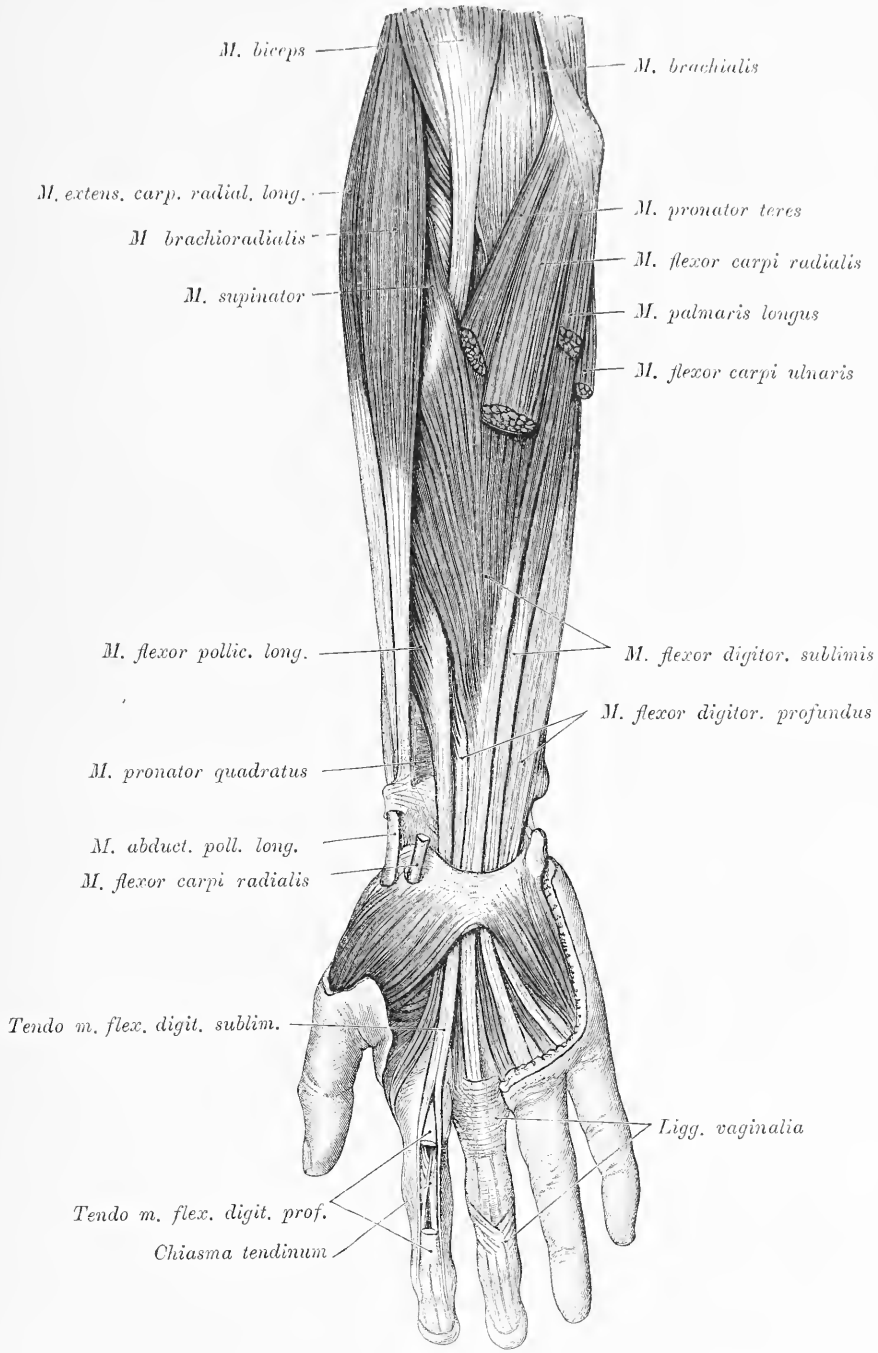

Fig. 309. Vorderarmmuskeln an der Beugeseite (II. Schichte).

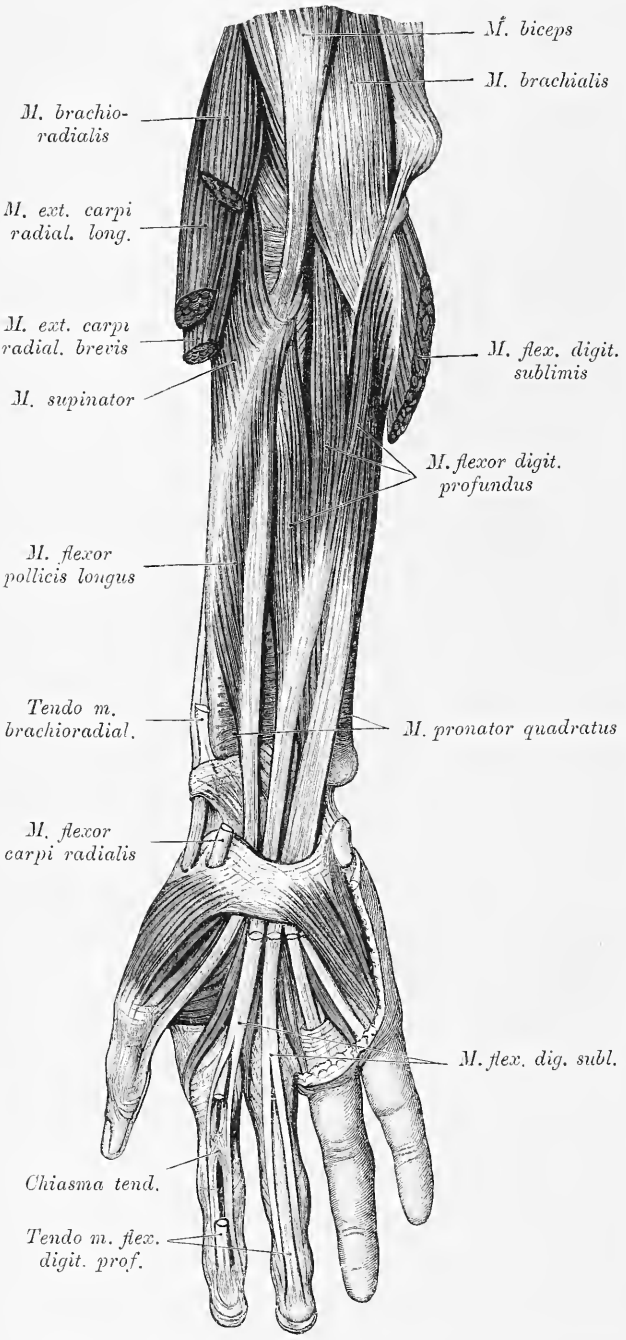

M. pronator teres, der runde Drehmuskel. Urspr.: Das *Caput humerale* entspringt am sog. *Caput commune,* das *Caput ulnare* an der *Tuberositas ulnae.* Zwischen beiden Köpfen zieht der *Medianus* durch. Insert.: Mitte der lateralen Fläche des Radius.

Innervation: *N. medianus.*

M. flexor carpi radialis, der radiale Handbeuger. Urspr.: *Epicondyl. med.* des Oberarmbeines. Insert.: Basis des *Metacarpus indicis.* (Beuger der Hand.)

Innervation: *N. medianus.*

M. palmaris longus, der lange Hohlhandmuskel. Urspr.: *Epicondyl. med.* des Oberarmbeines. Insert.: *Aponeurosis palmaris.* (Spanner dieser Aponeurose, Beuger der Hand.)

Innervation: *N. medianus.*

M. flexor carpi ulnaris, der ulnare Handbeuger. Urspr.: *Epicondyl. med.* des Oberarmbeines, *Olecranon,* hintere Kante der Ulna. Insert.: *Os pisiforme.* (Beugung und Ulnarflexion der Hand.)

Innervation: *N. ulnaris.*

M. flexor digitorum sublimis, der oberflächliche Fingerbeuger. Urspr.: *Condylus. med.* des Oberarmbeines, *Proc. coronoideus ulnae* und *Radius* unterhalb der Tuberosität. Insert.: mit vier Sehnen, die in der Höhe der *I. Phalanx* von den Sehnen des tiefliegenden Beugers durchbrochen werden, an den Seitenrändern der *II. Phalanx* des 2. bis 5. Fingers. (Beuger der *II. Phalanx.*)

Innervation: *N. medianus.*

Fig. 310. Vorderarmmuskeln an der Beugeseite (III. Schichte).

Dritte Schichte:

M. flexor digitorum profundus, der tiefe Fingerbeuger. Urspr.: zwei obere Drittel der inneren Ulnafläche, *Membrana interossea.* Insert.: in vier Sehnen gespalten, die an der *I. Phalanx* durch die Spalten der Sehnen des hochliegenden Fingerbeugers durchgeschoben sind, an der *III. Phalanx* des zweiten bis fünften Fingers. (Beuger der *III. Phalanx.*) — In der Hohlhand entspringen von den Radialrändern der Sehnen die *Musculi lumbricales,* welche zu den Radialrändern der ersten Fingerglieder und von da in die Rückenaponeurose der Finger gehen.

Innervation: *N. medianus.*

M. flexor pollicis longus, der lange Beuger des Daumens. Urspr.: innere Fläche des Radius und *Membrana interossea.* Insert.: *II. Phalanx* des Daumens.

Innervation: *N. medianus.*

Vierte Schichte:

M. pronator quadratus, der viereckige Drehmuskel. Urspr.: innere und hintere Fläche der Ulna. Insert.: innere Fläche des Radius.

Innervation: *N. interosseus volaris.*

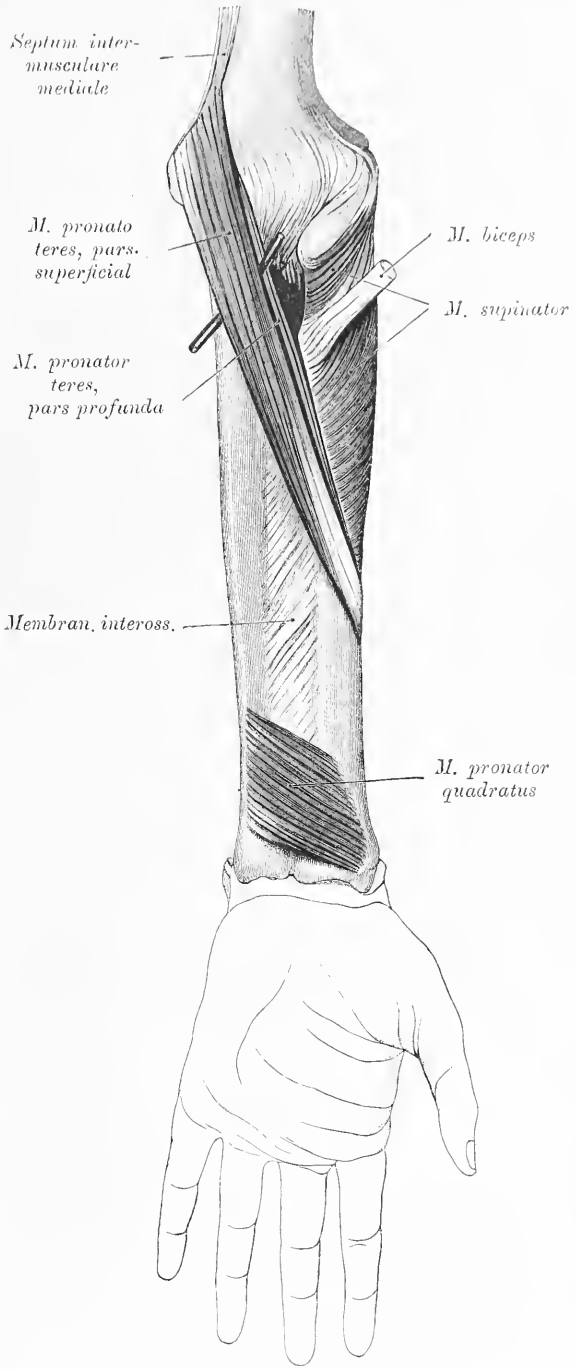

Fig. 311. Vorderarmmuskeln an der Beugeseite (IV. Schichte) und *M. pronator teres.*

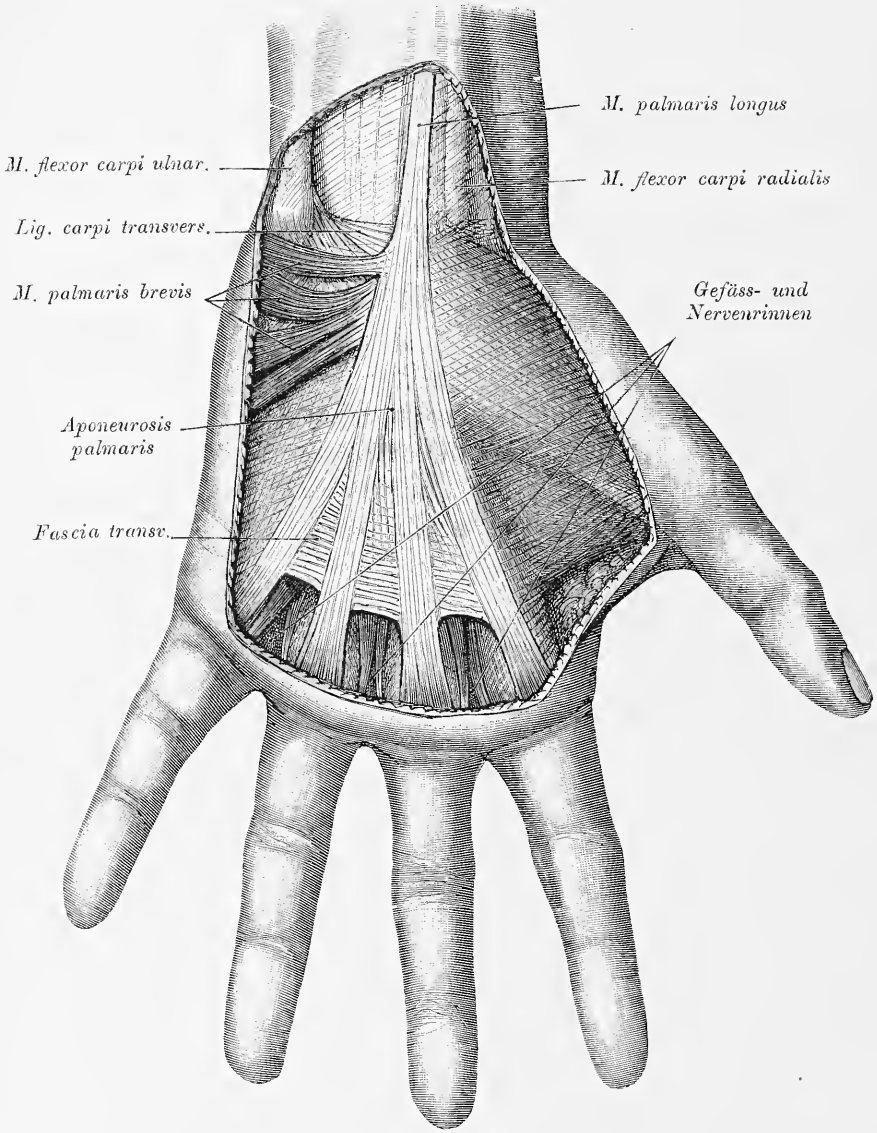

Fig. 312. *Aponeurosis palmaris, M. palmaris brevis.*

Die Muskeln des Daumenballens, *Thenar:*

M. abductor pollicis brevis, der kurze Abzieher des Daumens. Urspr.: *Lig. carpi transversum.* Insert.: Radialrand der *Basis I. phalangis pollicis.*

M. opponens pollicis, der Gegensteller des Daumens. Urspr.: *Lig. carpi transversum.* Insert.: Radialrand und *Capitulum metacarpi pollicis.*

Innervation: *N. medianus.*

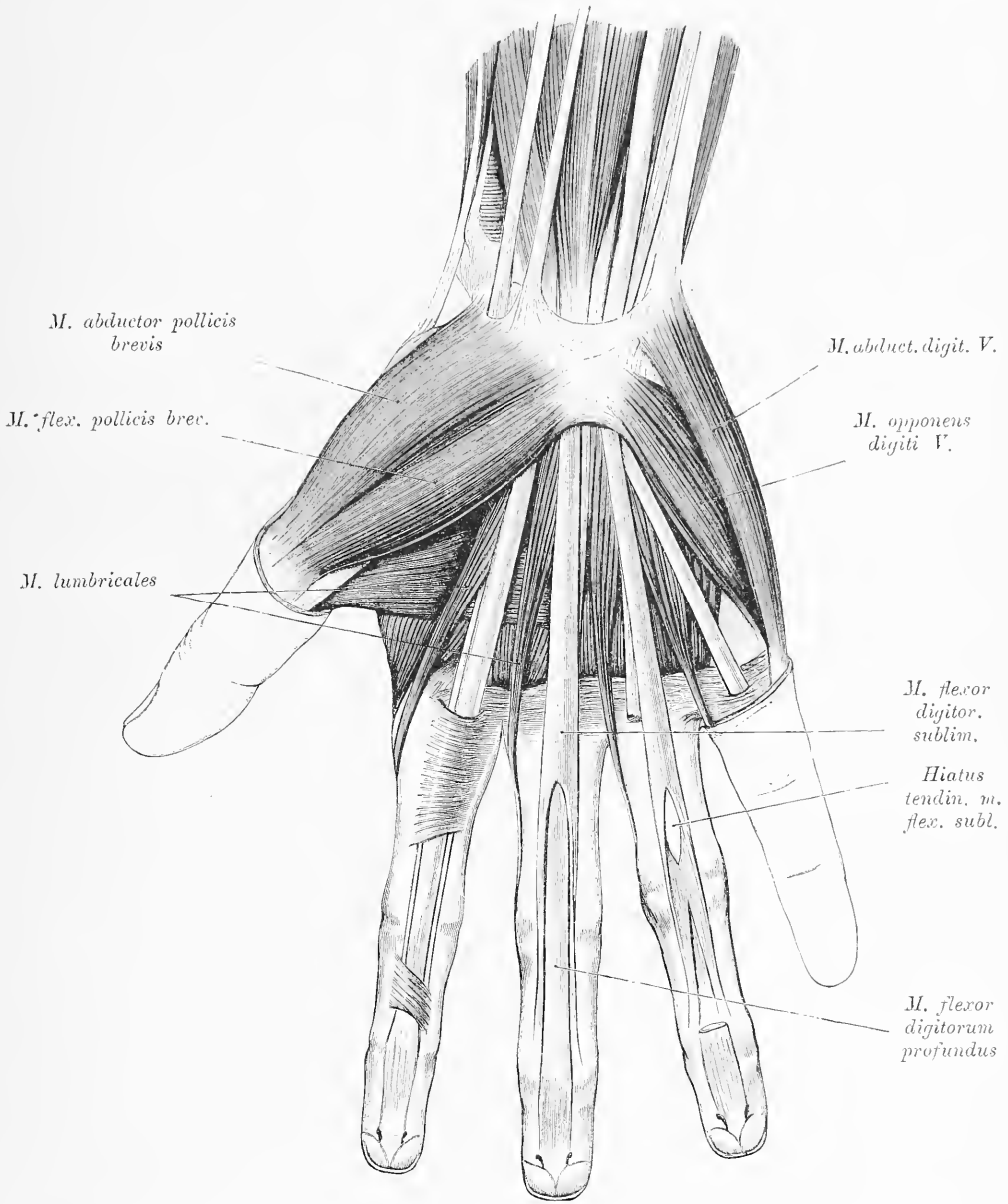

Fig. 313. Muskeln des Daumens, des kleinen Fingers, *M. lumbric.*

M. flexor pollicis brevis, der kurze Beuger des Daumens. Urspr.: zweiköpfig; der oberflächliche Kopf vom *Lig. carpi transversum;* der tiefe Kopf vom *Os multangulum majus, Os capitatum, Os hamatum.* Insert.: *Basis I. phalangis pollicis.*

Innervation: *N. medianus.*

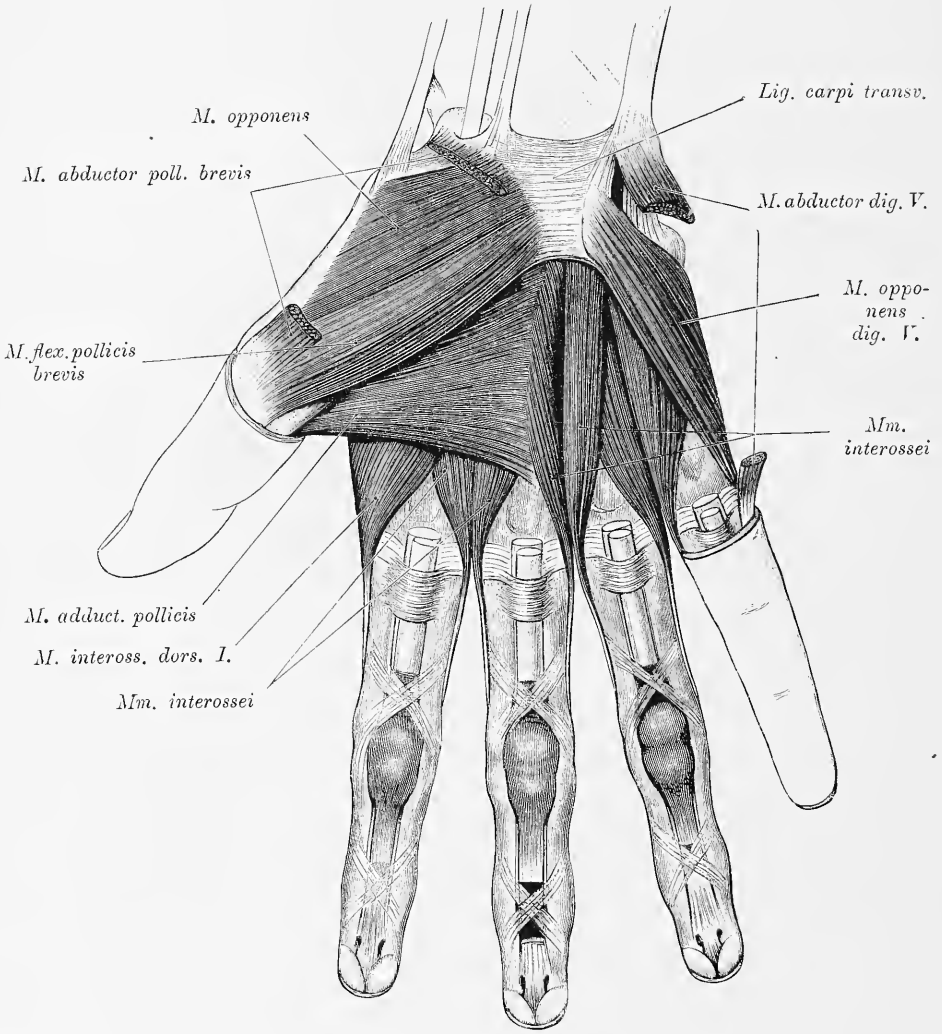
M. opponens
M. abductor poll. brevis
M. flex. pollicis brevis
M. adduct. pollicis
M. inteross. dors. I.
Mm. interossei
Lig. carpi transv.
M. abductor dig. V.
M. opponens dig. V.
Mm. interossei

Fig. 314.

Fig. 314. Muskeln des Daumens und des kleinen Fingers, *Mm. interossei.*

M. adductor pollicis, der Zuzieher des Daumens. Urspr.: breit vom *Metacarpus digiti medii.* Insert.: zugespitzt am inneren Sesambein des ersten Daumengelenkes.

Die Muskeln des Kleinfingerballens, *Hypothenar:*

M. palmaris brevis (Fig. 312). Urspr.: *Aponeurosis palmaris.* Insert.: Haut am Ulnarrande der Hand.

M. abductor digiti quinti (Fig. 313). Urspr.: *Os pisiforme.* Insert.: *Basis I. phalangis* und *Aponeurosis dorsalis* des kleinen Fingers.

M. flexor brevis dig. quinti (Fig. 309), die radiale Hälfte der freiliegenden Musculatur. Urspr.: *Lig. carpi transvers.* und Haken des *Os hamatum.* Insert.: wie die des vorigen.

M. opponens dig. quinti (Fig. 314). Urspr.: wie der des *M. flexor brevis.* Insert.: Mittelstück und Köpfchen des Mittelhandknochens des kleinen Fingers.

Die Zwischenknochenmuskeln, *Musculi interossei* (Fig. 314).

Drei *Musculi interossei volares.* Urspr.: des I. von der Ulnarfläche des *Metacarpus indicis;* des II. von der Radialfläche des *Metacarpus digit. quarti;* des III. von der Radialfläche des *Metacarpus digit. quinti.* Insert.: Rückenaponeurose der *Phalanx I.* (Adductoren.)

Vier *Musculi interossei dorsales.* Urspr.: zweiköpfig von den einander zugekehrten Flächen der vier Mittelhandknochen. Insert.: Rückenaponeurose des zweiten, dritten und vierten Fingers. (Abductoren.)

Innervation: *N. ulnaris.*

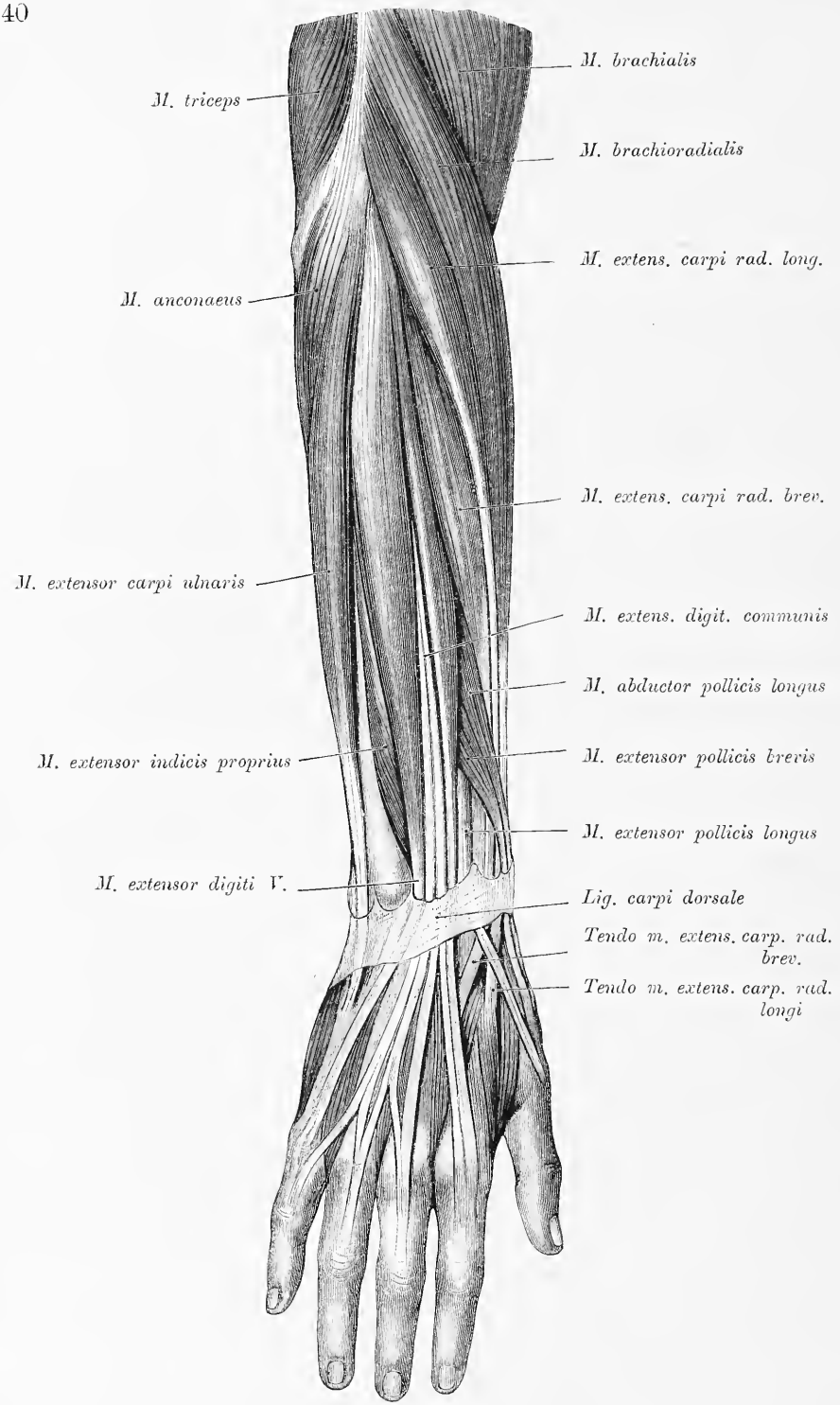
M. brachialis
M. triceps
M. brachioradialis
M. extens. carpi rad. long.
M. anconaeus
M. extens. carpi rad. brev.
M. extensor carpi ulnaris
M. extens. digit. communis
M. abductor pollicis longus
M. extensor indicis proprius
M. extensor pollicis brevis
M. extensor pollicis longus
M. extensor digiti V.
Lig. carpi dorsale
Tendo m. extens. carp. rad. brev.
Tendo m. extens. carp. rad. longi

Fig. 315.

Fig. 316. Die Muskeln an der Dorsalseite des Vorderarmes.

M. extensor digitorum communis, der gemeinschaftliche Fingerstrecker (siehe Fig. 315). Urspr.: *Epicondyl. lat. humeri* und *Fascia antibrachii.* Insert.: mit vier Sehnen am Rücken *I. Phalanx,* in der Aponeurose des zweiten bis fünften Fingers. Die Aponeurose spaltet sich in drei Schenkel, deren mittlerer an der *II. Phalanx,* deren seitliche an den Seitenrändern der *III. Phalanx* befestigt sind.

M. extensor digiti V., der eigene Strecker des kleinen Fingers (Fig. 315). Gleicher Ursprung mit dem gemeinschaftlichen Fingerstrecker; die Endsehne verschmilzt mit der vierten Endsehne des gemeinschaftlichen Fingerstreckers.

M. extensor carpi ulnaris (Fig. 315). Urspr.: *Epicondyl. lat. humeri* und *Fascia antibrachii.* Insert.: *Basis metacarpi digiti V.* (Ulnarflector der Hand).

M. abductor pollicis long., der lange Abzieher des Daumens. Urspr.: Mittlerer Theil der äusseren Ulnafläche, äussere Fläche des *Lig. interosseum* und des Radius. Insert.: *Basis metacarpi poll.*

M. extensor pollicis brevis, der kurze Strecker des Daumens. Urspr.: wie der des vorigen. Insert.: Dorsalaponeurose des I. Daumengliedes (Fig. 316).

M. extensor pollicis longus, der lange Strecker des Daumens. Urspr.: *Crista ulnae* und *Ligamentum interosseum.* Insert.: Dorsalaponeurose des Daumens (Fig. 316).

M. extensor indicis proprius, der eigene Strecker des Zeigefingers. Urspr.: *Crista* und äussere Fläche der Ulna; verschmilzt mit der Zeigefingersehne des *M. extensor digitorum communis* (Fig. 316).

Innervation: *N. radialis.*

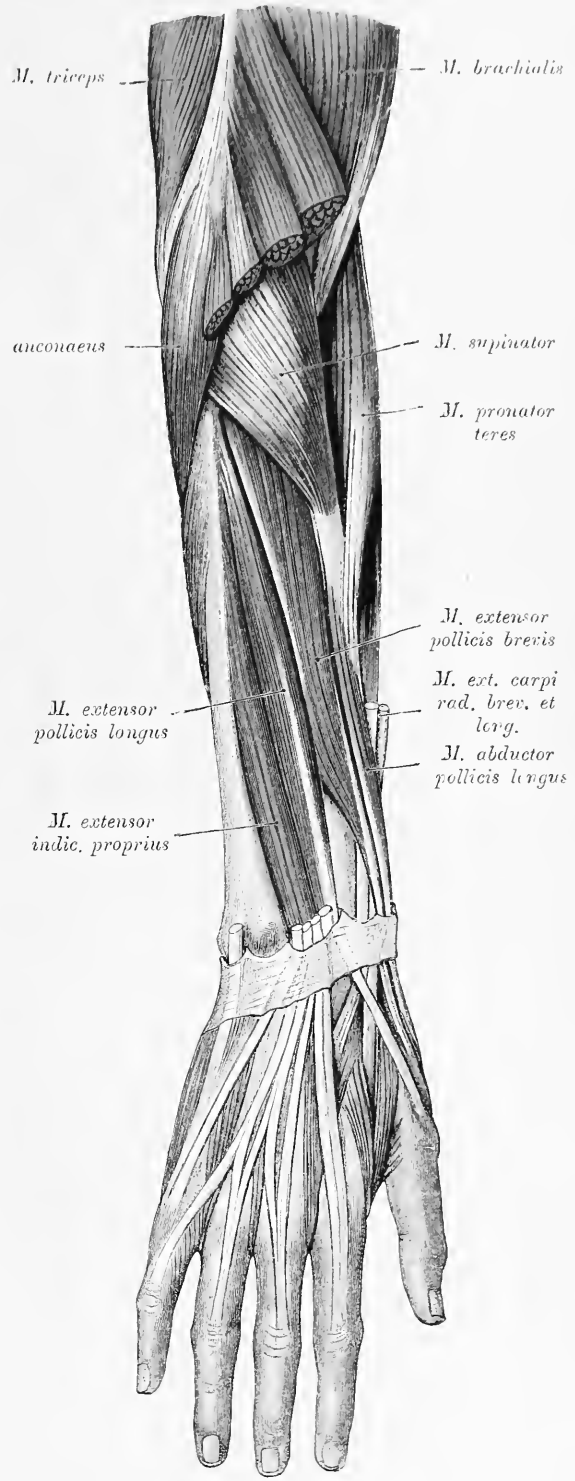

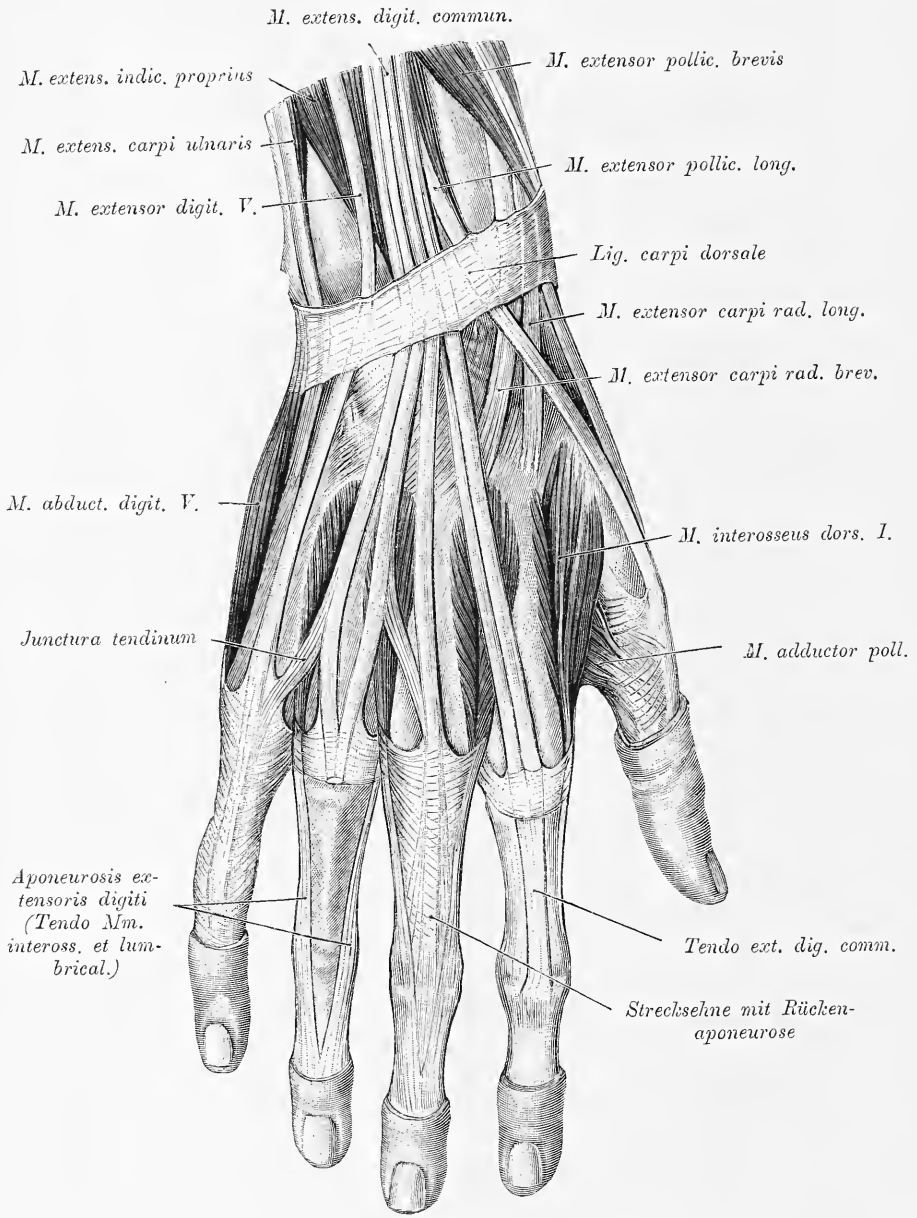
M. extens. digit. commun.
M. extens. indic. proprius
M. extensor pollic. brevis
M. extens. carpi ulnaris
M. extensor pollic. long.
M. extensor digit. V.
Lig. carpi dorsale
M. extensor carpi rad. long.
M. extensor carpi rad. brev.
M. abduct. digit. V.
M. interosseus dors. I.
Junctura tendinum
M. adductor poll.
Aponeurosis extensoris digiti (Tendo Mm. inteross. et lumbrical.)
Tendo ext. dig. comm.
Strecksehne mit Rückenaponeurose

Fig. 317.

Fig. 317. Muskeln der Radialseite.

M. brachioradialis, Armspeichenmuskel (Fig. 315). Urspr.: unteres Drittel der äusseren Kante des Oberarmbeines. Insert.: unteres Ende des Radius am *Processus styloideus.* (Beuger des Vorderarmes.)

M. supinator (Fig. 311). Urspr.: Ulna und *Epicondyl. lat.* des Oberarmbeines. Insert.: innere Fläche des Radius unterhalb der Tuberosität. (Kräftiger Supinator.)

M. extensor carpi radialis longus, der lange radiale Handstrecker (Fig. 315). Urspr.: oberhalb des *Epicondyl. lat. humeri.* Insert.: *Basis metacarpi indicis.* (Strecker und Adductor der Hand.)

M. extensor carpi radialis brevis, der kurze radiale Handstrecker (Fig. 315). Urspr: *Epicondyl. lat. humeri* und Gelenkkapsel. Insert.: *Basis metacarpi digiti medii.* (Strecker und Adductor der Hand.)

Innervation: *N. radialis.*

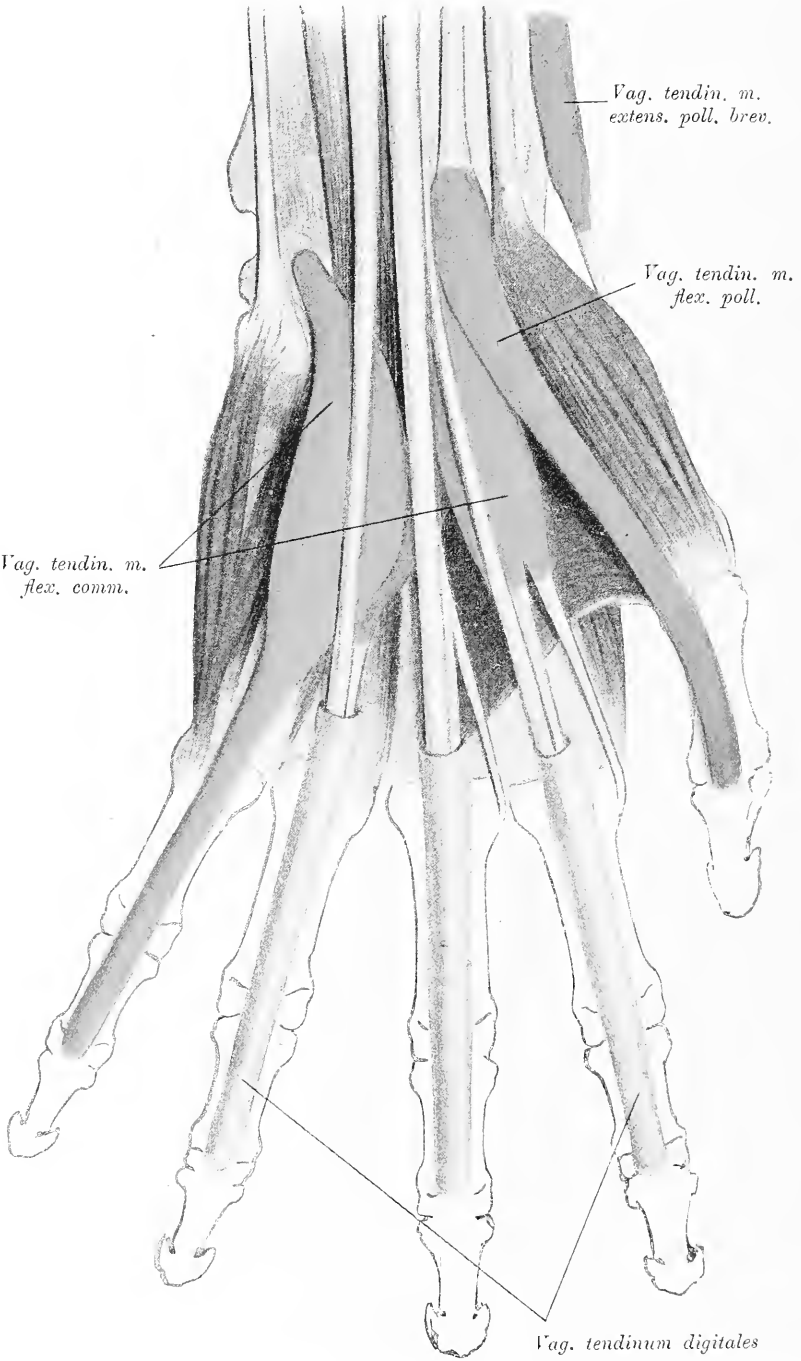

Fig. 318. Sehnenscheiden der Fingerbeuger.

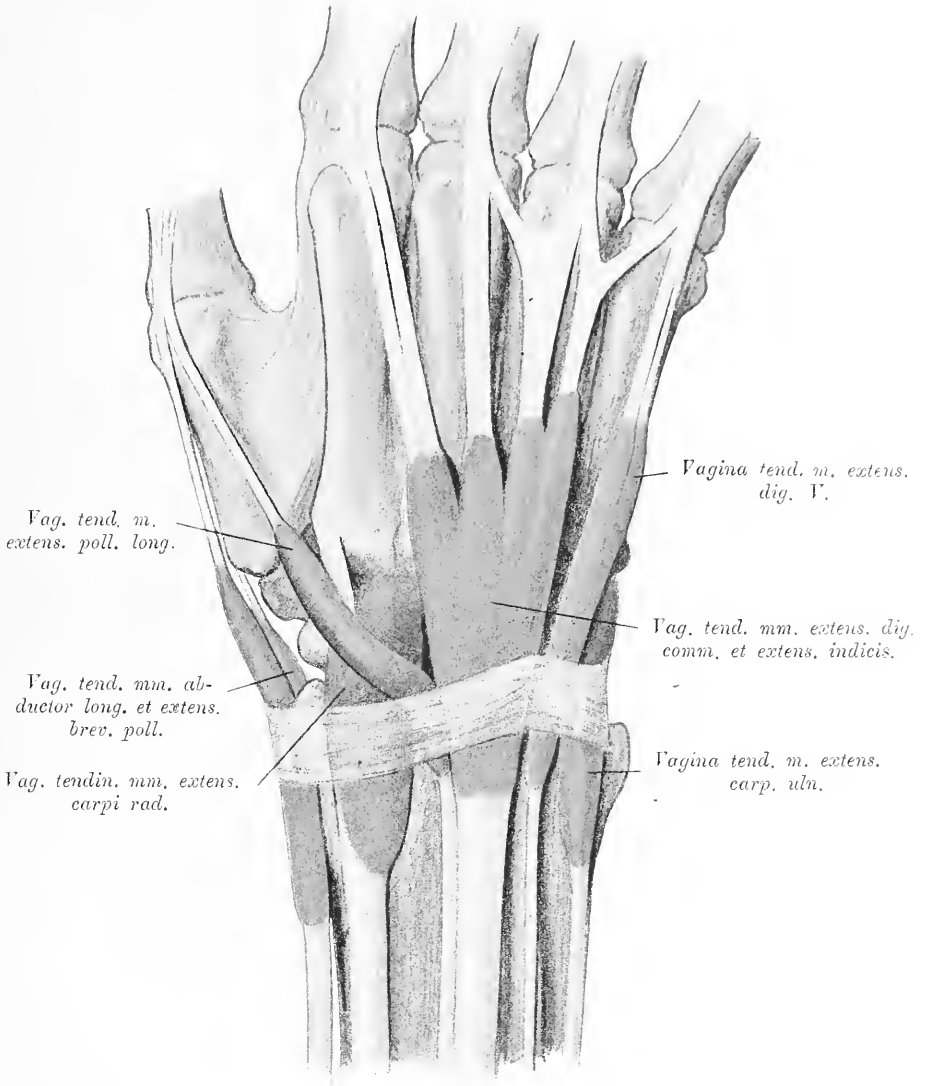

Fig. 319. Sehnenscheiden der Strecker.

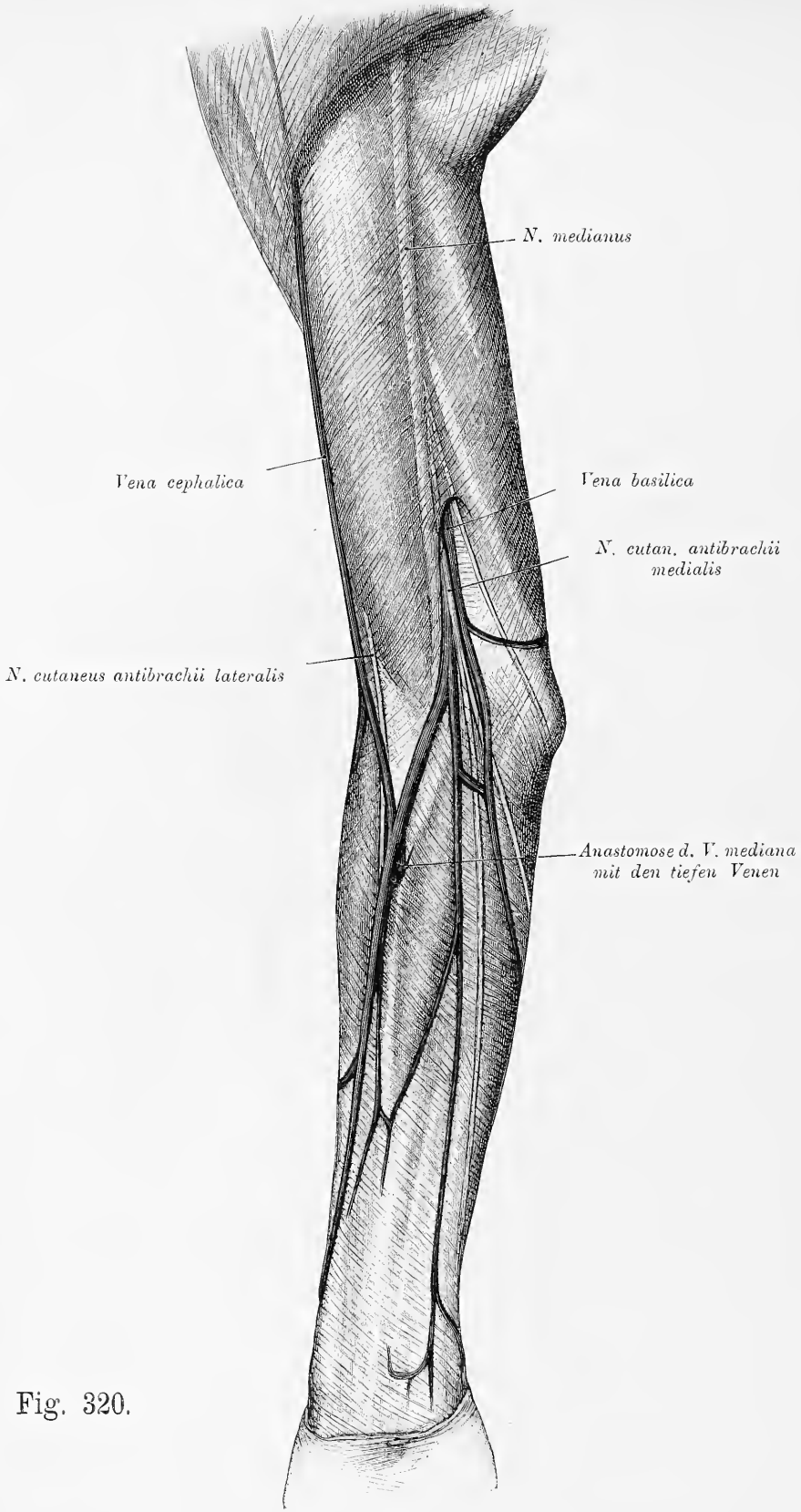
N. medianus
Vena cephalica
Vena basilica
N. cutan. antibrachii medialis
N. cutaneus antibrachii lateralis
Anastomose d. V. mediana mit den tiefen Venen

Fig. 320.

Fig. 320 und 321. Fascien der oberen Extremität.

An der Schulter unterscheidet man eine *Fascia supraspinata, infraspinata* und *subscapularis,* welche die Schulterblattgruben zu Fächern für die gleichnamigen Muskeln abschliessen. In der Achselhöhle finden sich zwei Fascienblätter, und zwar: die *Fascia axillaris superficialis* zwischen den freien Rändern des *M. pectoralis major* und des *M. latissimus dorsi,* und die *Fascia axillaris profunda,* welche als Verlängerung der *Fascia coracoclavicularis* das Gefässpaket umhüllt. Die *Fascia brachialis* bekleidet oben den *M. deltoideus* und sendet *Septa intermuscularia* zu den Kanten des Humerus. Hiedurch werden zwei Fächer gebildet, ein volares für den *M. biceps* und *M. coracobrachialis* und *M. brachialis,* ferner ein dorsales für den *M. triceps.*

Die *Fascia antibrachii* erhält oben eine Verstärkung von Seite des *Lacertus fibrosus,* besitzt entsprechend der *Fossa cubiti* eine Lücke für die Anastomose zwischen den oberflächlichen und tiefliegenden Venen und geht distal sowohl in das *Lig. carpi volare,* wie auch in das *Lig. carpi dorsale* über. Die *Fascia antibrachii* bildet gesonderte Kapseln für die radiale Gruppe, den *M. flex. carp. ulnar.,* die Sehnen des *M. palmaris longus* und *M. flex. carp. rad.,* ferner für die Fingerbeuger, den *M. pronator quadratus,* den *M. abductor pollicis longus,* einschliesslich des *M. extensor pollicis brevis,* den *M. extensor pollicis longus, M. extensor digitorium, M. extensor digiti quinti* und für den *M. extens. carp. uln.*

In der *Vola manus* tritt oberflächlich die starke *Aponeurosis palmaris* auf, welche in die Fascien des *Thenar* und *Hypothenar* übergeht und für den 2. bis 5. Finger je ein Fascikel absendet. Die Zwischenknochenmuskeln werden von der dünnen tiefliegenden Palmarfascie bekleidet. Die Fascie des Handrückens bildet die unmittelbare Fortsetzung des *Ligamentum carpi dorsale.*

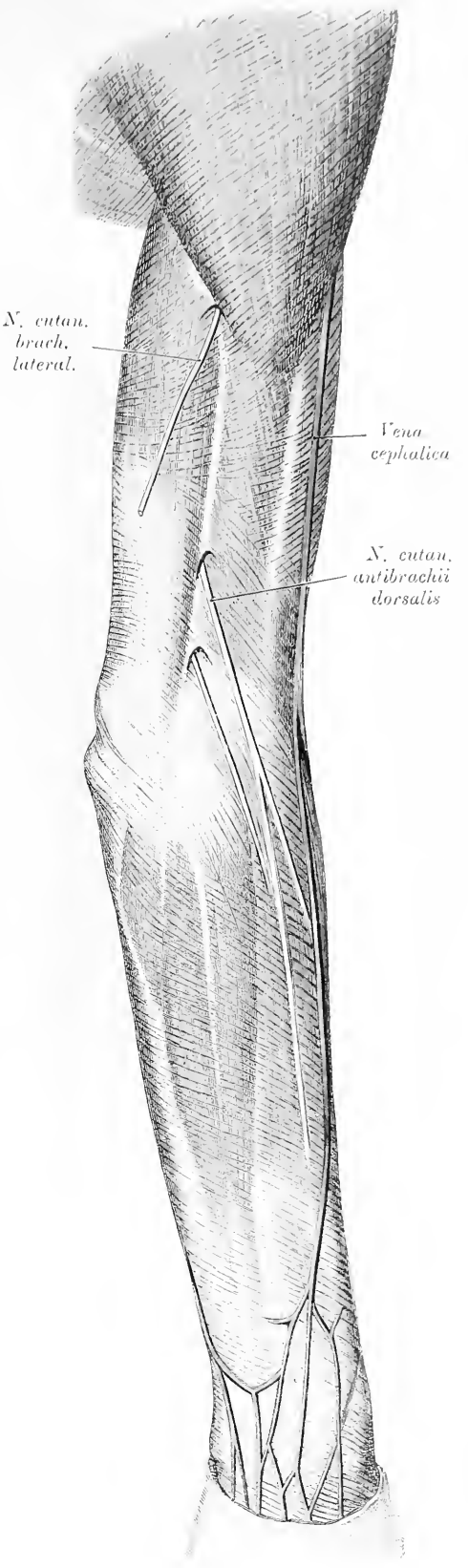

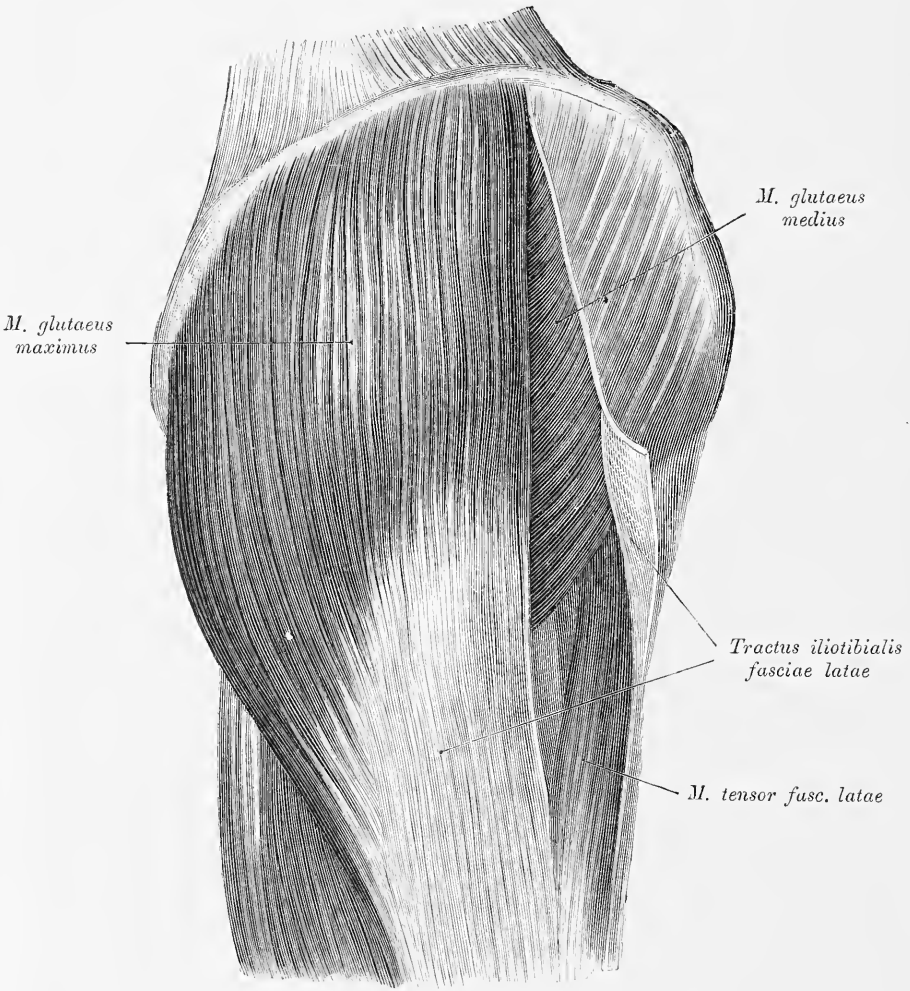

Fig. 322. Die äusseren Muskeln der Hüfte.

M. glutaeus maximus, der grosse Gesässmuskel. Urspr.: von der *Tuberositas iliaca* hinter der *Linea glutaea sup.* vom *Lig. sacrotuberosum* und von den zwei ersten Steisswirbeln. Insert.: *Tractus iliotibialis* der *Fascia lata* und *Tuberositas glutaea.* (Abductor und Rückwärtszieher des Schenkels. Beckenhälter.)

Innervation: *N. glutaeus inferior.*

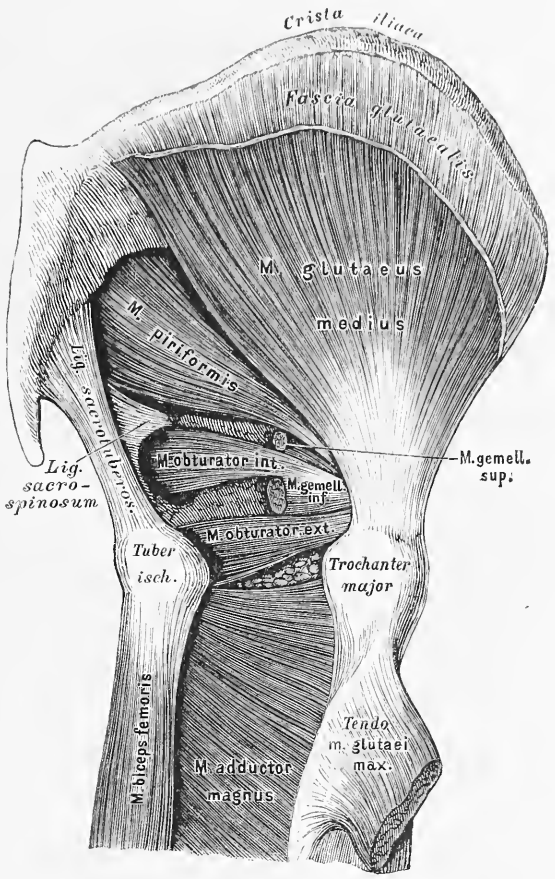

Fig. 323. Die hinteren Muskeln der Hüfte.

M. glutaeus medius, der mittlere Gesässmuskel (Fig. 322). Urspr.: *Labium extern.* der *Crista iliaca* und äussere Darmbeinfläche. Insert.: Spitze und äussere Fläche des *Trochanter major.* (Abductor und Einwärtsdreher des Schenkels. Beckenhälter.)

M. glutaeus minimus, der kleine Gesässmuskel (Fig. 323). Urspr.: äussere Darmbeinfläche. Insert.: Spitze des *Trochanter major.* (Abductor und Einwärtsdreher des Schenkels. Beckenhälter.)

M. tensor fasciae latae (Fig. 322 und 325). Urspr.: *Spina anterior superior* des Darmbeines. Insert.: *Fascia lata.* (Spanner der Fascie.)

Innervation: *N. glutaeus superior.*

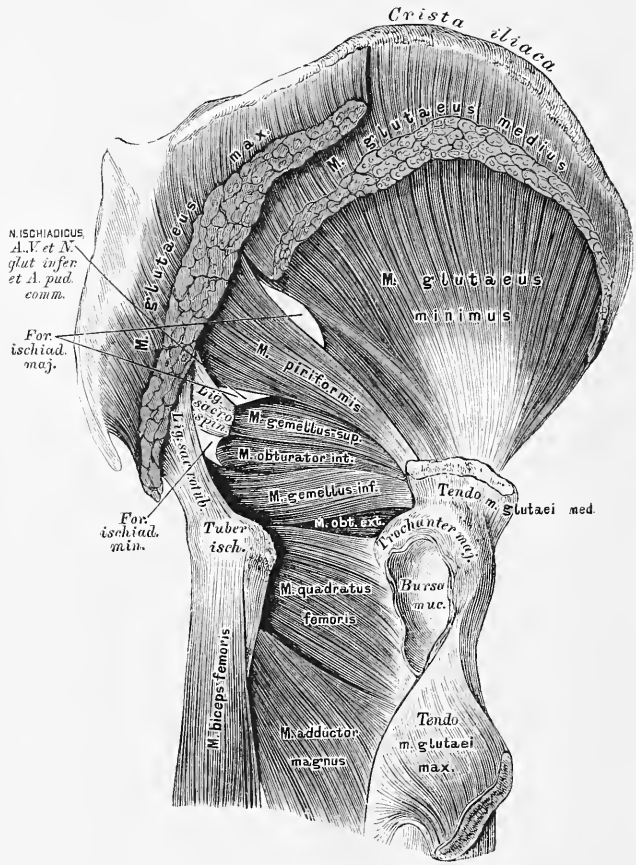

Fig. 324. Die hinteren Muskeln der Hüfte.

M. piriformis. Urspr.: in der kleinen Beckenhöhle an der vorderen Fläche des Kreuzbeines, geht durch das *Foramen ischiadicum majus* und inseriert an der Spitze des *Trochanter major.* (Auswärtsdreher des Schenkels.)

Innervation: *N. ischiadicus.*

M. obturator internus. Urspr.: in der kleinen Beckenhöhle am Rande des *Foramen obturatorium* und an der Innenfläche der *Membr. obturatoria;* geht durch das *Foramen ischiadicum minus* und erhält die *Musculi gemelli* zu Begleitern, deren oberer von der *Spina ischiadica,* deren unterer von dem *Tuber ischiadicum* kommt. Gemeinsame Insertion: *Fossa trochanterica.* (Auswärtsdreher des Schenkels.)

Innervation: *N. glutaeus inferior.*

M. quadratus femoris. Urspr.: *Tuber ischiadicum.* Insert.: *Crista intertrochanterica.* (Auswärtsdreher des Schenkels.)

Innervation: *N. obturatorius.*

M. obturator externus (Fig. 324 und 327). Urspr.: oberer lateraler Theil des Umfanges des *Foramen obturatorium.* Insert.: *Fossa trochanterica.* (Auswärtsdreher des Schenkels.)

Fig. 325. Die vorderen Muskeln der Hüfte und des Oberschenkels.

M. iliopsoas besteht aus zwei Köpfen: dem längeren, medialen, auch *M. psoas major*, und dem kürzeren, lateralen, auch *M. iliacus* genannt.

M. psoas major, der grosse Lendenmuskel. Urspr.: Seitenfläche und *Processus costarii* der Lendenwirbel. Insert.: *Trochanter minor*. (Auswärtsdreher und Beuger des Schenkels.)

M. iliacus, der innere Darmbeinmuskel. — Urspr.: *Crista iliaca* und die ganze innere Fläche des Darmbeines. Insert.: an der Sehne des *M. psoas major*. (Auswärtsdreher und Beuger des Schenkels.)

M. psoas minor. Urspr.: letzter Rücken- und erster Lendenwirbel. Insert.: Grenzlinie des grossen und kleinen Beckens und *Fascia iliaca*. Nicht constant.

M. sartorius, der Schneidermuskel. Urspr.: *Spina anterior superior* des Darmbeines. Insert.: an und unter der *Tuberositas tibiae*. (Adductor der Extremität, Beuger und hierauf Einwärtsdreher des Unterschenkels.)

M. quadriceps femoris, der vierköpfige Schenkelmuskel. Urspr.: *a) M. rectus femoris* von der *Spina anterior inferior* des Darmbeines und von dem Labrum der Pfanne; *b) M. vastus lateralis* von der Basis des *Trochanter major* und vom *Labium externum* der *Linea aspera femoris; c) M. vastus medialis* vom *Labium internum* der *Linea aspera; d) M. vastus intermedius* von der *Linea intertrochanterica* und der Vorderfläche des Schenkelbeines. Insert.: gemeinschaftlich an der Kniescheibe und mittelst des *Ligamentum patellae* an der *Tuberositas tibiae*.

Innervation: *N. femoralis*.

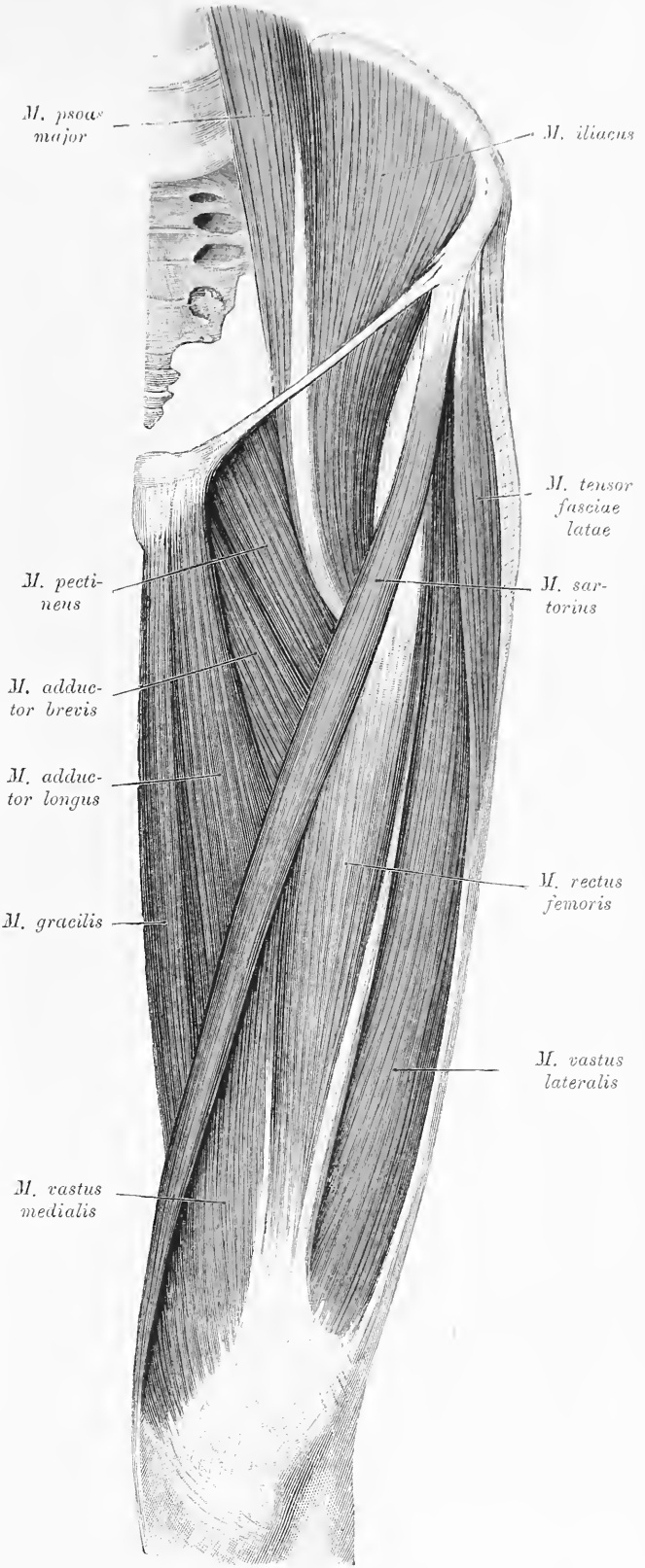

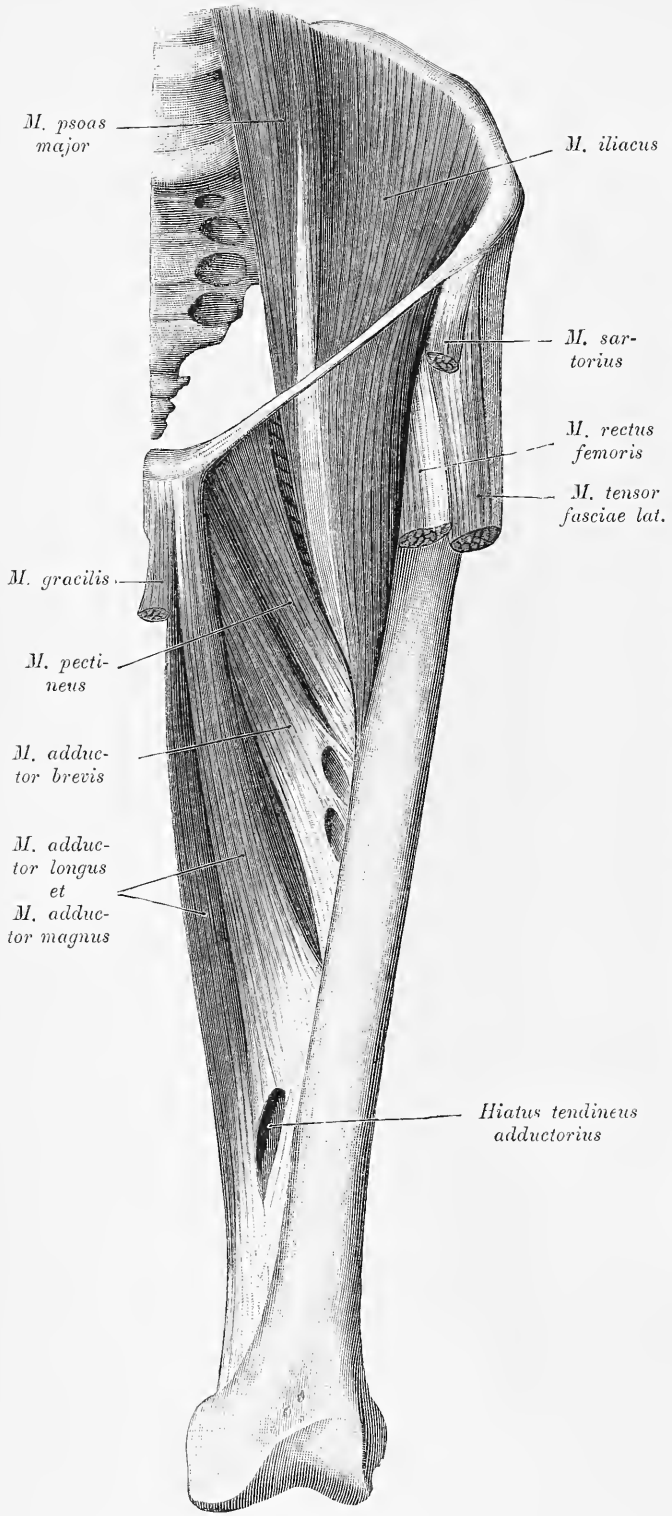

Fig. 326. Die Adductoren,

von vorne, *M. iliopsoas*.

M. gracilis, der schlanke Schenkelmuskel. Urspr.: an der *Symphysis ossium pubis*. Insert.: an der Innenfläche des Schienbeines unterhalb der *Tuberositas tibiae*. (Zuzieher der Extremität und Einwärtsdreher des Unterschenkels bei gebeugtem Knie.)

M. adductor longus, der lange Zuzieher des Schenkels. Urspr.: am Schambeine unter dem *Tuberculum pubicum*. Insert.: innere Lefze der *Linea aspera femoris*.

M. adductor brevis, der kurze Zuzieher des Schenkels. Urspr.: unterer Schambeinast. Insert.: innere Lefze der *Linea aspera femoris*.

M. adductor magnus, der grosse Zuzieher des Schenkels. Urspr: an beiden Ästen des Sitzbeines und am *Tuber ischiadicum*. Insert.: *Linea aspera femoris*.

Innervation: *N. obturatorius*.

M. pectineus, der Kammmuskel. Urspr.: *Pecten ossis pubis*. Insert.: *Linea pectinea* unter dem *Trochanter minor*. (Adductor und Auswärtsdreher des Schenkels.)

Innervation: *N. femoralis*.

Fig. 327. Die hinteren Muskeln des Oberschenkels.

M. biceps femoris, der zweiköpfige Schenkelmuskel. Urspr.: *Caput longum* am *Tuber ischiadicum. Caput breve* an der lateralen Lefze der *Linea aspera.* Insert.: mit einer gemeinschaftlichen Sehne am *Capitulum fibulae.* (Beuger des Unterschenkels.)

M. semitendinosus, der halbsehnige Schenkelmuskel. Urspr.: *Tuber ischiadicum,* gemeinsam mit dem langen Kopfe des *Biceps femoris.* Insert.: mit einer langen runden Sehne an der *Crista interna* des Schienbeines unter der *Tuberositas tibiae.* (Beuger des Unterschenkels.)

M. semimembranosus, der halbhäutige Schenkelmuskel. Urspr.: *Tuber ischiad.;* die Sehne beginnt in der Mitte des Oberschenkels, an dieselbe setzen sich seitlich die Fleischbündel an. Insert.: *Condylus medialis tibiae.* (Beuger des Kniegelenkes und Strecker des Hüftgelenkes.)

Innervation: *N. ischiadicus.*

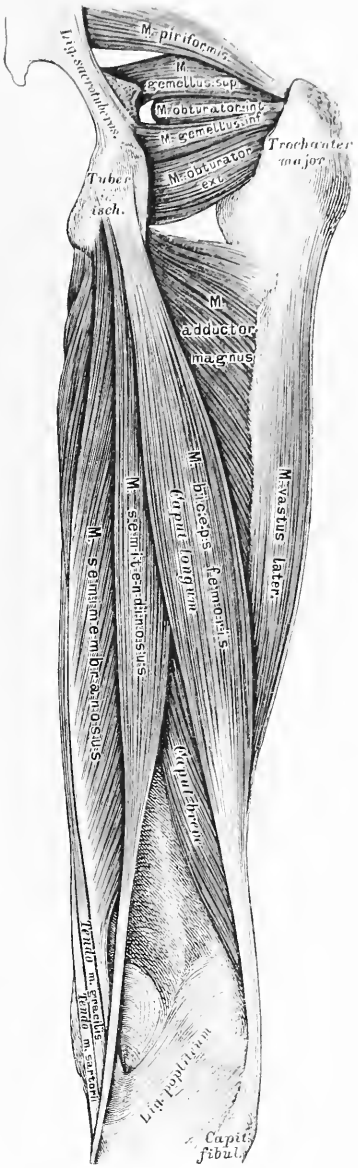

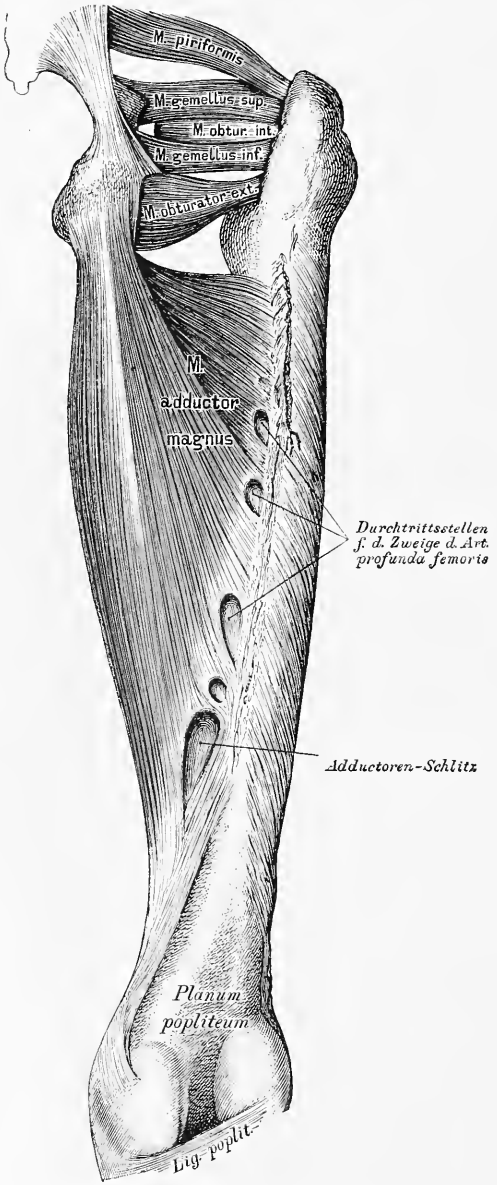

Fig. 328. *M. adductor magnus* nach Entfernung der Beuger. Tiefe Muskeln des Hüftgelenkes.

Die Muskeln an der vorderen Seite.

M. tibialis anterior, der vordere Schienbeinmuskel. Urspr.: *Condylus externus* und äussere Fläche des Schienbeines, *Membr. interossea* und *Fascia cruris.* Insert.: erstes (inneres) Keilbein und *Basis metatarsi hallucis.* (Beuger des Fusses, Heber des inneren Fussrandes.)

M. extensor hallucis longus, der lange Strecker der grossen Zehe. Urspr.: Mittelstück der inneren Wadenbeinfläche, *Membr. interossea.* Insert.: *Phalanx II. hallucis.*

M. extensor digitorum longus, der lange Zehenstrecker. Urspr.: Köpfchen und vordere Seite des Wadenbeines, *Condylus externus tibiae, Membr. interossea.* Insert.: mit vier Sehnen in der Rückenaponeurose der vier dreigliedrigen Zehen und mit einer fünften Sehne an der Basis des *Oss. metatars. V.* Ist das Fleisch dieser fünften Sehne höher oben abgetrennt, dann spricht man von einem *M. peronaeus tertius.*

Innervation: *N. peronaeus prof.*

Die Muskeln an der äusseren Seite:

M. peronaeus longus, der lange Wadenbeinmuskel. Urspr.: mit zwei Köpfen vom *Capitulum fibulae* und vom Wadenbeine an dessen oberer Hälfte. Insert.: mit schief über die *Planta pedis* laufender Sehne am ersten (inneren) Keilbein und an der *Tuberositas ossis metatarsal. hallucis.* (Strecker und Abzieher des Fusses.)

M. peronaeus brevis, der kurze Wadenbeinmuskel. Urspr.: vom zweiten Drittel des Wadenbeines an bis zum äusseren Knöchel. Insert.: *Tuberositas ossis metatars. V.* (Strecker und Adductor des Fusses.)

Innervation: *N. peron. superf.*

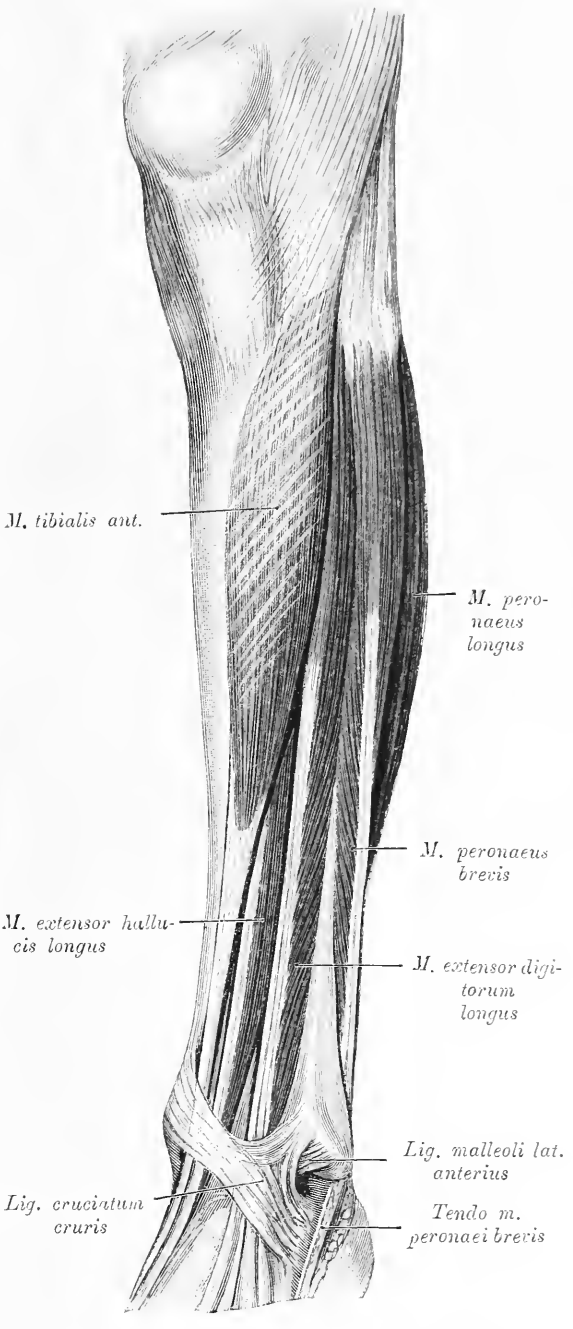

Fig. 329. Die Muskeln an der vorderen und äusseren Seite des Unterschenkels.

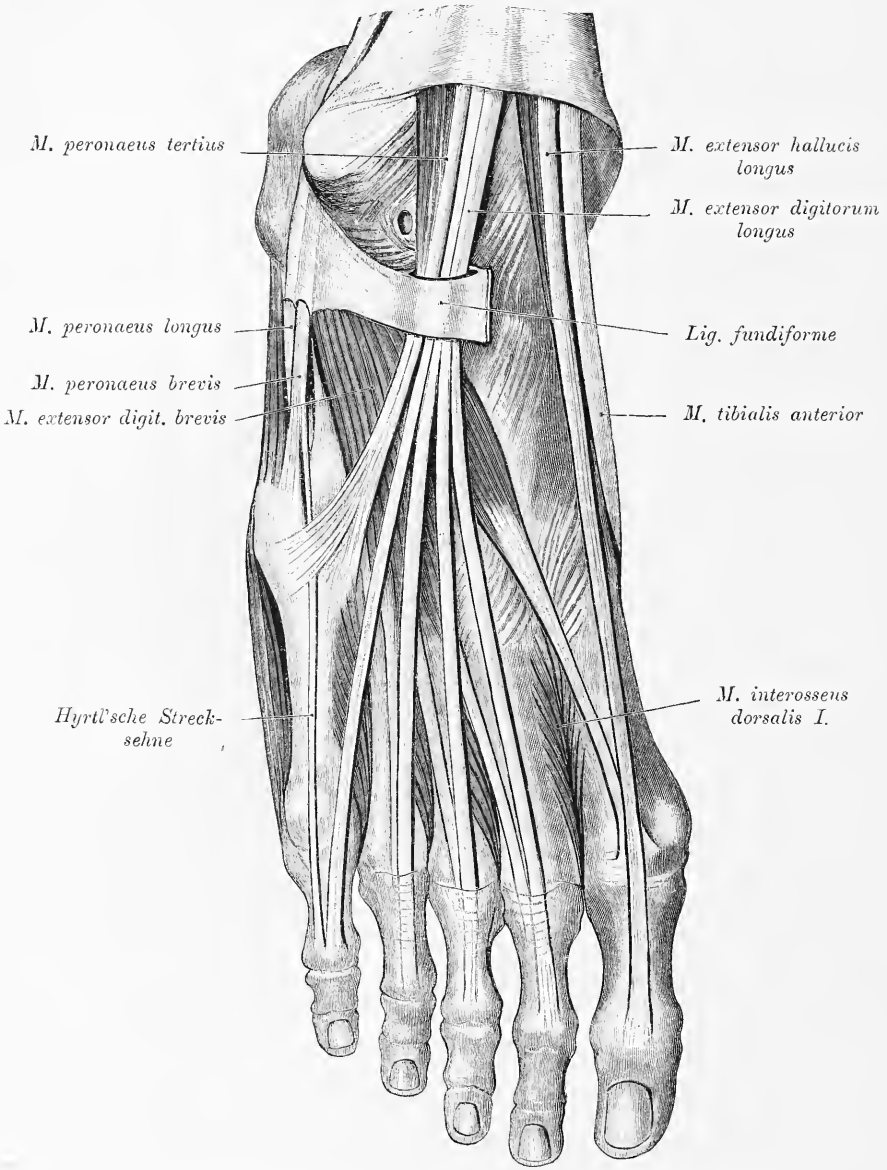

Fig. 330. Muskeln und Sehnen am Fussrücken.

M. extensor digitorum brevis, der kurze Strecker der Zehen. Ursp.: obere Fläche des Fersenbeines am *Lig. cruciatum* und im *Sinus tarsi*. Insert.: mit vier platten Sehnen gemeinsam mit den vier Sehnen des *M. extensor digitorum longus* an der Rückenaponeurose der vier inneren Zehen. Die fünfte Zehe erhält eine entsprechende Sehne vom *M. peronaeus brevis* (Hyrtl'sche Strecksehne).

Innervation: *N. peronaeus profundus*.

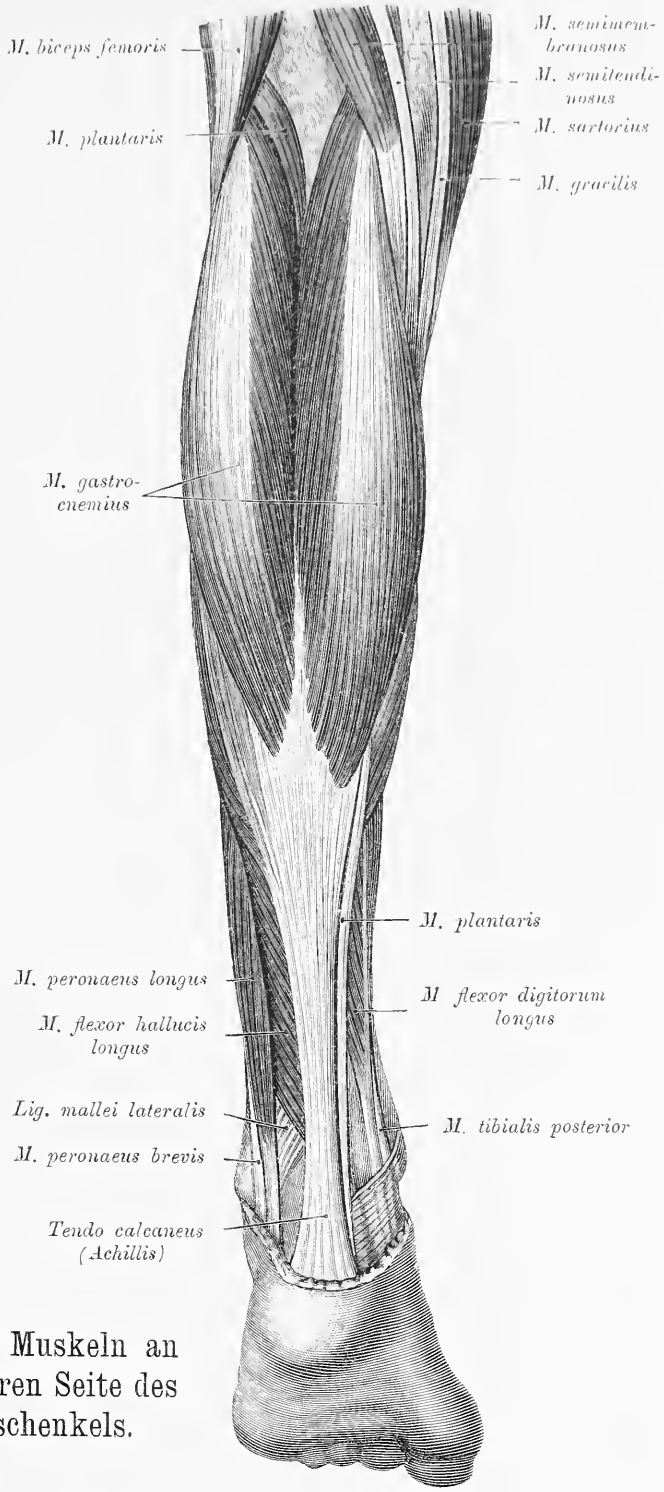

Fig. 331. Muskeln an der hinteren Seite des Unterschenkels.

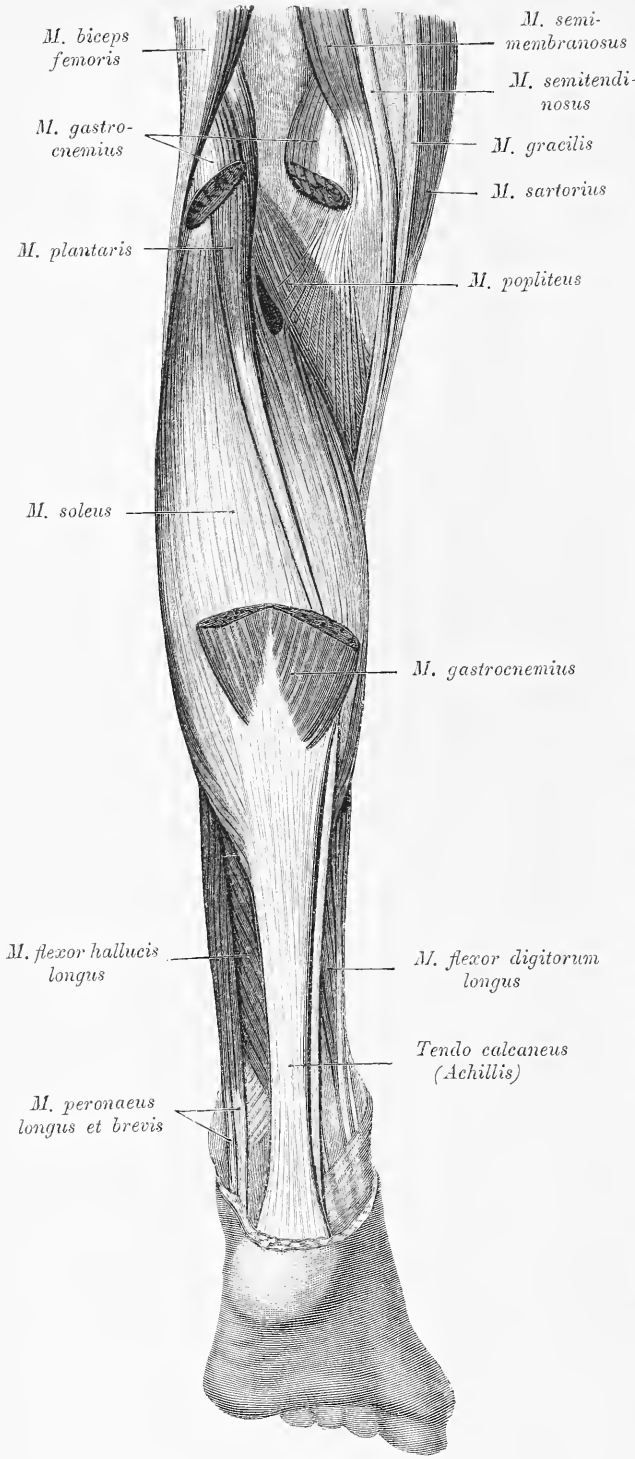

Fig. 332. Muskeln an der hinteren Seite des Unterschenkels.

M. soleus, M. plantaris, M. popliteus.

Der *M. triceps surae* zerfällt in den *M. gastrocnemius* und in den *M. soleus*. Sie enden in einer gemeinsamen Sehne, *Tendo calcaneus (Achillis)*.

M. gastrocnemius, der Zwillingsmuskel der Wade. Urspr.: mit zwei Köpfen oberhalb des *Condylus lateralis* und *medialis femoris*. Insert.: mittelst *Tendo Achillis* am Fersenbeinhöcker. (Strecker des Fusses.)

M. soleus, der Schollenmuskel. Urspr.: Köpfchen und hintere Kante des Wadenbeines, *Linea poplitea tibiae*, *Arcus tendineus musculi solei* und innerer Rand des Schienbeines (Fibular- und Tibialportion). Insert.: mittelst der Achillessehne am Fersenbeinhöcker. (Strecker des Fusses.)

M. plantaris, der Sohlenmuskel. Urspr.: *Condylus lateralis* des Schenkelbeines. Insert.: mit einer langen schmalen Sehne an der *Tendo Achillis*. (Schwacher, zuweilen fehlender Hilfsmuskel der Strecker des Fusses.)

Innervation: *N. tibialis.*

Fig. 333. Muskeln an der hinteren Seite des Unterschenkels, Zehenbeugemuskeln, *M. popliteus*, *M. tibialis post.*

Tiefliegende Schichte:

M. popliteus, der Kniekehlenmuskel. Urspr.: medialer Tibiaknorren bis zur *Linea poplitea tibiae* hinab. Insert.: *Condyl. lateralis femoris.*

M. tibialis posterior, der hintere Schienbeinmuskel. Urspr.: hintere Fläche des Schienbeines, *Membr. interossea* und innerer Winkel des Wadenbeines. Insert.: *Tuberositas ossis navicularis.* (Strecker und Zuzieher des Fusses, Heber des inneren Fussrandes.)

M. flexor digitorum longus, der lange Beuger der Zehen. Urspr. des langen Kopfes: hintere Schienbeinfläche. Urspr. des kurzen Kopfes: in der Mitte der Fussohle von der unteren und inneren Fläche des Fersenbeines als *M. quadratus plantae.* Insert.: mit vier Sehnen, von welchen die *M. lumbricales* entspringen, an der *Phalanx III.* der vier äusseren Zehen; in der Höhe der *Phalanx I.* durchbrechen dieselben die Sehnen des *M. flexor digit. comm. brevis.*

M. flexor hallucis longus, der lange Beuger der grossen Zehe. Urspr.: an den zwei unteren Dritteln des Wadenbeines. Insert.: *Phalanx II. hallucis.*

Innervation: *N. tibialis.*

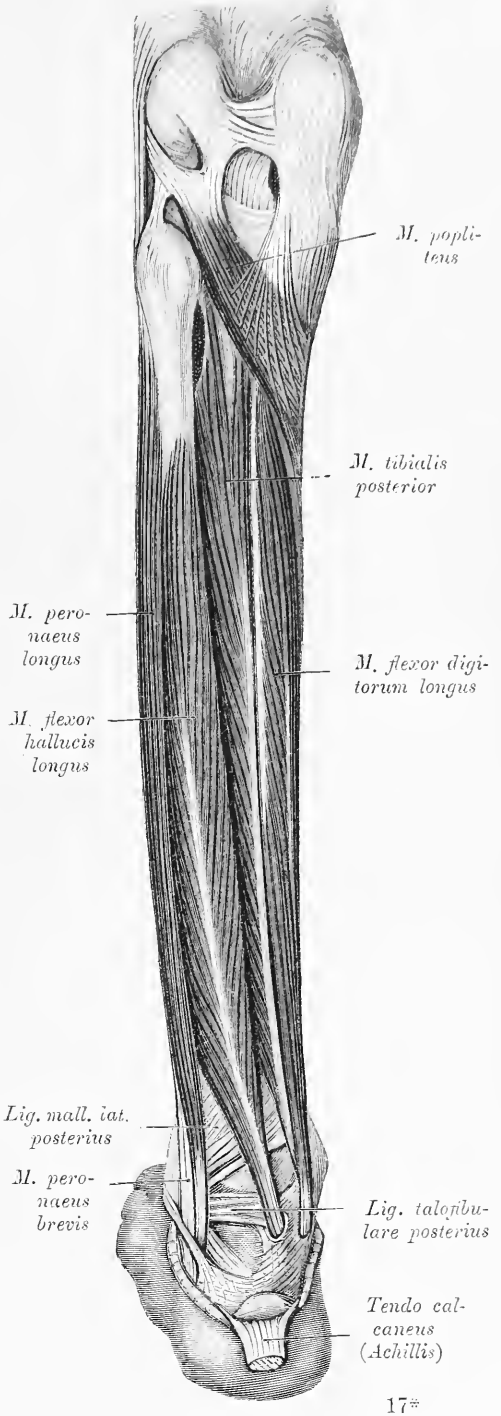

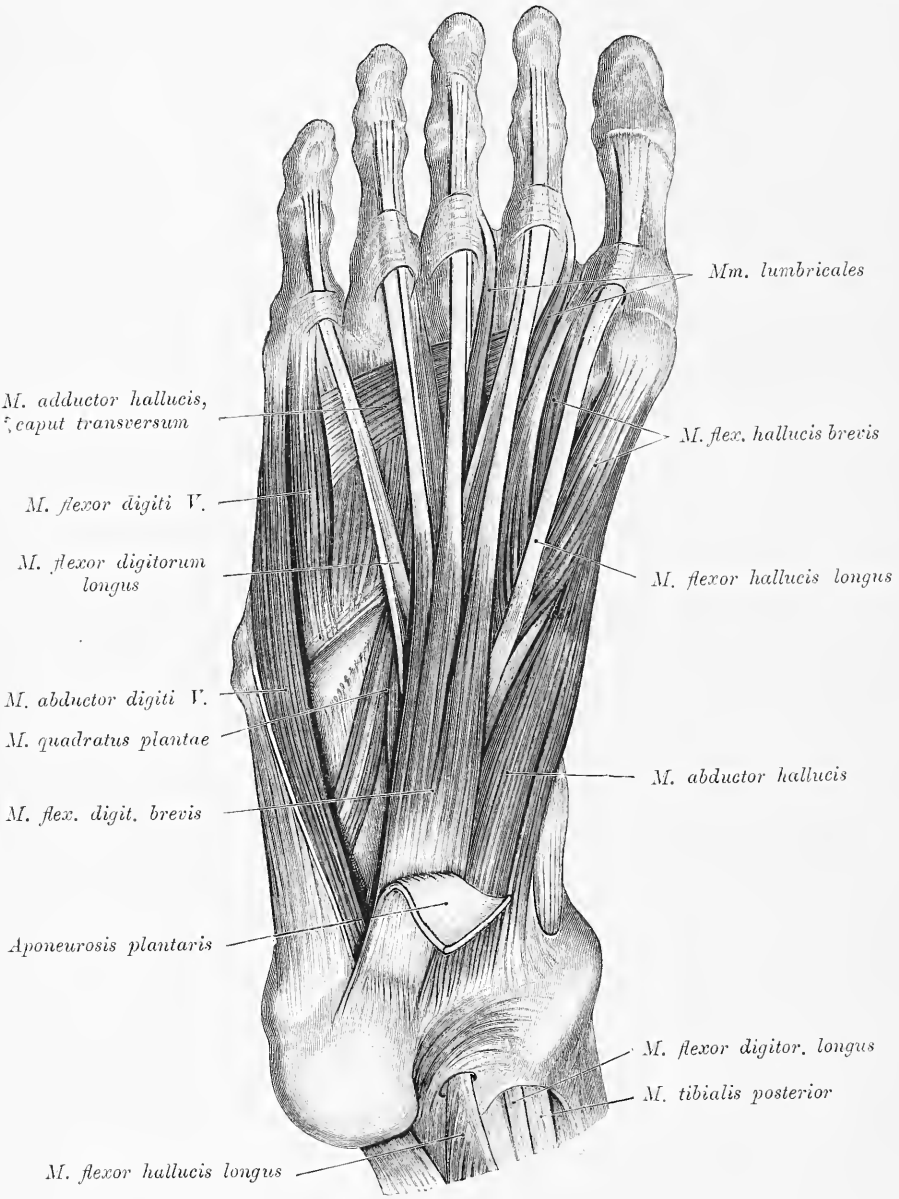
Mm. lumbricales
M. adductor hallucis, Caput transversum
M. flex. hallucis brevis
M. flexor digiti V.
M. flexor digitorum longus
M. flexor hallucis longus
M. abductor digiti V.
M. quadratus plantae
M. abductor hallucis
M. flex. digit. brevis
Aponeurosis plantaris
M. flexor digitor. longus
M. tibialis posterior
M. flexor hallucis longus

Fig. 334.

Fig. 334. Muskeln der *Planta pedis*, Zehenbeuger.

M. flexor digitorum brevis. Urspr.: *Aponeurosis plantaris* und *Tuber calcanei.* Insert.: in vier Sehnen gespalten, die in der Höhe der *Phalanx I.* von den Sehnen des *M. flex. dig. comm. longus* durchbrochen werden, an den Seitenflächen der *Phalanx II.* der vier äusseren Zehen. Anschliessend an die Sehnen liegt: der *M. quadratus plantae,* der kurze Kopf des *M. flex. dig. longus.* Unterhalb des *M. flexor digit. brevis* liegt der *M. flexor digit. longus* und der *M. flexor hallucis* (siehe auch Fig. 333 und 335).

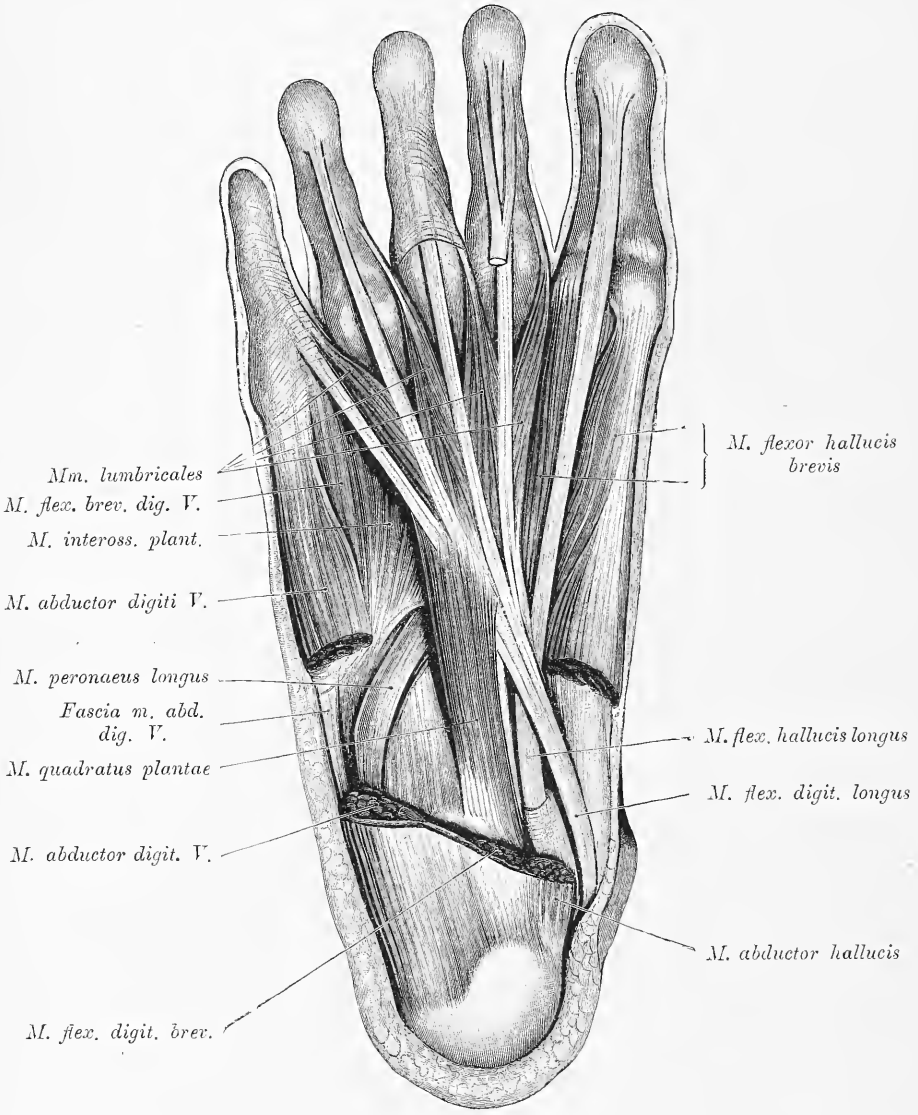
Mm. lumbricales
M. flex. brev. dig. V.
M. inteross. plant.
M. abductor digiti V.
M. peronaeus longus
Fascia m. abd. dig. V.
M. quadratus plantae
M. abductor digit. V.
M. flex. digit. brev.
M. flexor hallucis brevis
M. flex. hallucis longus
M. flex. digit. longus
M. abductor hallucis

Fig. 335.

Fig. 335—338. Muskeln der *Planta pedis*, Zehenbeuger, Sehne des *M. peronaeus longus*, Muskeln des inneren und des äusseren Fussrandes.

M. abductor hallucis. Urspr.: *Tuber* und innere Fläche des Fersenbeines, *Lig. laciniatum s. annulare internum.* Insert.: *Phalanx I. hallucis* und inneres Sesambein der grossen Zehe.

M. flexor brevis hallucis. Urspr.: Keilbeine und Plantarbänder zwischen *Tarsus* und *Metatarsus.* Insert.: in zwei Portionen an beiden Sesambeinen.

M. adductor hallucis. Urspr.: zweiköpfig (Fig. 337): *a) Caput obliquum* von der *Basis ossis metatarsi II., III., IV.* und von der fibrösen Scheide der Sehne des *M. peronaeus longus; b)* von der unteren Kapselwand der *Articulatio metatarsophalangea IV.*, selten V. Insert.: gemeinsam am äusseren Sesambein.

Innervation: *N. plantaris medialis.*

M. abductor digiti quinti. Urspr.: untere Fersenbeinfläche und *Fascia plantaris.* Insert.: Aussenfläche der *Phalanx I. digiti V.*

M. flexor brevis digiti V. Urspr.: *Basis ossis metatarsi V.* Insert.: untere Kapselwand der *Articul. metatarsophalangea dig. V.*

Innervation: *N. plantaris lateralis.*

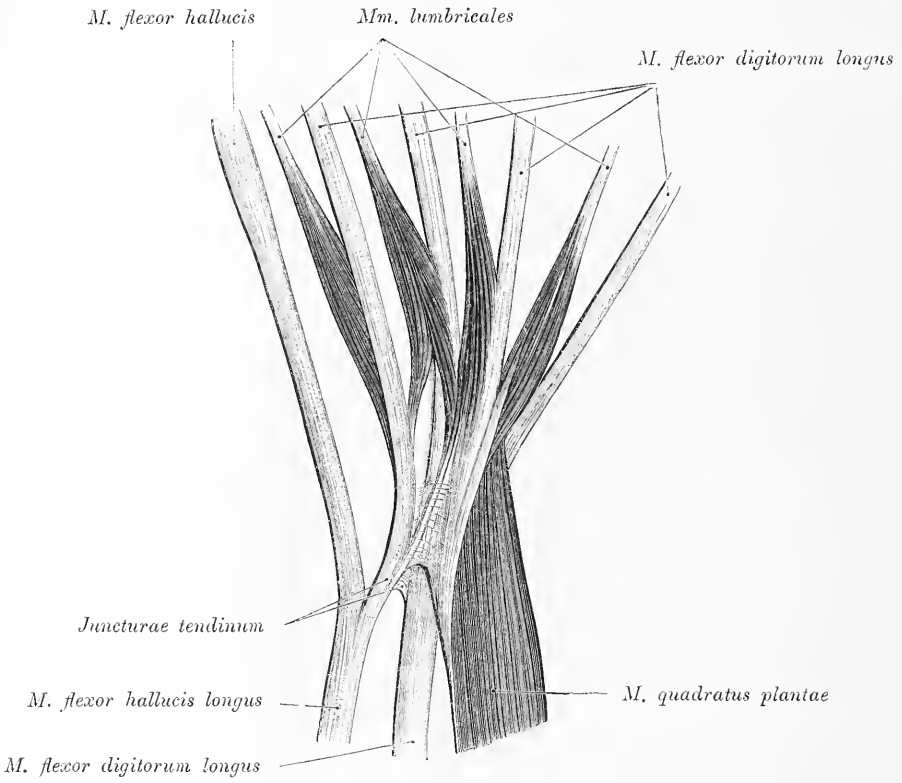

Fig. 336. Sehnenverbindung der Zehenbeuger.

Die Sehne des *M. flexor hallucis* ist in der Fussohle durch Sehnenbündel mit dem *M. quadratus plantae* und mit dem *M. flexor digitorum longus* verbunden. Durch diese Verbindung kommt die beugende Wirkung des *M. flexor hallucis* auf alle fünf Zehen zustande.

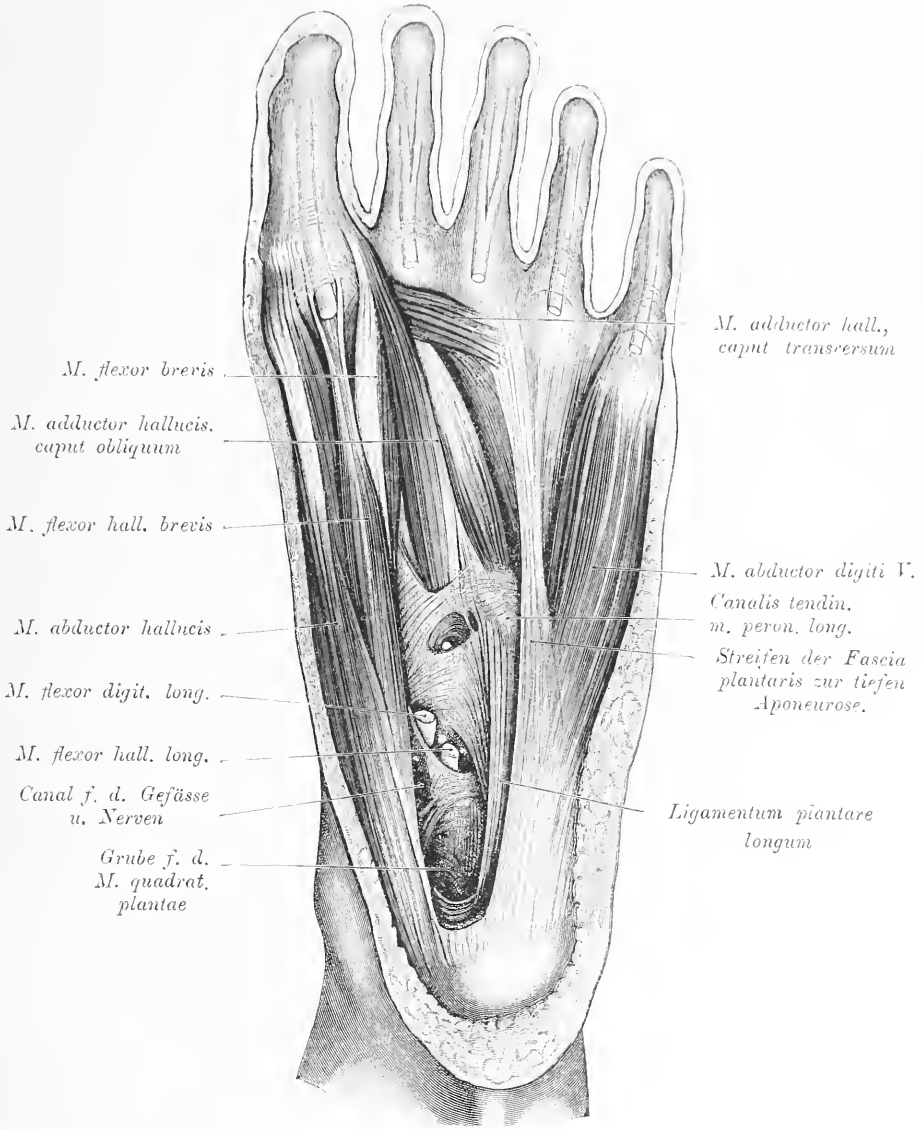

Fig. 337. Muskeln der Zehenballen.

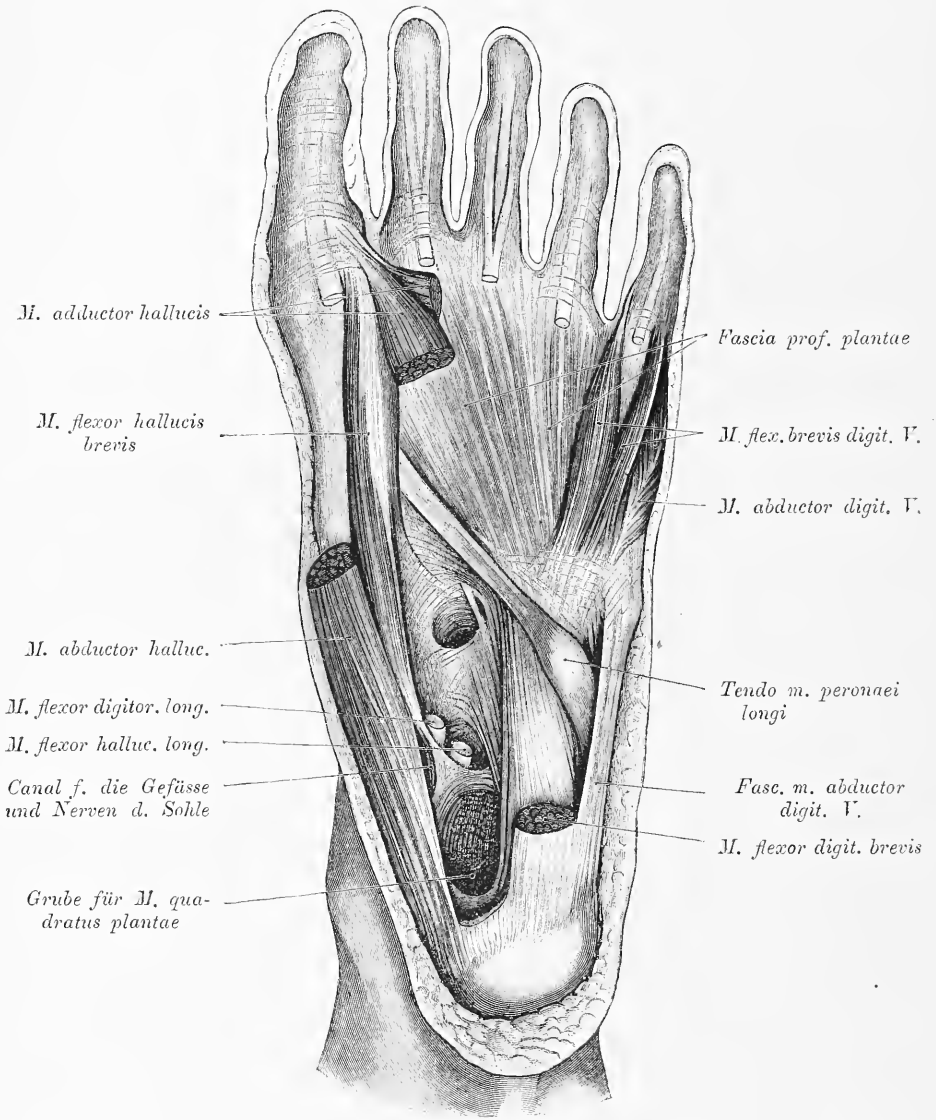

Fig. 338. Muskeln der Zehenballen, Sehne des *M. peronaeus longus.*

Die Fascie (siehe auch Fig. 335), welche die laterale Fläche des *M. abductor digit. V.* bedeckt, befestigt sich an der Basis des fünften Mittelfussknochens.

Fig. 339. *Mm. interossei, M. peronaeus longus.*

Vier *Musculi interossei dorsales.* Urspr.: zweiköpfig von den einander zugekehrten Flächen der *Metatarsalia I—IV.*

Die 2. Zehe besitzt zwei dorsale *Interossei,* einen medialen und einen lateralen, die 3. und 4. je einen, und zwar den lateralen.

Drei *Musculi interossei plantares.* Urspr.: einköpfig am medialen Rande des *Metatarsale III., IV.* und *V.* Insert.: Basis der Grundphalange der 3., 4. und 5. Zehe an der medialen Seite.

Innervation: *N. plantaris lateralis.*

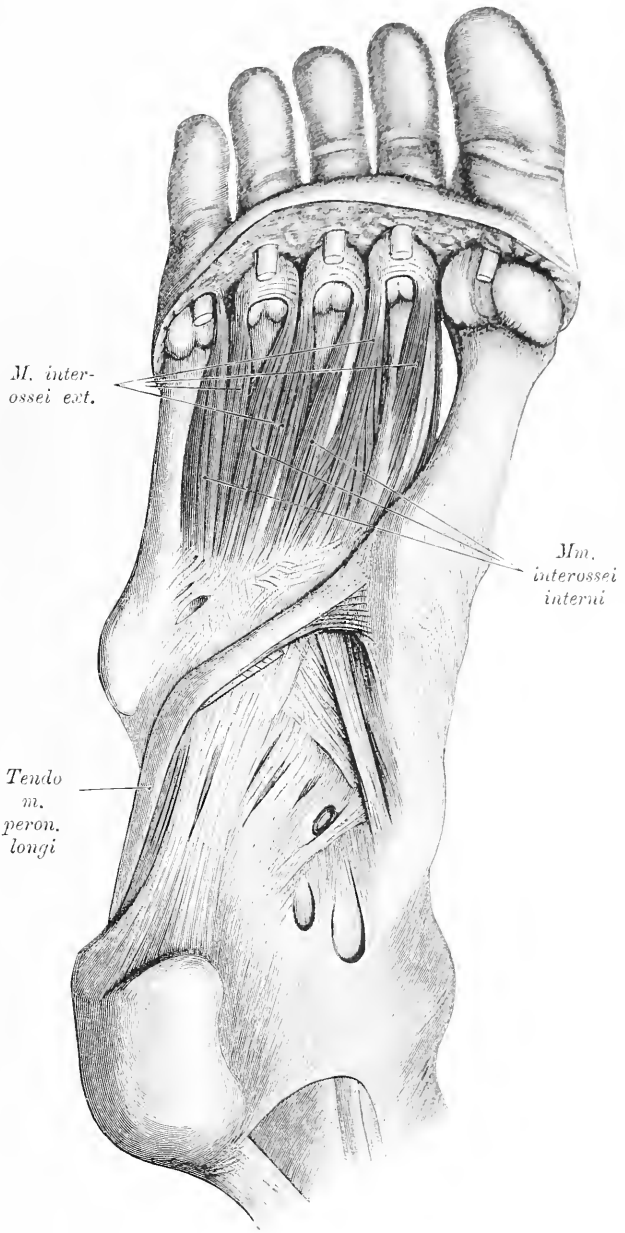

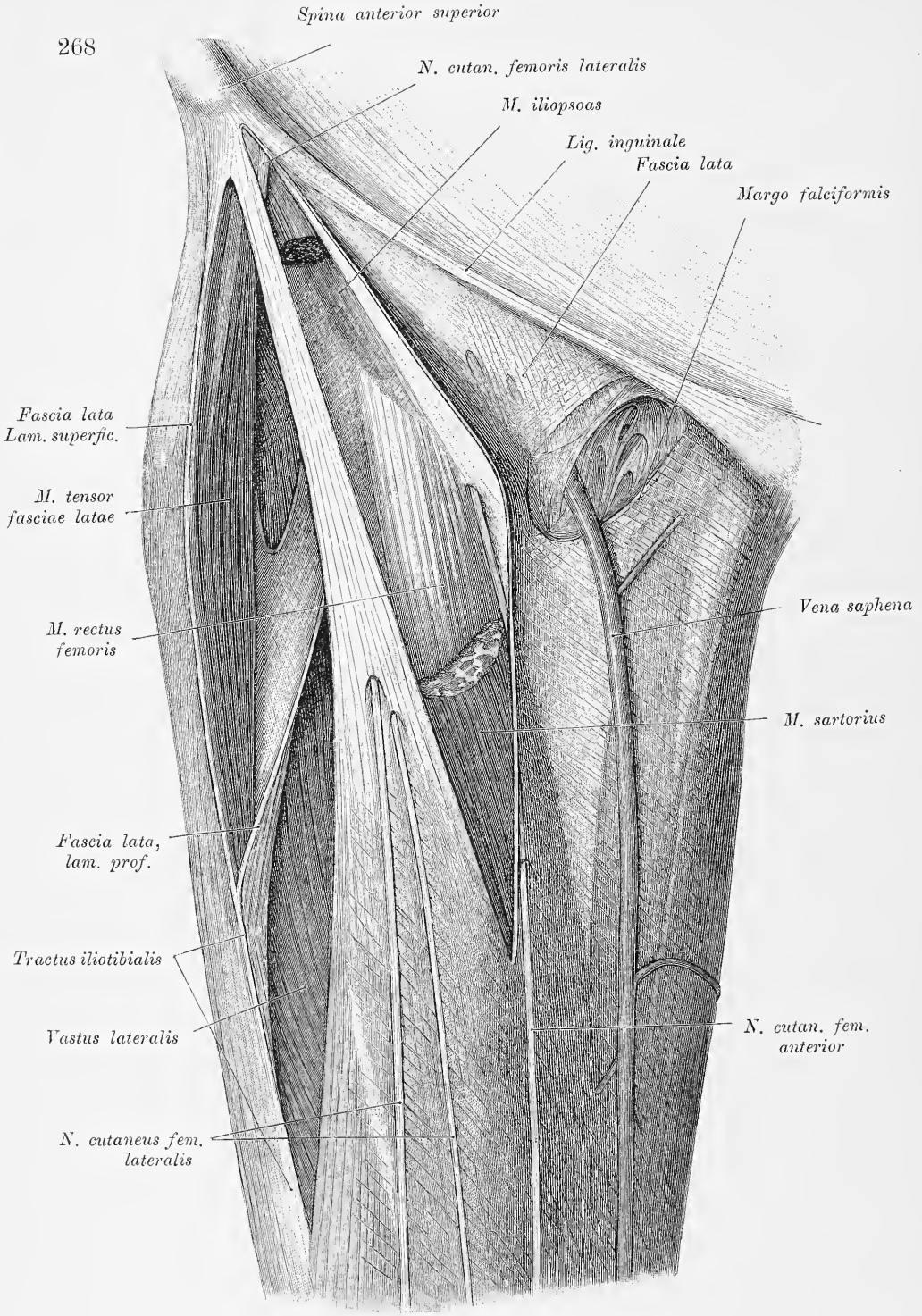

Fig. 340. *Fascia lata, Fovea ovalis.*

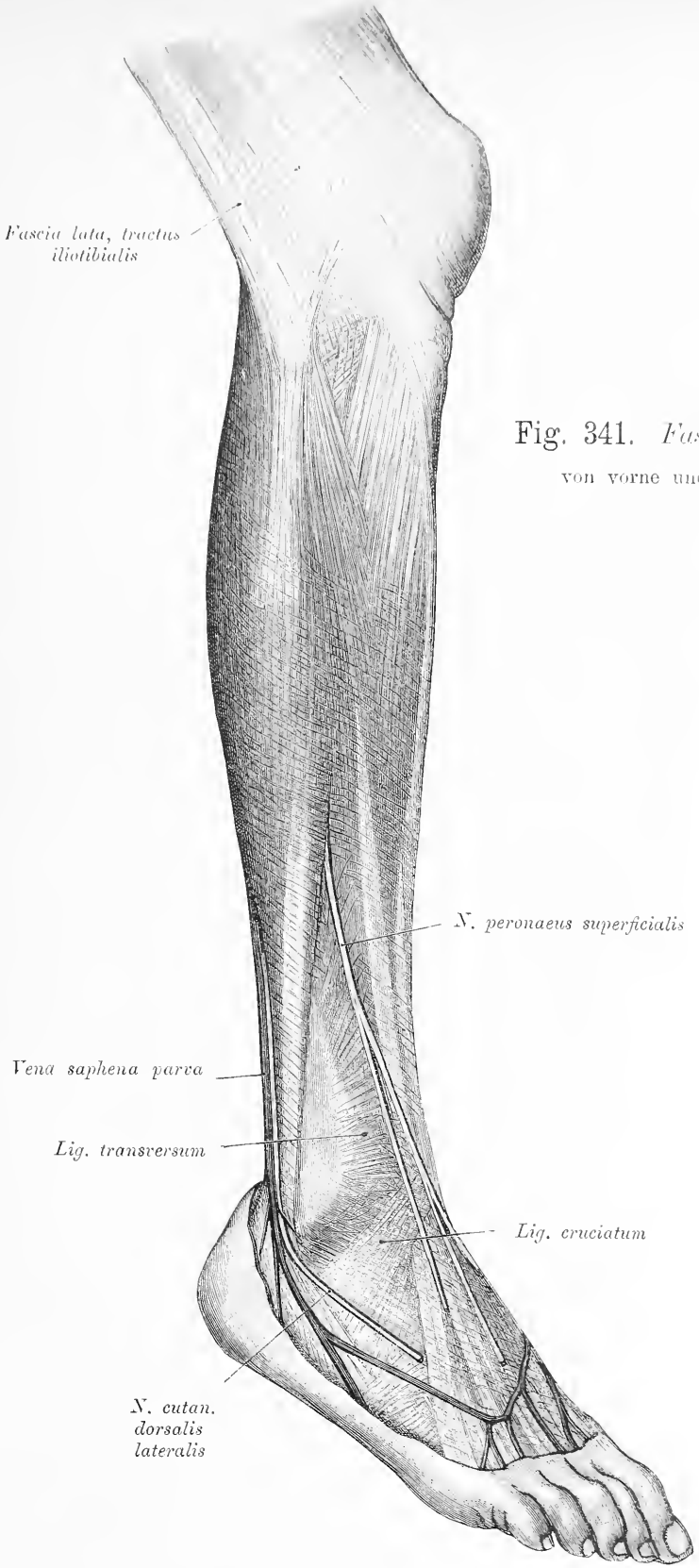

Fig. 341. *Fascia cruris*, von vorne und aussen.

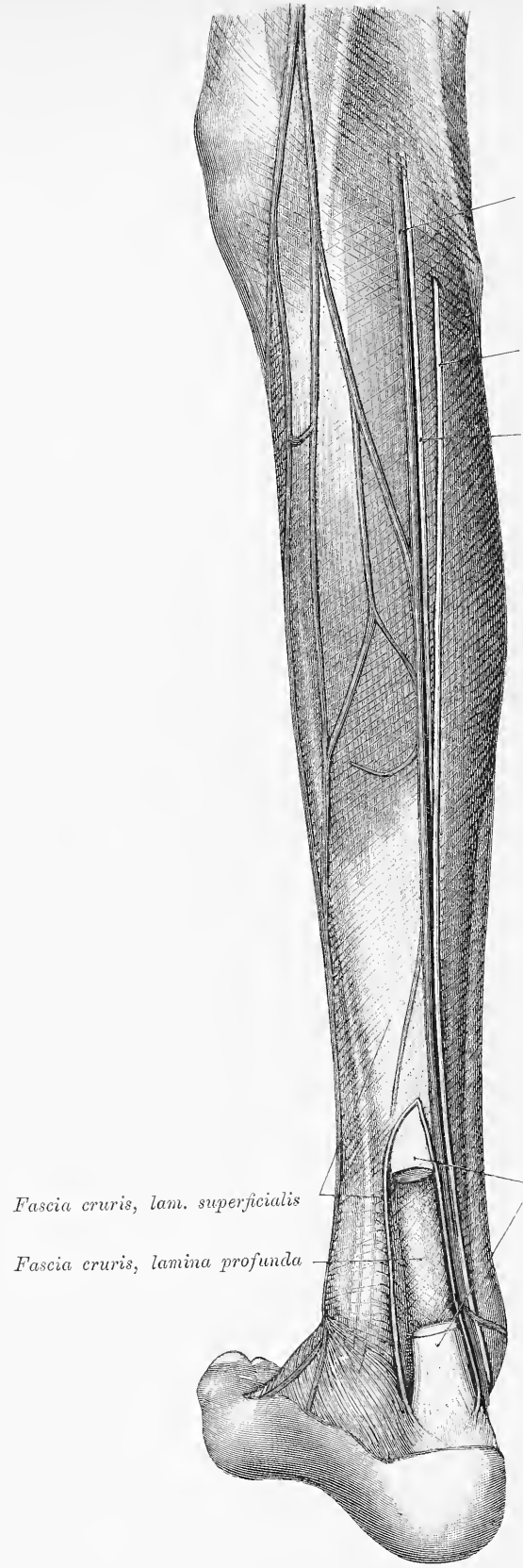

Fig. 342. *Fascia cruris,* von hinten.

Fig. 340—343. Fascien der unteren Extremität.

In der Region des Darmbeines unterscheidet man die Fascie des *M. iliopsoas, Fascia iliaca;* ferner die *Fascia glutaealis,* welche die beiden oberflächlichen *Mm. glutaei* bedeckt. Der Oberschenkel wird von der *Fascia lata* bedeckt. Sie entspringt vorne am *Lig. Poupartii,* und schliesst sich hinten unmittelbar an die *Fascia glutaealis* an, hüllt die Oberschenkelmusculatur ein, bildet besondere Fächer für den *M. sartorius* und den *M. tensor fasciae,* und sendet zwischen den *M. vastus lateralis* und dem kurzen Kopf des *M. biceps* ein Dissepiment zum Oberschenkelbein, während das mediale Dissepiment von der Adductorensehne beigestellt wird. Die *Fascia lata* ist an ihrer lateralen Seite in der Linie zwischen der *Spina anterior superior* und dem äusseren Knorren der Tibia sehr derb *(Tractus iliotibialis).* Am Knie schliesst sich die Fascie an das *Ligamentum patellae,* sowie an die *Tuberositas tibiae* an, und geht theilweise unmittelbar in die Fascie des Unterschenkels über. Die *Fascia cruris* bildet vorne ein Fach für die Zehenstrecker, seitlich ein zweites für die *M. peronaei,* und hinten zwei Fächer: eines für die Wadenmusculatur, ein zweites für die Zehenbeuger, welche durch das eingeschobene tiefe Blatt der *Fascia surae* von einander geschieden sind. Die *Fascia dorsalis pedis* ist eine Fortsetzung der *Fascia cruris* und zeigt zwei verstärkte Stellen; eine gerade am Übergange in die genannte Fascie *(Ligamentum transversum),* eine zweite *(Ligamentum cruciatum)* über dem Sprunggelenke. Der *M. extensor digit. brevis* besitzt eine eigene Hülle. An der Sohlenfläche des Fusses tritt die mächtige *Aponeurosis plantaris* auf, welche am *Tuber calcanei* entspringt, und sich nach vorne in fünf Zipfel für die Zehen spaltet. Eine laterale Portion der *Fascia plantaris* begibt sich zur *Tuberositas digiti quinti.*

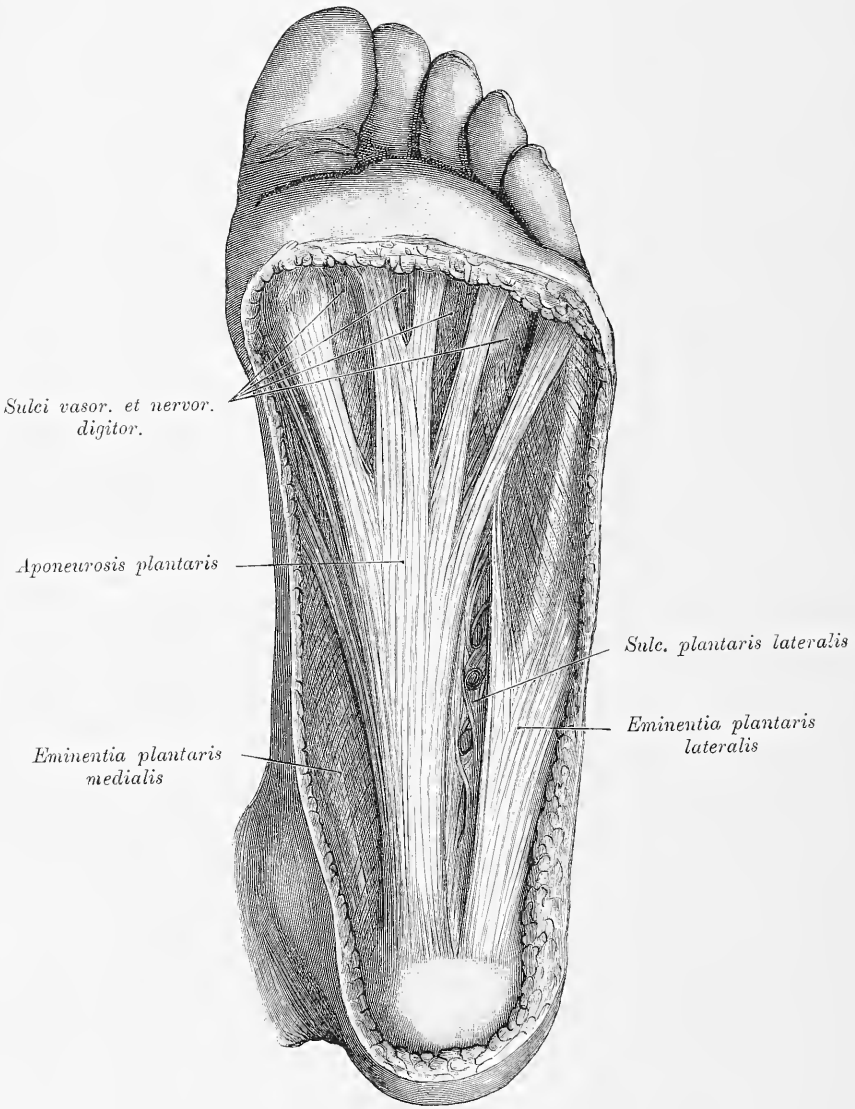

Fig. 343. *Aponeurosis plantaris.*

INDEX.

(Die Zahlen beziehen sich auf die Seiten.)

A.

Acetabulum 123.
Achsellücken 231.
Acromion 99.
Aditus orbitae 79.
Agger nasalis 84.
Ala magna ossis sphenoid. 29, 35.
„ *parva* „ „ 35.
„ *vomeris* 74.
Angulus costae 21.
„ *frontalis* 47.
„ *inferior scapulae* 98.
„ *mandibulae* 76.
„ *mastoideus* 47.
„ *occipitalis* 47.
„ *sphenoidalis* 47.
Annulus fibrosus fibrocart. intervert. 146.
„ *inguinalis subcutaneus* 205.
„ *tympanicus* 54.
Apertura externa aquaeductus vestibuli 51.
„ „ „ *canaliculi cochleae* 51.
„ *piriformis* 69.
„ *sinus sphenoidalis* 38.
„ „ *frontalis* 42.
Aponeurosis extensoris digiti 242.
„ *palmaris* 236.
„ *plantaris* 272.
Apex oss. sacri 10.
„ *patellae* 128.
Arcus lumbocostalis (*Halleri*) 210.
„ *superciliaris* 40.
„ *tendineus* 200.
„ *vertebrae* 5.
Articulatio acromioclavicularis 161.
Articulatio calcaneocuboidea 195.
„ *capituli costae* 149.
„ *carpometacarpea* 174.
„ *carpometacarpea pollicis* 174.
„ *costosternalis* 151.
„ *costotransversaria* 149.
„ *coxae* 182.
„ *cubiti* 166.
„ *cuneonavicularis* 195.
„ *genu* 188.
„ *humeri* 163.
„ *intercarpea* 174.
„ *interchondralis* 152.
„ *interphalangea* 175.
„ *intertarsea* 195.
„ *mandibularis* 158.
„ *metacarpophalangea* 175.
„ *metatarsophalangea* 198.
„ *ossis pisiformis* 174.
„ *radiocarpalis* 173.
„ *radioulnaris* 174.
„ *sacroiliaca* 178.
„ *sternoclavicularis* 160.
„ *talocalcanea* 195.
„ *talonavicularis* 195.
„ *tarsometatarsea* 195.
„ *tibiofibularis* 189.
Atlas (Kind) 17.
Atlas 6.
Augenhöhle 80.

B.

Bandscheibe 146.
Basis cranii interna 57.

Basis cranii externa 59.
Becken, weibliches 177.
„ männliches 176.
Brustbein 26.
Brustbein (d. Neugeborenen) 28.
Brustwirbel 5.
Bulla ethmoidalis 44, 84.
Bursa musculi subscapularis 162.
„ *praepatellaris subfascialis* 186.
„ *suprapatellaris subfascialis* 186.

C.

Calcaneus 138.
Calvaria 61.
Canalis basipharyngeus 37.
„ *caroticus* 49, 52, 58.
„ *condyloideus* 31.
„ *hypoglossi* 31.
„ *incisivus* 60, 63.
„ *mandibularis* 77.
„ *nasolacrimalis* 84.
Canaliculus petrosus 51.
Canalis pterygoideus (*Vidii*) 36.
„ *sacralis* 11.
„ *supracondyloideus* 104.
Caput femoris 125.
„ *humeri* 102.
„ *tali* 136.
Capsula articulationis radioulnaris dist. 171.
Capitulum costae 21.
„ *fibulae* 133.
„ *humeri* 102.
„ *mandibulae* 76.
„ *radii* 109.
„ *ulnae* 107.
Cartilago arytaenoidea 94.
„ *alaris major* 70.
„ *cricoidea* 94.
„ *epiphyseos acetabuli* 124.
„ *ischiopubica* 124.
„ *marginalis ilii* 124.
„ *marginalis pubis* 124.
„ *Meckeli* 96.
„ *nasi lateralis* 70.
„ *septi nasi* 71.
„ *thyreoidea* 94.
Cavitas glenoidalis 100.
Cavum tympani 54.
Cellulae ethmoidales 43.
Cellula palatina 43.
Cellulae ethmoidales 81.
Centrum tendineum 211.
Chiasma tendinum 233.
Choana 60.
Circumferentia articularis 109.
Clavicula 97.
Clivus 35.
Collum anatomicum 102.
Collum costae 21.
„ *femoris* 125.
„ *mandibulae* 76.
„ *radii* 109.
„ *scapulae* 99.
„ *tali* 136.
Columna vertebralis 3.
Concha nasalis inferior 73, 83.
„ „ *media* 44, 83.
„ „ *superior* 44, 83.
„ „ *suprema* 46.
Conchae ethmoidales 43.
„ *sphenoidales* 36.
Condylus lateralis tibiae 130.
„ *lateralis femoris* 125.
„ *medialis femoris* 125.
„ *medialis tibiae* 130.
„ *occipitalis* 32.
Cornua coccygea 13.
Cornu sacrale 11.
„ *majus oss. hyoid* 93.
„ *minus oss. hyoid* 93.
Corpus vertebrae 5.
Corpus sterni 26.
Costa vera 20.
Costae spuriae 25.
Crista capituli costae 21.
„ *colli costae* 24.
„ *conchalis maxillae* 63.
„ „ *oss. palatini* 68.
„ *costae* 20.
„ *ethmoidalis oss. palatini* 68.
„ *ethmoidalis maxillae* 63.
„ *frontalis* 41.
„ *galli* 43, 85.
„ *iliaca* 120.
„ *infratemporalis* 82.
„ *intertrochanterica* 126.
„ *lacrimalis posterior* 72.
„ *nasalis maxillae* 87.
„ *occipitalis interna* 31.
„ „ *externa* 32.
„ *sacralis articularis* 11.
„ „ *lateralis* 11.
„ „ *media* 11.

Crista tuberculi majoris 102.
„ *tympanica* 55.

D.

Darmbein 121.
Dens epistrophei 7.
Diaphragma 210.
Discus articularis 158, 160, 172.
Dorsum sellae 35.
Dreieckiges Bein 116.
Ductus nasolacrimalis 79.

E.

Ellbogengelenk 166.
Elle 107.
Eminentia canalis semicircularis sup. 51.
Eminentia carpi radialis 115.
„ „ *ulnaris* 115.
„ *cruciata* 31.
„ *iliopectinea* 120.
„ *intercondyloidea* 130.
„ *plantaris lateralis* 272.
„ „ *medialis* 272.
Emissarium Santorini 33.
Epicondylus lateralis 102.
„ *lateralis femoris* 125.
„ *medialis* 102.
„ „ *femoris* 125.
Epiphyse des *Calcaneus* 138.
Epiphysen des *Femur* 126.
„ der *Fibula* 132.
„ des Hüftbeines 124.
„ „ *Humerus* 106.
„ „ *os metatarsale.* 143.
„ der *Phalangen* 119.
„ des *Radius* 110.
„ der *Scapula* 101.
„ „ *Tibia* 131.
„ „ *Ulna* 108.
Epistropheus (Kind) 17.
Epistropheus 7.
Erbsenbein 116.
Extremitas acromialis 97.
„ *sternalis* 97.
„ *sternalis costae* 20.
„ *vertebralis costae* 20.

F.

Facies articularis capituli costae 21.
„ „ „ *fibulae* 132.
Facies articularis carpea 109.
„ „ *fibularis* 129.
„ „ *malleoli lateralis* 132.
„ „ *tuberculi costae* 21.
„ „ *oss. temporalis* 49.
„ *auricularis* 122.
„ *lunata* 120.
„ *malleolaris lateralis* 136.
„ „ *medialis* 136.
„ *orbitalis maxillae* 62.
„ „ *oss. sphenoid.* 35.
„ *patellaris* 125.
„ *sphenomaxillaris* 36.
„ *symphyseos* 122.
„ *temporalis* 212.
„ *temporalis oss. sphenoid.* 36.
Fascia cruris 269.
„ *lata* 268.
„ *lumbodorsalis* 200.
„ *parotideomasseterica* 212.
Fascien der oberen Extremität. 217.
Fascien des Halses 222.
Femur 125.
Fenestra vestibuli 50.
Fersenbein 138.
Fibrocartilago basalis 58.
„ *intervertebralis* 145.
„ *navicularis* 197.
Fibula 133.
Fissura occipitalis longitudinalis 91.
„ *orbitalis inferior* 60, 79, 82.
„ *orbitalis superior* 35, 79.
„ *petrosquamosa* 53, 54.
„ *petrotympanica (Glaseri)* 49, 52.
„ *pterygoidea* 36.
„ *sphenooccipitalis* 60.
„ *squamosomastoidea* 54.
„ *tympanomastoidea* 49.
Fontanellen 89.
Fonticulus frontalis 89.
„ *mastoideus* 90.
„ *occipitalis* 89.
„ *sphenoidalis* 90.
Foramen caecum 41, 85.
„ *ethmoidale post.* 41, 79.
„ *ethmoidale ant.* 41, 79.
„ *infraorbitale* 62.
„ *obturatum* 120.

Foramina intervertebralia 4.
Foramen intervertebrale oss. sacri 12.
„ *ischiadicum maius* 176.
„ „ *minus* 176.
„ *jugulare* 57, 60.
„ *lacerum* 57, 60.
„ *mentale* 76.
„ *mastoideum* 51.
„ *mandibulare* 77.
„ *ovale* 35, 57.
„ *opticum* 35.
„ *occipitale magnum* 31.
„ *palatinum majus* 64.
„ „ *minus* 64.
„ *parietale* 47.
„ *rotundum* 35.
„ *sacrale anterius* 10.
„ *sphenopalatinum* 80, 85.
„ *spinosum* 35, 57.
„ *stylomastoideum* 49, 52, 59.
„ *transversarium* 6.
„ *vertebrale* 6.
„ *zygomaticotemporale* 75.
„ *zygomaticofaciale* 75.
Foramina cribrosa 43.
„ *sacralia posteriora* 11.
Fossa acetabuli 120, 123.
„ *canina* 62.
„ *condyloidea* 33.
„ *coronoidea* 102.
„ *glandulae lacrymalis* 41.
„ *hypophyseos* 57.
„ *intercondyloidea* 126.
„ *jugularis* 49, 52.
„ *infraspinata* 99.
„ *sacci lacrimalis* 72.
„ *olecrani* 103.
„ *pterygopalatina* 82.
„ *radialis* 102.
„ *supraspinata* 99.
„ *subarcuata* 53, 54.
„ *temporalis* 82.
„ *trochanterica* 126.
Fossula fenestrae cochleae 50.
Fovea capitis femoris 125.
„ *costalis inferior* 5.
„ „ *superior* 5.
„ „ *transversalis* 5.
„ *dentis atlantis* 6.
„ *ovalis* 268.
„ *trochlearis* 41, 59.

G.

Galea aponeurotica 212.
Gaumenbein 68.
Gaumen, harter 64.
Glabella 40.

H.

Hakenbein 117.
Halswirbel 6.
Hamulus lacrimalis 72.
„ *pterygoideus* 36.
„ *trochlearis* 41.
Handwurzelknochen 114.
Hiatus canalis facialis 57.
„ *maxillaris* 63, 84.
„ *ossis tympanici* 56, 60.
„ *sacralis* 11.
„ *semilunaris* 44, 84.
„ *tendineus adductorius* 252.
Hinterhauptbein 31.
Hüftbein 121.
Hüftgelenk 182.
Humerus 102.
Hyrtl'sche Strecksehne 256.

I.

Impressio trigemini 54.
Impressiones digitatae 48, 61.
Incisura acetabuli 123.
„ *clavicularis sterni* 26.
„ *ethmoidalis* 41.
„ *fibularis* 130.
„ *ischiadica major* 120.
„ „ *minor* 120.
„ *jugularis sterni* 26.
„ „ *oss. occipitalis* 31.
„ *mandibularis* 76.
„ *mastoidea oss. tempor.* 49.
„ *mastoidea* 59.
„ *radialis* 107.
„ *sacrococcygea* 10.
„ *scapulae* 98.
„ *semilunaris* 107.
„ *sphenopalatina oss. palatini* 68.
„ *supraorbitalis* 40.
Incisurae costales sterni 26.
Incus 96.

J.

Junctura tendinum 212, 261.
Jochbein 75.
Juga alveolaria 62.
Juga cerebralia 48, 61.

K.

Kahnbein 116.
Kahnbein des Fusses 139.
Keilbein 35.
Keilbeine des Fusses 141.
Keilbeinhöhle 80.
Kiefergelenk 158.
Kieferhöhle 80.
Kniegelenk 186.
Kniescheibe 128.
Knochenkerne 144.
Kopfbein 117.
Kreuzbein 10.
Kreuzwirbel 15.

L.

Labrum glenoidale 165, 184.
Lacertus fibrosus 229.
Lamina cribrosa 43, 86.
„ *fibrocartilaginea interpubica* 181.
„ *lateralis proc. pterygoid.* 36.
„ *malaris* 75.
„ *medialis proc. pterygoid.* 36.
„ *papyracea* 43.
„ *perpendicularis* 43.
Lendenwirbel 9.
Lig. acromioclaviculare 161.
„ *accessorium volare* 175.
„ *alaria* 156.
„ *annulare radii* 166, 169.
„ *apicis dentis* 157.
„ *arcuatum pubis* 181.
„ *basium dorsalia* 194, 173.
„ „ *plantaria* 196.
„ „ *volaria* 171.
„ *bifurcatum* 194.
„ *calcaneocuboideum dorsale* 193, 194.
„ „ *plantare* 197.
„ *calcaneofibulare* 193.
„ *calcaneonaviculare plantare* 197.
„ *capitulorum* 175.
„ *capituli costae interarticulare* 150.
„ „ *costae radiatum* 150.
„ „ *fibulae* 185.
Lig. capituli metatarsi plantare 198.
„ *carpi dorsale* 212.
„ *carpometacarpea dorsalia* 173.
„ *carpi radiatum* 171.
„ „ *transversum* 238.
„ *collaterale carpi radiale* 173.
„ „ „ *ulnare* 173.
„ „ *fibulare* 191.
„ „ *radiale* 166.
„ „ *tibiale* 191.
„ „ *ulnare* 166.
„ *colli costae* 149.
„ *conoideum* 161.
„ *coracoacromiale* 161.
„ *coracohumerale* 163.
„ *costotransversarium ant.* 150.
„ *costoxiphoideum* 152.
„ *cruciata* 189.
„ *cruciatum* 156.
„ *cruciatum cruris* 255.
„ *cuboideonaviculare dorsale* 193.
„ *deltoideum* 193.
„ *flavum* 147.
„ *fundiforme* 256.
„ *hyothyreoideum laterale* 94.
„ *iliofemorale (Bertini)* 182.
„ *iliolumbale* 178.
„ *inguinale (Pouparti)* 268.
„ *intercarpea dorsalia* 173.
„ *intercostale externum* 152.
„ *interclaviculare* 160.
„ *interspinale* 148.
„ *longitudinale anterius* 145.
„ „ *posterius* 145.
„ *malleoli lateralis anterius* 193
„ „ „ *posterius* 193.
„ *menisci lateralis Roberti* 191.
„ *naviculocuneiforme plantare* 197.
„ *nuchae* 148.
„ *patellae* 187.
„ *pisohamatum* 171.
„ *pisometacarpeum* 171.
„ *plantare longum* 196, 194.
„ *popliteum obliquum* 190.
„ *pubicum superius* 179.
„ *radiocarpeum dorsale* 173.
„ „ *volare* 172.
„ *sacrococcygeum post. superfic.* 178.
„ „ *anterius* 179.
„ „ *post. prof.* 178.
„ *sacrotuberosum* 176.
„ *sacroiliaca interossea* 180.
„ „ *posteriora* 178.

Lig. sacroiliacum anterius 179.
„ *sacrospinosum* 176.
„ *sphenomandibulare* 159.
„ *sternoclaviculare* 160.
„ *sternocostale interarticulare* 151.
„ *sternocostalia radiata* 151.
„ *stylohoideum* 94.
„ *stylomandibulare* 159.
„ *supraspinale* 148.
„ *talocalcaneum anterius* 193.
„ „ *interosseum* 193.
„ „ *posterius* 193.
„ *talofibulare anterius* 193.
„ „ *posterius* 193.
„ *talonaviculare dorsale* 194.
„ *tarsometatarsea plantaria* 197.
„ *tarsometatarseum dorsale* 194.
„ *temporomandibulare* 158.
„ *teres femoris* 184.
„ *transversum* 156.
„ „ *atlantis* 6, 156.
„ „ *genu* 192.
„ „ *scapulae superius* 162.
„ *trapezoideum* 161.
„ *tuberculi costae* 149.
Linea alba 209.
„ *arcuata* 122.
„ *aspera* 126.
„ *glutaea anterior* 121.
„ „ *inferior* 121.
„ „ *posterior* 121.
„ *intertrochanterica* 125.
„ *mylohyoidea* 77.
„ *nuchae inferior* 32.
„ „ *superior* 32.
„ *obliqua mandibulae* 76.
„ *pectinea* 126.
„ *poplitea tibiae* 130.
„ *semicircularis (Douglasi)* 207.
„ *semilunaris (Spigelii)* 207.
„ *temporalis inferior* 47.
„ „ *superior* 47.
Lingula mandibulae 77.
„ *sphenoidalis* 35.

M.

Malleolus lateralis 132.
„ *medialis* 129.
Malleus 96.
Mandibula 30, 76.
Manubrium sterni 26.
Margo frontalis oss. sphenoid. 35.
Margo frontalis 47.
„ *occipitalis* 47.
„ *sagittalis* 47.
„ *squamosus* 47.
„ *infraorbitalis* 62.
„ *liber conchae nasalis inf.* 73.
„ *axillaris scapulae* 98.
„ *superior* „ 98.
„ *supraorbitalis* 40.
„ *vertebralis scapulae* 98.
„ *zygomaticus oss. sphenoid.* 36.
Massa lateralis atlantis 3.
„ „ *oss. sacri* 10.
Maxilla 29, 62.
Meatus narium 83.
„ *nasi superior* 44.
Membrana atlantooccipitalis anterior 153.
„ „ *posterior* 154.
„ *hyothyreoidea* 94.
„ *interossea antibrachii* 235.
„ *interossea cruris* 191.
„ *mucosa oris* 94.
„ *obturatoria* 179.
„ *tectoria* 155.
Meniscus lateralis 191.
„ *medialis* 191.
Mittelfussknochen 142.
Mittelhandknochen 118.
Mondbein 116.
Musculi abductores femoris 252.
„ *gemelli* 250.
„ *intercostales* 207, 224.
„ *interossei* 238, 267.
„ *interspinales* 204.
„ *intertransversarii ant.* 204.
„ „ *post.* 204.
„ *levatores costarum* 203.
„ *lumbricales* 237, 260.
Musculus abductor digiti V. 237, 260.
„ „ *hallucis* 260.
„ „ *pollicis brevis* 207.
„ „ „ *longus* 241.
„ *adductor hallucis* 265.
„ *anconaeus* 230, 240.
„ *auricularis anterior* 212.
„ „ *posterior* 212.
„ „ *superior* 212.
„ *biceps* 229.
„ „ *femoris* 253.
„ *brachialis* 229.
„ *brachioradialis* 233.
„ *buccinator* 213.
„ *caninus* 213.

Musculus ciliaris 242.
„ *coracobrachialis* 229.
„ *corrugator supercilii* 213.
„ *cremaster* 206.
„ *cricothyreoideus* 218.
„ *deltoideus* 227.
„ *digastricus* 217.
„ *extensor carpi radialis brevis* 240.
„ „ „ „ *longus* 240.
„ „ „ *ulnaris* 240.
„ „ *digiti V* 240.
„ „ *digitorum brevis* 256.
„ „ „ *communis* 240.
„ „ „ *longus* 255.
„ „ *hallucis longus* 255.
„ „ *indicis proprius* 240.
„ „ *pollicis brevis* 241.
„ „ „ *longus* 241.
„ *flexor carpi ulnaris* 232.
„ „ *carpi radialis* 232.
„ „ *digiti V* 260.
„ „ *digitorum brevis* 260.
„ „ *digitorum longus* 259.
„ „ *digitorum profundus* 234.
„ „ „ *sublimis* 233.
„ „ *hallucis brevis* 260, 265.
„ „ „ *longus* 259.
„ „ *pollicis brevis* 237.
„ „ „ *longus* 234.
„ *frontalis* 212.
„ *gastrocnemius* 257.
„ *genioglossus* 221.
„ *geniohyoideus* 221.
„ *glossopalatinus* 221.
„ *glutaeus maximus* 248.
„ „ *medius* 249.
„ „ *minimus* 250.
„ *gracilis* 251.
„ *hyoglossus* 221, 217.
„ *iliacus* 251.
„ *iliocostalis* 202.
„ *iliopsoas* 251.
„ *infraspinatus* 228.
„ *latissimus dorsi* 223.
„ *levator scapulae* 200, 224.
„ *lingualis* 221.
„ *longissimus dorsi* 202.
„ „ *capitis* 202.
„ „ *cervicis* 203.
„ *longus colli* 220.
„ „ *capitis* 220.
„ *masseter* 213.
„ *multifidus* 203.

Musculus mylohyoideus 217.
„ *nasalis* 213.
„ *obliquus abdominis externus* 205.
„ „ „ *internus* 206.
„ „ *capitis inferior* 204.
„ „ „ *superior* 204.
„ *obturator externus* 249.
„ „ *internus* 249.
„ *occipitalis* 212.
„ *omohyoideus* 217.
„ *opponens digiti V* 237.
„ „ *pollicis* 238.
„ *orbicularis oculi* 212.
„ „ *oris* 212.
„ *palmaris brevis* 232, 236.
„ „ *longus* 232.
„ *pectineus* 251.
„ *pectoralis major* 225.
„ „ *minor* 226.
„ *peronaeus brevis* 255, 259.
„ „ *longus* 255, 259.
„ „ *tertius* 286.
„ *piriformis* 249.
„ *plantaris* 257.
„ *popliteus* 259.
„ *procerus* 213.
„ *pronator quadratus* 235.
„ „ *teres* 232, 235.
„ *psoas major* 251.
„ *minor* 251.
„ *pterygoideus externus* 215.
„ „ *internus* 215.
„ *pyramidalis* 205.
„ *quadratus femoris* 250.
„ „ *labii inferioris* 212.
„ „ „ *superior* 212.
„ „ *lumborum* 203, 210.
„ „ *plantae* 262.
„ *rectus abdominis* 205.
„ „ *capitis anterior* 220.
„ „ „ *lateralis* 204, 220.
„ „ „ *post. minor* 204.
„ „ „ „ *major* 204.
„ „ *femoris* 251.
„ *rhomboideus major* 200, 224.
„ „ *minor* 200, 224.
„ *risorius* 212.
„ *sacrospinalis* 202.
„ *sartorius* 251.
„ *scalenus anterior* 220.
„ „ *medius* 220.
„ „ *posterior* 220.
„ *semimembranosus* 253.

Musculus semispinalis capitis 202.
,, *semispinalis cervicis* 203.
,, ,, *dorsi* 203.
,, *semitendinosus* 253.
,, *serratus anterior* 201, 205, 226.
,, ,, *posterior inferior* 200.
,, ,, ,, *superior* 201.
,, *soleus* 258.
,, *spinalis dorsi* 202.
,, *splenius capitis et cervicis* 200.
,, *sternocleidomastoideus* 217.
,, *sternohyoideus* 217.
,, *sternothyreoideus* 217.
,, *styloglossus* 221.
,, *stylohyoideus* 217.
,, *stylopharyngeus* 218.
,, *subclavius* 226.
,, *subscapularis* 230.
,, *supinator* 235.
,, *supraspinatus* 228.
,, *temporalis* 214.
,, *tensor fasciae latae* 251.
,, *teres major* 228.
,, ,, *minor* 228.
,, *thyreohyoideus* 218.
,, *thyreopharyngeus* 217.
,, *tibialis anterior* 255.
,, ,, *posterior* 259.
,, *transversus abdominis* 207.
,, ,, *thoracis* 208.
,, *trapezius* 223.
,, *triangularis* 212.
,, *triceps* 230.
,, *vastus* 251.
,, *zygomaticus* 212.

N.

Nahtknochen 92.
Nasenbein 69.
Nasenhöhle 80.
Nasenmuschel 73.
Nasenscheidewand 88.
Nucleus pulposus fibrocart. intervert. 146.

O.

Oberarmbein 102.
Oberkieferbein 62.
Oberschenkelbein 125.
Olecranon 107.
Orbita 76.
Os capitatum 117.
,, *coxae* 121.
,, *coccygis* 13.
,, *cuneiforme* 141.
,, *cuboideum* 140.
,, *ethmoidale* 39, 43.
,, *frontale* 29, 40.
,, *hamatum* 117.
,, *hyoideum* 93.
,, *ilium* 121, 124.
,, *incisivum* 65.
,, *interparietale* 34.
,, *ischii* 121.
,, *lacrimale* 29, 72.
,, *lunatum* 116.
,, *metacarpale* 119.
,, *multangulum majus* 117.
,, ,, *minus* 117.
,, *nasale* 29, 69.
,, *naviculare* 116.
,, *naviculare pedis* 139.
,, *occipitale* 31.
,, *palatinum* 68.
,, *parietale* 30, 47.
,, *pisiforme* 116.
,, *pubis* 121.
,, *sacrum* 3, 10.
,, *sesamoideum* 199.
,, *sphenoidale* 35.
,, *temporale* 49.
,, *trigonum* 137.
,, *triquetrum* 116.
,, *zygomaticum* 29, 75.
Ossa carpi 114.
,, *metatarsalia* 142.
Ossicula suturarum 48.
Ossiculum centrale 113.
Ostium maxillare 63.

P.

Pacchionische Gruben 48.
Palatum durum 65.
Pars anterior oss. sphenoidalis 39.
,, *basilaris* 31.
,, *horizontalis oss. palatini* 68.
,, *lateralis oss. occipitalis* 60.
,, *mastoidea oss. temporalis* 49.
,, *mastoidea squamae temporal.* 55.
,, *perpendicularis oss. palatini* 68.
,, *petrosa oss. temporalis* 49.
,, *posterior oss. sphenoidalis* 39.
,, *tympanica oss. temporal.* 50.

Patella 128.
Paukenhöhle 96.
Pecten ossis pubis 123.
Pflugscharbein 74.
Phalangen der Hand 119.
Planum popliteum 126.
Platysma 216.
Plicae alares 188.
Plica synovialis patellaris 188.
Porus acusticus externus 30, 49, 51.
„ „ *internus* 51, 53, 57.
Processus accessorius 8.
„ *alveolaris* 63.
„ *articularis inferior* 8.
„ „ *superior* 8.
„ „ *anterius* 35.
„ „ *anticus* 35.
„ „ *medius* 35.
„ „ *posterior* 35.
„ *condyloideus* 76.
„ *costarius* 9.
„ *coracoideus* 98.
„ „ *ulnae* 107.
„ *coronoideus mandibulae* 76.
„ *ethmoidalis conch. nas.* 84.
„ *frontalis maxillae* 62.
„ *frontosphenoidalis* 75.
„ *jugularis oss. occipitalis* 31.
„ *lacrimalis conchae nas. inf.* 73.
„ *mammillaris* 8.
„ *marginalis* 75.
„ *mastoideus* 50.
„ *maxillaris oss. zygomatici* 75.
„ „ „ *lacrimalis* 72.
„ „ *conch. nas. inf.* 73.
„ *orbitalis oss. palatini* 68, 79.
„ *palatinus* 63.
„ *pyramidalis oss. palatini* 60, 68.
„ *pterygoideus* 35.
„ *sphenoidalis oss. palatini* 68.
„ *spinosus* 5.
„ *styloideus* 50, 94.
„ *styloideus radii* 109.
„ „ *ulnae* 107.
„ *supracondyloideus* 105.
„ *transversus* 5.
„ „ *oss. sacri* 19.
„ *temporalis oss. zygomat.* 75.
„ *tympanicus anterior* 55.
„ *uncinatus* 44, 46, 84, 85.
„ *xiphoideus sterni* 26.
„ *zygomaticus oss. frontalis* 40.
Processus zygomaticus maxillae 62.
„ „ *oss. temporal.* 50.
Promontorium 3, 12.
Promontorium der Trommelhöhle 54.
Protuberantia mentalis 29, 76.
„ *occipitalis externa* 32.
„ „ *interna* 31, 57.

R.

Radius 109.
Ramus inferior oss. ischii 121.
„ *inferior oss. pubis* 121.
„ *superior oss. ischii* 121.
„ *superior oss. pubis* 121.
Recessus epitympanicus 55.
„ *sacciformis* 174.
„ *sphenoethmoidalis* 83.
Retinaculа patellae 187.
Rippe 20.
Rippen, falsche 25.
„ wahre 25.
Rostrum sphenoidale 36.

S.

Scapula 98.
Schädel 29.
Schambein 121.
Scheitelbein 47.
Schienbein 129.
Schläfenbein 49.
Schläfengrube 82.
Schlüsselbein 97.
Schultergelenk 162.
Schulterblatt 98.
Sehnenscheiden 245.
Semicanalis musculotubarius 50.
Septum nasi 88.
„ *sinuum sphenoidalium* 86.
Siebbein 43.
Siebbeinlabyrinth 43.
Siebbeinzellen 81.
Sinus frontalis 41, 85.
„ *maxillaris Highmori* 63, 80.
„ *sphenoidalis* 38, 85.
„ *tarsi* 134.
Sitzbein 121.
Speiche 109.
Spina angularis 37.
„ *frontalis* 40.

Spina iliaca anterior inferior 120.
,, ,, ,, *superior* 120.
,, ,, *posterior inferior* 120.
,, ,, ,, *superior* 120.
,, *ischiadica* 120.
,, *mentalis* 77.
,, *nasalis anterior* 62.
,, ,, *posterior* 68.
,, ,, *scapulae* 99.
,, *supra meatum* 49.
,, *trochlearis* 81.
Sprungbein 136.
Sprunggelenk 193.
Squama frontalis 40.
,, *occipitalis* 30.
Stapes 96.
Steissbein 13.
Sternum 26.
Stirnbein 40.
Sulcus arteriosus 48.
,, *calcanei* 138.
,, *caroticus* 35.
,, *costae* 20.
,, *ethmoidalis oss. nasalis* 69.
,, *infraorbitalis* 79.
,, *intertubercularis* 102.
,, *lacrimalis maxillae* 63.
,, ,, *oss. lacrimalis* 72.
,, *m. flexoris hallucis long.* 197.
,, *malleolaris* 130.
,, *m. peronaei* 140.
,, *m. poplitei* 125.
,, *mylohyoideus* 77.
,, *n. optici* 35.
,, *n. ulnaris* 103.
,, *obturatorius* 122.
,, *petrosus inferior* 31.
,, ,, ,, *oss. temporal.* 53.
,, *petrosus superior* 51.
,, *pterygopalatinus* 68.
,, *sagittalis* 31.
,, *sigmoideus oss. temporalis* 51.
,, *tali* 136.
,, *transversus* 31.
,, *tubae auditivae* 37.
,, *tympanicus* 55.
Sustentaculum tali 137.
Sutura coronalis 61.
,, *incisiva* 63, 65.
,, *internasalis* 69.
,, *lambdoidea* 61.
,, *mendosa* 91.
,, *nasofrontalis* 69.
Sutura occipitalis transversa 34.
,, *petrososquamosa* 54.
Symphysis ossium pubis 181.
Synchondrosis intersphenoidalis 88.
,, *sphenooccipitalis* 31, 88.

T.

Talus 136.
Tegmen tympani 54.
Tendo calcaneus (*Achillis*) 257.
Tendo m. peronaei longi 266.
Thränenbein 72.
Tibia 129.
Tractus iliotibialis 248.
Trigonum Petiti 223.
Trochanter major 125.
,, *minor* 125.
Trochlea humeri 102.
,, *tali* 136.
Tuba auditiva 88.
Tuber calcanei 138.
,, *frontale* 40.
,, *ischiadicum* 120.
,, *parietale* 47.
Tuberculum anterius 6.
,, ,, *atlantis* 6.
,, *articulare* 49.
,, *caroticum* 3, 7.
,, *costae* 21.
,, *laterale proc. post. tali* 134.
,, *infraglenoidale* 98.
,, *majus* 102.
,, *minus* 102.
,, *posterius* 6.
,, *posterius atlantis* 6.
,, *pubicum* 120.
,, *scaleni* (*Lisfranci*) 22.
,, *sellae* 35.
,, *supraglenoidale* 100.
Tuberositas costae secundae 23.
,, *deltoidea* 102.
,, *glutaea* 126.
,, *iliaca* 122.
,, *infraglenoidalis* 98.
,, *maxillaris* 62.
,, *ossis cuboidei* 140.
,, *oss. navicularis* 139.
,, *radii* 109.
,, *tibiae* 129.
,, *ulnae* 107.

U.

Ulna 107.
Unterkiefer 76.

V.

Vagina fibrosa m. recti abdominis 205.
Vaginae tendinum 244, 245.
Vertebrae coccygeae 3.
Vertebra lumbalis 9.
„ *prominens* 7.
„ *thoracalis I.* 8.
Vielwinkeliges Bein, gross 117.
„ „ klein 117.
Vomer 29, 60, 74.

W.

Wadenbein 133.
Wirbelsäule 3.
Würfelbein 140.

Z.

Zahnalveolen 78.
Zona orbicularis 183.
Zungenbein 93.
Zungenbeinapparat 95.
Zwerchfell 210.
Zwischenkiefernaht 66.

Corrigenda.

Seite 87, Fig. 106: *Apert. nasal.* ***canal.*** *incisiv*, statt *Apert. nasal. foram. incis.*
Seite 172, Text, 1 Zeile: *Lig.* ***radiocarpeum*** *volare*, statt *Lig. radiocarpale volare*
Seite 174, Fig. 243: *Art.* ***radiocarpea***, statt *Art. brachiocarpea.*
Seite 228, Überschrift zu Fig. 303: ***M.*** *teres major*, statt *Mm. teres major.*
Seite 237, Fig. 313: ***Mm.*** *lumbricales*, statt *M. lumbricales.*